APOLONIA

REVISTA STOMATOLOGJIKE | JOURNAL OF DENTISTRY

viti | year
26
maj | may
2024
faqe | pages
1-119
Tetovë | Tetovo
nr. | no.
54-55

BETIMI I HIPOKRATIT

Me të hyrë ne rradhët e anëtarëve të profe
sionit mjekësor, betohem solemnisht
se jetën time do ta vë në shërbim të
humanitetit:
Për mësuesit e mi do të kemë gjithmonë
miradi e respekt të merituar.
Detyrën time do ta ushtrojë me ndërgjegje e
dinjitet.
Brengosja ime më e madhe do të jetë
shëndeti i pacientit tim.
Do t'i ruaj me tërë fuqinë që kam nderin dhe
traditën fisnike të profesionit mjekësor.
Kolegët e mi do ti kem vëllezër.
Në punën time me të sëmurët nuk do
te ndikojë kurrfarë paragjykimi mbi
përkatësinë fetare, kombëtare, racore,
politike a klasore.
Jetën e njeriut do ta respektojë absolutisht,
që nga zanafilla e saj.
Nuk do të lejojë as në rrethana kërcënimi
që dija ime jetësore të përdoret në
kundërshtim me ligjete humanitetit.
Këtë betim e jap solemnisht dhe me vullnet
duke u mbështetur në nderin tim.

HIPPOCRATIC OATH

At the time of being admitted as a Member
of the medical profession I solemnly pledge
my self to dedicate my life to the service of
humanity:
I will give to my teachers the respect and
gratitude which is their due;
I will practise my profession with
conscience and dignity;
The health and life of my patient will be my
first consideration;
I will respect the secrets which are confided
in me;
I will maintain by all means in my power,
the honour and the noble traditions of the
medical profession;
My colleagues will be my brothers:
I will not permit considerations of religion,
nationality, race, politics or social standing
to intervene between my duty and my
patient;
I will maintain the utmost respect for
human life, from the time of its conception.
Even under threat,
I will not use my medical knowledge
contrary to the laws of humanity;
I make these promises solemnly, freely and
upon my honour.

Journal of Dentistry Apolonia www.revista-apolonia.org
ISSN 1409-8768 (Print) | ISSN 1857-6087 (Online) | UDC 616.31 | Indexed in: Index Copernicus, EBSCO | DOI: 10.62636/FLWL2855

Kryeredaktor | Editor in Chief
Lindihana EMINI
Redaktorë përgjegjës | Assistant editors
Fadil MEMETI, Fuat BISLIMI
Sekretar | Secretary
Vleran SELIMI

Këshilli redaktues ndërkombëtar | International editorial council

Assoc. Prof. Clemens KLUG
Deputy. Head of the University Clinic of Oral and Mxillofacial surgery
Medical University of Vienna, Vienna General Hospital.
Dr. Gabriele MILLESI, M.D.,D.M.D
Ass. Professor
Dept.of Cranio-Maxillofacial Surgery, Medical University of Vienna
Mutlu ÖZCAN, Prof., Dr.med.dent., Ph.D.
University of Zürich - Head of Dental Unit Center, Center for Dental and Oral Medicine
Prof. dr. sc. Ivica ANIÇ
School of Dental Medicine University of Zagreb
Prof. Dr. Dubravka Knezoviç ZLATARIÇ
Assoc. Professor at School of Dental Medicine University of Zagreb
Prof. Dr. Ata ANIL
Lecturer at Berlin University and Mainz Dentist Chamber, Germany
Prof. Dr. Francesco INCHINGOLO
Universita di Bari, Italy
Gianna DIPALLMA
Universita di Bari, Italy
Ciro Gargiulo ISACCO
Universita di Bari, Italy
Giuseppina MALCANGI
Universita di Bari, Italy
Prof. Dr. Mirjana POPOVSKA
Department of Periodontology University of Skopje
Doc. Dr. Ilijana MURATOVSKA
Department of Conservative and Endodontic University of Skopje
Dr. Glip GUREL
Founder and the honory President of EDAD (Turkish Academy of Aesthetic Dentistry)
Honorary diplomat of the American Board of Aesthetic Dentistry (ABAD)
Prof. Dr. Selim PAMUK
President of Turkish Academy of Esthetic Dentistry (EDAD)
Prof. Dr. Giancarlo PONGIONE
Sapienza University
Prof. Dr. Sead REDZEPAGIC
University of Sarajevo
Prof. Asoc. Edit XHAJNAKA
Dean of Dental School, Faculty of Medicine, University of Tirana
Prof. Dr. Ruzhdie QAFMOLLA
Prosthodontic Department, Faculty of Medicine University of Tirana
Prof. Dr. Adem ALUSHI
Department of Periodontology Al-Dent University Albania
Prof. Dr. Besnik GAVAZI
Endodontics Department, Faculty of Medicine by Tirana University
Maxilofacial Surgery Department, Faculty of Medical Science by University of Prishtina
Prof. Dr. Hrvoje JURIC
Department of Pediatric Dentistry of Schooll of Dental Medicine, University of Zagreb
Department of Oral Medicine, School of Dental Medicine, University of Zagreb
Doc. Dr. Luba SIMJANOVSKA
Department of Oral Surgery, University of Skopje
Mr. Sci. Nedim KASAMI
Deparment of Maxilofacial Surgery, University of Skopje
Dr. Sci. Hasim HAVZIU
Previous secretary of Albanian Dental Society
Mr. Sci. Xhelal IBRAIMI
Previous President of Albanian Dental Society
Prof. Dr. Sabetim ÇERKEZI
President of Albania Dental Society, Faculty of Medical Science-Branch Dentistry University of Tetova, Faculty of Dental Medicine IBU - International Balkan University
Prof. Dr. Kenan FERATI
Faculty of Medical Science-Branch Dentistry University of Tetova
Merita BARDHOSHI
Faculty of Dentistry, Tirana
Alketa QAFMOLLA
Faculty of Dentistry, Tirana
Prof. Asc. Silvana BARDHA
Faculty of Dentistry, Tirana
Prof. Vergjini MULO
Deputy Dean of the Faculty of Dental Medicine
Prof. Prunela POLIÇI
Department of Medical Sciences University Our Lady Of Good Counsel
Prof. Ramazan ISUFI
Lecturer and Head of Department at the OMF®Preclinical Surgery Department, Faculty of Dental Medicine
Dr. Shk. Andis QENDRO
Lecturer of Oral and Maxillofacial Surgery, Dental Implantology, University Hospital Centre, Tirana
Doc. Dr. Abdyl IZAIRI
University of Tetova
Prof. Ass.Miranda STAVILECI
University of Prishtina
Prof. Ass. Nexhmije AJETI
UBT - Pristina
Prof.Ass. Mergime PREKAZI
University of Prishtina

Këshilli botues | Publisher council

Qenan SAQIPI
Qanije AJETI
Agim IZAIRI
Sabit MUSI
Abdulnadi NAZIFI
Mirsad IBRAHIMI
Muhamet SELIMI
Arben ASANI
Liridona ZEKIRI
Ridvan ALILI
Yllzana DURMISHI
Elmaza LUSHI
Rilind RAMADANI
Merisa ALIU
Visar JASHARI
Jeta BEXHETI
Armend REXHEPI
Krenar TARAVARI
Krenar PAPRANIKU
Arben EMINI
Hana LATIFI

Revista Apolonia është organ i Shoqërisë Stomatologjike Shqiptare
Journal Apolonia is organ of Albanians' Stomatological Society
e-mail: apolonia_editor@yahoo.com
Themelues | Founded by
Shoqata e stomatologëve Apolonia - Tetovë | Dentists' association Apolonia - Tetova
Botues | Published by
Shoqëria Stomatologjike Shqiptare | Albanians' Stomatological Society
Radhitja kompjuterike, disejnimi dhe shtypi: Arbëria Design, Tetovë
Type setting, design and print: Arbëria Design, Tetova
Revista stomatologjike Apolonia del dy here në vit
Journal of dentistry Apolonia is published two times a year
Tirazhi | Edition: 1000 copë | exemplars
Xhiro llogaria | C.A.: 290400000398022
Nr. tatimor | T.I.N.: 4028005145666
Depozues | Depozitor: TTK-Banka
www.albstom.org | e-mail: albstom_contact@yahoo.com
Adresa/Shoqëria Stomatologjike Shqiptare, Qendra e Re Tregtare, Kati II, lok. 7 - Tetovë
Address/Albanians' Stomatological Society, NTC, Sec. floor, loc. 7 - Tetova
Dorëshkrimet, artikujt dhe shënimet e tjera nuk kthehen
Manuscripts,articles and other correspondences are not returned

The Journal of dentistry Apolonia is a scientific and professional non-profit journal in the field of dental, oral and cranio-facial sciences. Journal Apolonia publishes original scientific papers, preliminary communications, professional papers, review papers, case reports, conference papers, reviews, news, comments, presentations. Review articles are published by invitation from Editor-in-Chief by acclimed professionals distinct fields of stomatology.
All manuscripts are subjected to peer review process.

APOLONIA

Revistë shkencore, profesionale dhe informative
Professional Scientific and Informative Journal

PËRMBAJTJA / CONTENT

PUNIME BURIME SHKENCORE | SCIENTIFIC RESOURCE WORKS

PREZENTIME RASTI | CASE REPORT

EDITORIAL

Të nderuar kolegë dhe bashkpunëtor,

Shfrytëzoj rastin që tju falemenderohem për kontributin dhe bashkpunimin me revistën tonë. Interesim i juaj për botim në këtë revistë e ngrit nivelin e revistës dhe na vlerëson më lartë në nivel kombëtar dhe mbarëkombëtar. Tema të cilën po shpalos sot në këtë editorial është Intelegjenca artificiale dhe tendecat e aplikimit të saj në stomatologji.
Duke ditur faktin që intelegjence artificiale po bëhet një përditshmëri në shumë fusha të jetës sigurisht që ajo gjen aplikimin e saj edhe në praktikën stomatologjike. Tendencat e e saj janë që të përmirësojë kujdesin ndaj pacientit dhe të zvogëlojë ngarkesën në sistemet e kujdesit shëndetësor duke automatizuar detyrat rutinore dhe duke u mundësuar klinicistëve që të fokusohen në raste më të ndërlikuara dhe më të vështira. Megjithatë, është e rëndësishme të theksohet se IA nuk është një zëvendësim për ekspertizën njerëzore dhe përdorimi i saj në mjekësi duhet gjithmonë të udhëhiqet nga parimet etike. IA mund të ndihmojë vetëm mjekët në kryerjen e detyrave të tyre në mënyrë profesionale dhe nuk mund të zëvendësojë njohuritë njerëzore, aftësitë ose planifikimin e trajtimit. Pavarësisht sfidave të mbledhjes së të dhënave, interpretimit, fuqisë llogaritëse dhe shqetësimeve etike që duhen adresuar, ajo njihet gjerësisht si një mjet i vlefshëm për dentistët. Dizajni i kujdesshëm dhe vërtetimi klinik afatgjatë e bëjnë IA të paanshme, të riprodhueshme, të përshtatshme për përdoruesit dhe transparente. Zhvillimi i ardhshëm i duhet të vazhdojë t'u japë përparësi interesave njerëzore duke përmirësuar aftësinë tonë për të përpunuar të dhëna të mëdha. Megjithëse IA mund të ndihmojë në shumë mënyra, stomatologjia është një fushë multidisiplinare në të cilën vendimi përfundimtar duhet të merret nga dentisti. Të dhëna të shumta statistikore dhe shkencore dëshmojnë se IA ka përparuar me shpejtësi vitet e fundit dhe ka potencialin të bëhet një mjet standard në stomatologjinë moderne në të ardhmen e afërt.

EDITORIAL

Dear colleagues and collaborators,

I take this opportunity to thank you for your contribution and cooperation with our magazine. Your interest in publishing in this magazine raises the level of the magazine and rates us higher nationally and nationwide.
The topic that I am presenting today in this editorial is Artificial Intelligence and its application trends in dentistry.
Knowing the fact that artificial intelligence is becoming a daily occurrence in many areas of life, of course it finds its application in dental practice as well. Its tendencies are to to improve patient care and reduce the strain on healthcare systems by automating routine tasks and enabling clinicians to focus on more complicated and demanding cases. However, it is important to note that AI is not a replacement for human expertise, and its use in medicine should always be guided by ethical principles. AI can only assist clinicians in performing their tasks professionally. It cannot replace human knowledge, skill, or treatment planning. Despite the challenges of data collection, interpretation, computational power, and ethical concerns that must be addressed, AI is widely recognized as a valuable tool for dentists. Careful design and long-term clinical validation make AI unbiased, reproducible, user-friendly, and transparent. Future AI development must continue to prioritize human interests while improving our ability to process big data. Although AI can help in many ways, dentistry is a multidisciplinary field in which the final decision must be made by the dentist. Numerous statistical and scientific data prove that AI has advanced rapidly in recent years and has the potential to become a standard tool in modern dentistry in the near future.

Prof. Dr. Lindihana Emini
Kryeredaktor / Editor in chief

UDK: 616.314.18

DOI: 10.62636/MTMH9743

TERAPIA ENDODONTIKE TEK DHËMBËT ME KANALE TË KALCIFIKUARA

Vojnika D[1]., Popovska L[1]., Aliu F[3]., Vojnika F[2]., Georgieva B[1].

[1]JZU USKC "Sv.Pantelejmon"-Shkup
Klinika e sëmundjeve të dhëmbit dhe endodontit
[2]Klinika e protetikës
[3]PZU Dr. Florin

ABSTRAKT

Trajtimi i kanaleve të obliteruara si pasojë e kalcifikimeve është sfidë për çdo stomatolog. Për atë arsye në këtë punim si qëllim kishim të prezantojmë disa raste nga praktika ku edhe krahas obliterimit të kanaleve është arritur sukses në terapinë endodontike. Në rastet tona ishte e indikuar terapia endodontike për shkak të simptomeve, lezioneve periapikale ose nevojë për sanim protetik të dhëmbit. Duke punuar me vëmendje dhe përdorimin e EDTA arritëm një trajtim endodontik të suksesshme dhe ruajtjen e dhëmbëve në funksion.

Fjalët kyçe: *terapia endodontike, kanalet e kalcifikuara, kanalet e obliteruara.*

HYRJE

Endodoncia është degë e stomatologjisë e cila merret me sëmundjet e pulpës së dhëmbëve e cila mund të jetë e shkaktuar nga faktorë të ndryshëm. Terapia endodontike është çdo herë e nevojshme kur kemi proces patologjik në spaciumin endodontik. Me përpunimin e duhur të kanaleve të rrënjëve të dhembit dhe paralelisht duke aplikuar terapi medikamentoze dhe në fund mbushja e kanalit me mbushje adekuate, arrihet ruajtja e dhëmbit në funksion. Suksesi i terapisë endodontike varet nga kalueshmëria e kanalit të rrënjës së dhëmbit, pastrimit me sukses, formësimit dhe në fund obturimi definitiv (1). Terapia endodontike bëhet më e komplikuar në qoftë se njeri nga kanalet e rrënjës së dhëmbit është i kalcifikuar dhe obliteruar. Kanalet e kalcifikuara të rrënjëve të dhëmbit sipas rengenografisë mund të jenë të pjesërishme dhe plotësisht të kalcifikuara dhe atëherë hapesira endodontike aspak nuk është e dukshme.
Tek kalcifikimi i pjesërishem kanali në RTG grafi nuk duket mirë nëpër tërë gjatësinë, por prap se prap në disa pjesë të kanalit të rrënjës vërehet. Më së shpeshti kalcifikimet janë në pjesën koronare të kanalit të rrënjës

ENDODONTIC THERAPY IN TEETH WITH CALCIFIED CANALS

Vojnika D[1]., Popovska L[1]., Aliu F[3]., Vojnika F[2]., Georgieva B[1].

[1]JZU USKC "St. Panteleimon"-Skopje
Clinic of tooth and endodontic diseases
[2]Clinic of prosthetics
[3]PZU Dr. Florin

ABSTRACT

Treatment of obliterated canals as a result of calcifications is a challenge even for experienced endodontists. For that reason, the aim of this study was to present some cases from practice where, even in spite of almost complete canals obliteration, success in endodontic therapy has been achieved. In the cases presented, endodontic therapy was indicated due to symptoms, periapical lesions, or the need for prosthetic treatment with post placement. By working carefully and using EDTA, we achieve successful endodontic treatment and preserve tooth functionality.

Key words: *endodontic therapy, calcified canals, obliterated canals.*

INTRODUCTION

Endodontics is a part of dentistry whose purpose is the treatment of dental pulp diseases caused by various factors. Endodontic therapy is always necessary when there is a pathological process in the pulp cavity. With thorough instrumentation of the root canals and simultaneous application of irrigation and obturation of the canal with an appropriate filling, preservation of the tooth in function is achieve. The success of endodontic therapy depends on the patency of the root canal and the ability to achieve success in all phases of endodontic therapy (1). Endodontic therapy becomes more complex if the root canals are calcified and obliterated.
Calcified canals in teeth according to radiography can be noted as partially or completely calcified, when the endodontic cavity is not visible at all. In partial calcification, it is not easy to determine the topography and morphology of the root canals on X-ray along the entire length, but it is still visible in some parts of the root canal. Most often, calcifications are observed in the coronal part of the root canal and at the entrance of

dhe në hyrjen e kanalit të rrënjës së dhëmbit. Ky lloj kalcifikimi më së shpeshti është si pasojë e moshës së pacientit kur formimi i dentinës sekondare është më i theksuar. Poashtu një ndër shkaqet e kalcifikimit mund të jetë dhe zëvendësimi gradual i indit vital të pulpës me fije të kolagjenit, që shkaktojnë shkallë të ndryshme të kalcifikimeve dhe bllokimeve të kanalit të rrënjës së dhëmbit. Indi pulpar prodhon mekanizëm mbrojtës si pasojë e stimulimit të kariesit, parodontopatisë ose gjatë trajtimit ortodontik të dhëmbit (2). Kalcifikimi mund të jetë si pasojë e ndonjë traume të dhëmbit (3). Perafersisht tek 4-24% e dhëmbëve traumatik zhvillohet kalcifikim i shkallëve të ndryshme i cili vërehet RTG dhe poashtu jep ndryshim të ngjyrës të dhëmbit (zverdhje). Në ato raste, përveç trajtimit endodontik të dhëmbit, duhet të bëhet dhe zbardhje interne (avitale) e dhëmbit (2).
Grafite retroalveolare janë shumë të rëndësishme për vendosjen e diagnozës dhe detektimit të kanaleve të kalcifikuara të rrënjës së dhëmbëve. Poashtu për detektimin e obliterimit të kanaleve të kalcifikuara shumë na ndihmon edhe 3D teknika e inçizimit, me cka do të anashkalohet superponimi i strukturave të dhëmbit dhe më lehtë do të përcaktohen hapjet apikale (4).
Suksesi i terapisë endodontike tek kanalet e kalcifikuara është sfidë e madhe edhe për specialistet me përvojë dhe të pajisur me teknologjitë më të avancuara. Përpunimi i kanaleve të obliteruara edhe më shumë vështirësohet në regjionin posterior dhe duhet shumë durim dhe dëshirë për të shpëtuar dhëmbin, si nga ana e terapeutit dhe nga ana e pacientit (5).
Qëllimi i këtij punimi është që të prezantohen disa raste me kalcifikim të theksuar të hapësirës pulpare, ku me sukses u realizua terapia endodontike.

MATERIALI DHE METODAT

Në këtë hulumtim janë të përfshirë pacientë të cilët erdhën me problematika të ndryshme të dhëmbëve por si karakteristikë e përbashkët ishte kalcifikimi dhe obliterimi i theksuar i kanaleve të rrënjeve të dhëmbit.
Tek secili pacient është marrë anamnezë me simptomat subjektive dhe objektive, ekzaminim klinik dhe është bërë RTG grafia. Disa prej pacientëve, si të dhëna në bazë të anamnezës, kanë treguar ndryshimin e ngjyrës së dhëmbit, traumë të kaluar të dhëmbit, dhimbje ose ejnjtje. Tek disa pacientë në RTG grafi janë të dukshme edhe ndryshime periapikale kronike. Pasi është bërë plani për terapi filluam me realizimin.
Me zhvillimin e teknologjisë, spektrit të gjërë të teknologjive të reja për zmadhimin e vizualizimit,

the root canal of the tooth. This type of calcification is usually a consequence of the aging of the patient when the formation of secondary dentin is more pronounced. Also, one of the causes of calcification can be the gradual replacement of vital pulp tissue with collagen fibers, which cause varying degrees of calcification and root canal blockages.
The pulp tissue produces a protective mechanism as a result of caries stimulation, periodontopathic or during orthodontic treatment of the tooth (2). Calcification can be a consequence of any trauma to the teeth (3). Approximately 4-24% of traumatic teeth develop varying degrees of calcification, which can be seen on x-rays and change the color of the tooth (yellowing). In those cases, in addition to the endodontic treatment of the tooth, internal whitening of the tooth should be done (2,3).
Routine pulp sensitivity tests are unreliable in the presence of pulp canal obliteration. Retroalveolar radiographs are very important for the diagnosis and detection of calcified root canals. Also, to detect the obliteration of the calcified canals, the use of CBCT is of great help, which will eliminate the superimposition of the anatomical structures, and the apical openings will be easier to locate (4).
The success of endodontic therapy in calcified canals is a great challenge even for experienced specialists equipped with the most advanced technologies. Treatment of obliterated canals is even more difficult in the posterior region, and a lot of patience and effort is required to treat the tooth, both from the therapist and the patient (5).
The purpose of this paper is to present several cases with pronounced calcification of the pulp space, where endodontic therapy was successfully performed.

MATERIALS AND METHODS

In this study, endodontic therapy was shown in patients who came with various dental problems, and their common feature was pronounced calcification and obliteration of the root canals of the tooth.
Anamnesis with subjective and objective symptoms, clinical examination and X-ray were taken for each patient. In some of the patients, as indicated in the presentation of the cases, there was a change in the color of the tooth, due to previous trauma to the tooth; others had positive symptomatology such as pain or swelling, and in a few chronic periapical changes were visible on X-ray. After the therapy plan was made, its implementation was approached.
With the development of technology, a wide range

instrumenteve bashkohore për përpunimin edhe të rrënjëve të lakuara të obliteruara dhe atyre të kalcifikuara, njëkohesisht mundësohet terapia endodontike dhe përpunimi i kanaleve të kalcifikuara.
Momenti më i rëndësishëm është kalimi nëpër kalcifikate dhe aritja e kalueshmerisë së kanalit deri tek pjesa apikale e dhëmbit (glade path), për çfarë përdorim EDTA në formë të xhelit. Gjatë përpunimit të kanaleve të kalcifikuara, posaçërisht në nivelin e hyrjes të kanalit, kemi shfrytëzuar ultrazë.

of new technologies such as increased visualization, modern instruments for the treatment of obliterated and calcified root canals, endodontic therapy and treatment of calcified canals becomes much easier.
The most important stage is achieving the patency through the calcifications and providing a glide path along the entire length of the root canal, for which a chelator (EDTA) in the form of a gel was used. In the treatment of calcified canals, especially at the entrances of the canals, ultrasound was used.

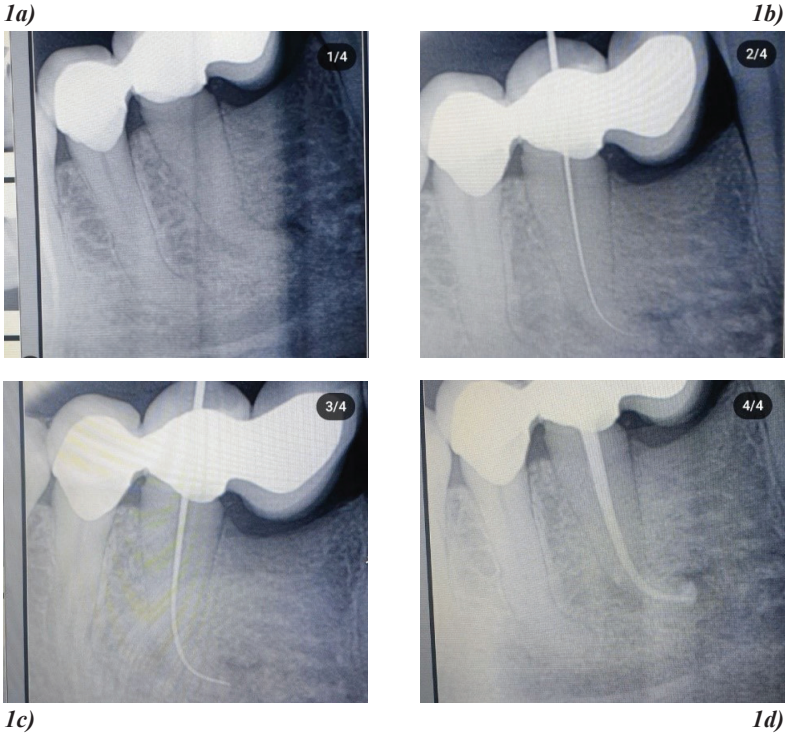

Foto 1. *1a) gjendja para terapise, 1b) gjendja pas shpimit te ures dhe percaktimi i gjatesise se punes, 1c) arritja e kalueshmerise me glade path, 1d) gjendja pas opturimit definitiv; /*

Figure 1. *a) clinical condition before the beginning of the therapy, b) the condition after preparing an access cavity through the bridge and determining working length, c) achieving patency and the glide path, d) the condition after endodontic therapy.*

Në foton nr.1 është treguar një rast ku bëhet fjalë për paciente e cila erdhi me ejnjtje dhe dhimbje në anën e majtë të regjionit premolar në mandibule. Në ekzaminimin objektiv vërehet se premolarët janë bartës të urës, ka ejnjtje dhe dhimbje gjatë perkusionit. Pasi bëmë RTG grafinë vërehet se në premolarin e dytë ka lezion kronik periapikal, por edhe se kanalet e të dy premolareve janë plotësisht të kalcifikuara (1a). U vendos se premolari i dytë duhet të trajtohet me terapi endodontike. Vijon me shpimin e urës, caktimin e gjatësisë së punës (1b), përpunimin e kanalit të rrënjës dhe njëkohësisht përdorimin e EDTA dhe hipokloridit të natriumit si irrigues, përpunimi i kanalit me anë të

The first case presented (Figure 1) was a patient who complained of left-sided swelling and pain in the premolar region of the mandible. During the examination, it was ascertained that the premolars are the carriers of the bridge and that there is swelling in the vestibule and pain that occurs during percussion. On the x-ray, it could be observed that there was a chronic periapical lesion around the apex of the second premolar, but also that the canals of both premolars are completely calcified. Since it was determined that the source of the problem was the second premolar, a decision was made for its endodontic treatment. After drilling the bridge to achieve a access cavity, the

endomotorit, interseancë medikamentoze terapeutike me paste në bazë të Ca(OH)2 dhe ordinimi i antibiotikut (amoksicilin me acid klavulonik). Në seancën tjetër bëmë obturimin definitiv të kanalit me MTA.

working length was determined, the tooth was rotary instrumented with the simultaneous use of EDTA and sodium hypochlorite as an irrigant. The first visit was completed with the placement of a medicated temporary Ca(OH)2 filling and a recommendation to take an antibiotic (amoxicillin with clavulanic acid). In the next visit, the tooth was definitively obturated. The patient did not complain of any discomfort, and it was recommended to come for a follow-up examination for monitoring the periapical lesion.

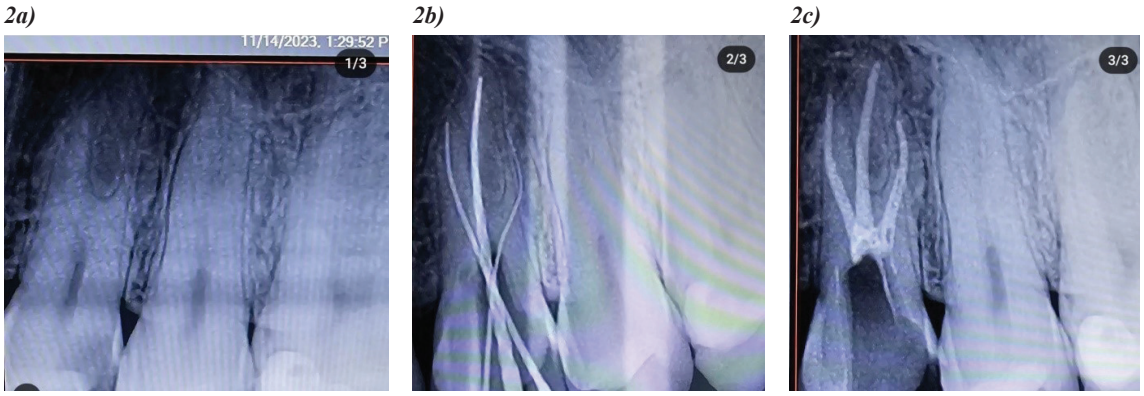

Foto 2. *2a) gjendja para terapise, 2b) gjendja pas trepanimit, perpunimit te kanalit te rrenjes dhe percaktimi i gjatesise se punes, 2c) gjendja pas opturimit definitiv; /*

Figure 2. 2*a) second premolar before therapy, 2b) x-ray after access cavity preparation determination of the working length and glide path, 2c) definitive obturation was completed.*

Në foton nr.2 është treguar një rast tek një pacient i ri me një karies dhe ndryshim i ngjyrës së dhëmbit të premolarit të dytë maksillar. Edhe pse pacienti nuk kishte simptoma, gjatë matjes së vitalitetit u tregua se dhëmbi nuk është vital. Në RTG grafinë vërehet molarizimi i premolarit dhe obliterimi i dukshëm i kanaleve. Dhëmbi u trajtua me sukses.

The second case presented (Figure 2) shows the case of a young patient who presented primarily because of discoloration of the maxillary second premolar. During the examination, it was determined that there is a deep carious lesion that extends to the pulp. The patient did not indicate any other symptoms, but the vital test showed that the tooth was not vital. Radiographs showed that there was molarization of the premolar and visible obliteration of the canals, but no change in the periapical region. The tooth was successfully treated in two subsequent visits.

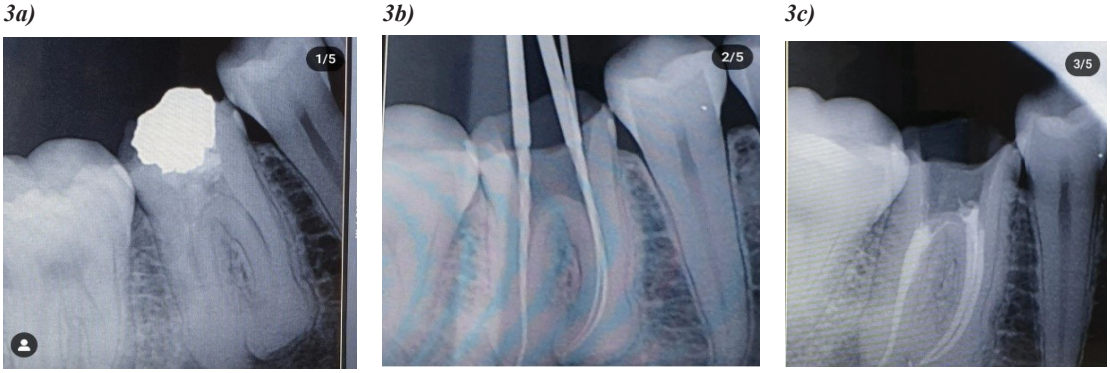

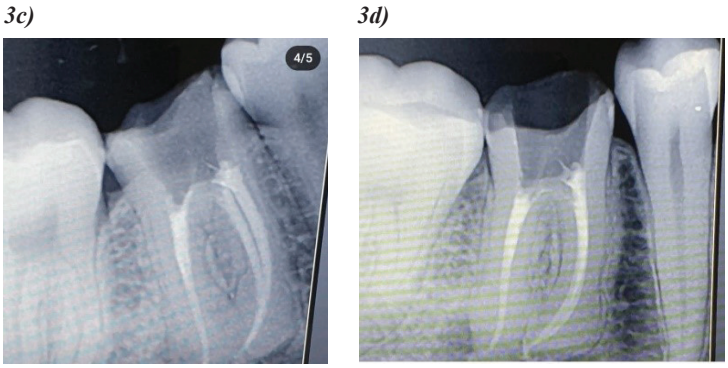

Foto 3. *Dhëmbi me destruksion të madh të kurorës. Dhëmbi nuk është vital, por duhet të trajtohet me terapi endodontike për indikacione protetike, aplikimi i rindërtimit dhe kurorës, 3a) vërehet kalcifikim i kanalit të rrënjës në pjesën apikale dhe zgjerimi i formës së rrënjëve në pjesën apikale, 3b) pas arritjes së kalueshmërisë 3c, c) dhe d) opturimi definitiv në disa projeksione; /*

Figure 3. *A tooth with extensive destruction of the crown. The tooth is not vital, but it should be treated with endodontic therapy for prosthetic indications, i.e. placing a post and a core, 3a) there was calcification of the root canal in the apical part and a great curvature of the roots in the apical part, 3b) glade path has been achieved, 3c) and d) definite obturation from different projections.*

Në fotografinë nr.3 është paraqitur një rast tek një paciente me destruksion karioz të madh në molarin në nofullën e poshtme ku ka një indikacion për vendosjen e kurorës. Në RTG grafitë shihet zgjerimi i apeksit të rrënjëve dhe njëkohësisht kalcifikim i dukshëm i kanaleve. Dhëmbi është trajtuar me sukses.

Case number three (Figure 3) is a patient with extensive carious destruction of a molar in the lower jaw. The X-ray showed curvature of the apical third of the roots, where the calcification of the root canals was most pronounced. The treatment options were either extraction of the tooth, as the patient insisted, or endodontic therapy, followed by the placement of a post, structure and crown. However, after obtaining the patient's consent, it was decided to go with the second treatment option, i.e. endodontic therapy. The obstacles were overcome and the tooth was successfully treated.

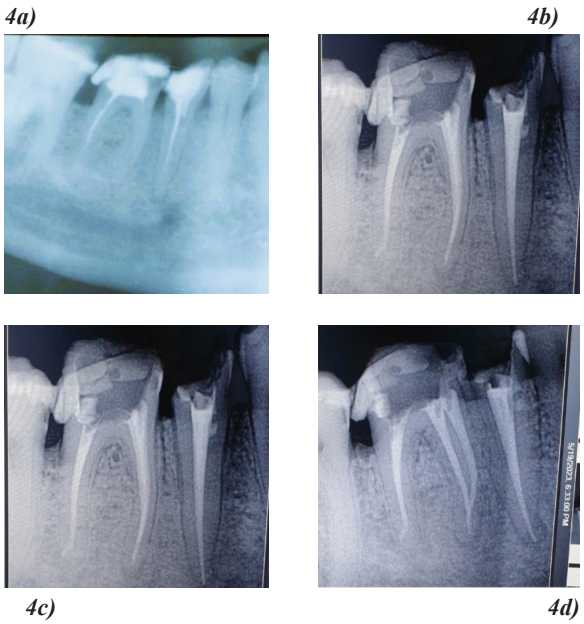

Foto 4. *4a) gjendja para terapise 4b)c) dhe d) gjendja pas opturimit definitiv ne disa projeksione /*

Figure 4. *4a) state of the teeth on the first image after the arrival of the patient 4b), c), and d) the state after definitive obturation in different projections*

Në foton nr.4 është paraqitur një rast tek pacient i cili erdh për shkak të një dhimbjeje të lehtë në anën e majtë të regjionit mandibular. Në RTG grafinë vërehet se me herët është bërë një trajtim i pasuksesshëm endodontik i molarit dhe premolarit. Mbushja e premolarit është e shkurtër dhe persiston njëlezion periapikal. Tek molari, përveç mbushjes së shkurtër të kanalit distal, kanalet e rrënjës meziale nuk janë të perpunuara dhe janë të obliteruara plotësisht. Terapia endodontike u përfundua me sukses. Tek grafia e fundit shihet mbushje e plotë deri në apeks.

DISKUTIMI

Obliterimi i pulpës së dhëmbit ose metamorfoza kalcifikuese është një dukuri e shpeshtë në praktikën e përditshme stomatologjike. Pulpa mund të jetë plotësisht e obliteruar, por edhe atëherë mund të ketë pjesë ku persiston indi pulpar. Planifikimi i planit për trajtim të dhëmbit me diagnozë të kanaleve të obliteruara është një detyrë e rëndë (6). Parashtrohet pyetja a duhet të kryhet terapia endodontike ose të kemi qendrim konservativ, i bazuar në ndjekje të vëmendshme nëse dhëmbi është asimptomatik. Qëndrimi i vjetër është se rekomandohet terapi endodontike pasi që grafi diagnostifikohet kalcifikimi (7). Qëndrimi i ri është se endodoncia profilaktike, si ndërhyrje rutinore e trajtimit nuk është e arsyeshme deri sa nuk ka simptoma ose indikacione tjera për terapi endodontike të dhëmbit me kanale të kalcifikuara. Në vend të saj rekomandohet këto dhëmbë të ndiqen klinikisht dhe në RTG grafi, kurse trajtimi i kanaleve të rrënjëve të fillohet vetëm atëherë kur të shfaqen ndryshime periapikale ose simptoma klinike (6,8).
Shpesh herë për shkak të dëmtimeve mekanike ose traumave të ndryshme vjen deri tek kalcifikimi i dhëmbëve dhe zverdhja e tyre. Edhe kjo diagnozë nuk është arsye për trajtim endodontik. Edhe pse ka pasur mendime që dhëmbi të zbardhet me zbardhim intern (avital), prap se prap ky është një qëndrim i gabuar. Zbardhja e jashtme duhet të jetë plani i parë për zgjidhjen e problemit estetik (7). Dhëmbët e kalcifikuara mund të zhvillojnë gjatë kohës parodontit apikal, që rezulton me nevojën e trajtimit të kanaleve të rrënjëve. Kjo duhet të pritet tek 27% e rasteve me kanale të obliteruara pas një periudhe të gjatë të observimit (6). Tek dhëmbët me kanale të obliteruara tek të cilat janë shfaqur simptoma duhet të aprovohen metodat e rregullta të trajtimit të tyre endodontik.
Tek të gjitha rastet tona kishte edhe indikacion tjetër per trajtim te dhembeve.
Për terapinë e këtyre kanaleve duhet njohuri e mirë

The fourth presented case relates to a patient who came because of of mild pain in the left side of the mandibular region. Objective examination showed previously treated teeth with unsatisfactory restorations, percussive pain in the premolar and a pocket on the distal side of the molar. Two unsuccessful endodontic treatments on the molar and premolar can be seen on the X-ray. In the premolar, the filling was short, and there was a chronic periapical lesion around the apex. In the molar, a short filling of the distal canal is observed, and the canals of the mesial root are not processed at all and were completely obliterated. Endodontic therapy was successfully completed in both teeth.

DISCUSSION

In everyday dental practice, a frequent occurrence is obliteration of the tooth pulp or calcifying metamorphosis. Up to 75% of teeth with pulp canal obliteration are asymptomatic and require no treatment other than radiographic monitoring; The pulp may be completely obliterated, but even then, there may be areas where pulp tissue persists. Planning the therapeutic procedures for treating a tooth with a diagnosis of obliterated canals is a difficult task (6). The question arises whether endodontic therapy should be carried out or a conservative approach should be taken, based on careful monitoring if the tooth is asymptomatic.
In the past, endodontic therapy was recommended immediately after it was determined that calcification was present (7). The current view is that prophylactic endodontics, as a routine therapeutic intervention, is not reasonable until symptoms or other indications for endodontic therapy of a tooth with calcified canals appear. Instead, it is recommended that these teeth be monitored clinically and radiographically, while root canal treatment should be initiated only when periapical changes or clinical symptoms appear (6,8).
Often, due to mechanical damage or various traumas, the teeth become calcified and yellow. Even this diagnosis is not a reason for endodontic treatment. Although there have been opinions that the tooth should be whitened with internal (avital) whitening, this is still a wrong attitude. External whitening should be the first plan to solve the aesthetic problem (7). Calcified teeth can develop apical periodontitis over time, resulting in the need for root canal treatment. This should be expected in 27% of cases with obliterated canals after a long period of observation (6). In teeth with obliterated canals in which symptoms have appeared, the regular methods for their endodontic treatment should be approved.
In all our cases there was also another indication for

e strukturave anatomo-morfologjike të rrënjëve të dhëmbit nga ana e terapeutit që të mos vije deri tek fost rut. Terapia endodontike duhet me kujdes të planifikohet dhe aplikohet që të mos vije deri tek devijimi i pozitës origjinale të kanalit, perforimit të rrënjës dhe humbjes së padëshirueshme të strukturës së dhëmbit.

Kalcifikimet e shumta ose anatomia e komplikuar e dhëmbit mund të shkaktojnë problem ose stres edhe tek terapeutët me përvojë të madhe.

Por terapia endondotike te dhëmbët me kanale të kalcifikuara, nese punohet me kujdes dhe vëmendje, mund të arrihet edhe me metodën klasike me instrumente të dorës duke përdorur heladoret (EDTA në forme xheli) gjatë kateterizimit (kalueshmerisë) të kanalit. Në literaturë hasen shumë të dhena për metodën e drejtuar (guided endodontics) e cila qartë e tregon kahjen në të cilen duhet të avancohet përpunimi i kanalit. Shumica e autorëve i tregojnë modifikimet e tyre të kësaj metode të drejtuar të endondoncisë (guided endodontics) (9,10,11). Ashtu që Connert dhe bashkëpunëtorët (12) me shfrytëzimin e grafive tredimensionale, siç është tomografia e kompjuterizuar me rreze konike dhe skenimi digjital i sipërfaqeve, planifikon qasje optimale deri tek hyrja e kanalit të kalcifikuar në mënyrë virtuale me anë të softëareve të përshtatshëm. Guided endodotics (GE) implementohet ose me ndihmën e navigimit statik ose dinamik të bazuar në sistemin për markera të kamerave. Vasudevan dhe bashkëpunëtorët (13) kanë bërë kontrollim sistematik të studimeve për përdorim klinik, saktësinë dhe kufizimet e endodoncisë të kahëzuar (guided endodontics), dhe rezultoi qe kjo metodë është shumë e saktë dhe e suksesshme edhe pse ka nevojë për hulumtime plotësuese. Në raportet për rastet e paraqitura në këtë punim teknika e kahëzuar e endodoncisë (guided endodontics) ju mundëson terapeutëve të bëjnë trajtimin e kanalit të rrënjës së dhëmbit në mënyrë minimale invazive duke e kursyer strukturën e dhëmbit.

REFERENCAT

1. Kaveh Nasiri. Management of calcified root canal during root canal therapy J Dent Sci. 2023 Oct; 18(4): 1931–1932.
2. Javed M.Q., Saleh S., Ulfat H. Conservative esthetic managment of post orthodontic treatment discolored tooth with dalcified canal; a case report. Pam Afr Med J. 2020; 37: 254
3. McCabe PS, Dummer P.M. Pulp canal obliteration: an endodontic diagnosis and treatment challenge. Int Endod J. 2012 Feb;45(2):177-97

dental treatment. For the therapy of these canals, a good knowledge of the anatomical-morphological structures of the tooth roots is required by the therapist in order to avoid unwanted complications during the endodontic therapy. Endodontic therapy must be carefully planned and applied to avoid transposition of the original position of the canal, perforation of the root and undesirable loss of dental tissues.

Multiple calcifications or complicated dental anatomy can cause problems or stress even for highly experienced therapists. But the endodontic therapy of teeth with calcified canals, if done with care and attention, can be achieved by the classical method with hand instruments using (EDTA in the form of a gel) in establishing the original position of the canal and its patency.

There is a lot of information in the literature about the guided method (guided endodontics) which clearly shows in which direction the canal treatment should progress. Most of the authors show their modifications of this method of guided endodontics (guided endodontics) (9,10,11). Connert and all. (12) using three-dimensional radiological imaging such as cone-beam computed tomography and a digital surface scan, clamed that an optimal access to the orifice of the calcified root canal can be planned virtually with appropriate software. Guided endodontics (GE) is implemented either with the help of static or dynamic navigation based on the camera marker system. Vasudevan et al (13) did a systematic review of studies on the clinical use, accuracy and limitations of guided endodontics (guided endodontics), and found this method to be very accurate and successful, although further research is needed. In the case reports presented in this paper, the guided endodontic technique allows therapists to treat the root canal in a minimally invasive manner, preserving the tooth structure.

REFERENCES

1. Kaveh Nasiri. Management of calcified root canal during root canal therapy J Dent Sci. 2023 Oct; 18(4): 1931–1932.
2. Javed MQ, Saleh S., Ulfat H. Conservative esthetic management of post orthodontic treatment discolored tooth with calcified canal; a case report. Pam Afr Med J. 2020; 37: 254
3. McCabe PS, Dummer PM Pulp canal obliteration: an endodontic diagnosis and treatment challenge. Int Endod J. 2012 Feb;45(2):177-97

4. L'aquet Pujot M., Vidal C., Mercade M., Munoz M., Ortolani – Seltenerich S. Guided endodontics for managing severely calcified canals J Endod 2021; 47; 315-321
5. Santiago M.C., Altoe M.M., de Azeredo Mohamed C.P., de Oliveira L.A., Salles L.P. Guided endodontic treatment in a region of limited mouth opening: a case report of mandibular molar mesial root canals with dystrophic calcification BMC Oral Health 2022; 22: 37.
6. Oginni A.O., Adekoya-Sofowora C.A., Kolawole K.A. Evaluation of radiographs, clinical signs and symptoms associated with pulp canal obliteration: An aid to treatment decision. Dent. Traumatol. 2009;25:620–625
7. Vinagre A, Castanheira C, Messias A, Palma PJ, Ramos JC. Management of Pulp Canal Obliteration-Systematic Review of Case Reports. Medicina (Kaunas). 2021 Nov 12;57(11):1237
8. Amir F.A., Gutmann J.L., Witherspoon D.E. Calcific metamorphosis: A challenge in endodontic diagnosis and treatment. Quintessence Int. 2001;32:447–455
9. Chu T., Nix., Zhu Y. EDTA combined with C – Pilot filed and micro ultrasound for root canal calcification: dredging effect and safety analysis. Compute Math Methods Med. 2022;
10. Dianat O., Nosrat A., Tordik P.A., et al. Accuracy and efficiency of a dynamic navigation system for locationing calcified canals. J Endod. 2020; 46: 1719 – 1725
11. Pires C.R.F., Soufa – Filho A.M., Sousa Net M.D., Silva R.G. Guided endodontics of calcified canals: the drilling path of rotary systems and intracanal dentin wear. Aust Endod J. 2022; 00:1 – 7 – Pub Med
12. Connert T , R.Weiger, G. Krastl Present status and future directions – Guided endodonticsInt Endod J. 2022 Oct; 55(Suppl 4): 995–1002.
13. Vasudevan A, Santosh SS, Selvakumar RJ, Sampath DT, Natanasabapathy V. Dynamic Navigation in Guided Endodontics - A Systematic Review.Eur Endod J. 2022 Jun;7(2):81-91

4. L'aquet Pujot M., Vidal C., Mercade M., Munoz M., Ortolani – Seltenerich S. Guided endodontics for managing severely calcified canals J Endod 2021; 47; 315-321
5. Santiago MC, Altoe MM, de Azeredo Mohamed CP, de Oliveira LA, Salles LP Guided endodontic treatment in a region of limited mouth opening: a case report of mandibular molar mesial root canals with dystrophic calcification BMC Oral Health 2022; 22:37.
6. Oginni AO, Adekoya-Sofowora CA, Kolawole KA Evaluation of radiographs, clinical signs and symptoms associated with pulp canal obliteration: An aid to treatment decision. Dent. Traumatol. 2009;25:620–625
7. Vinagre A, Castanheira C, Messias A, Palma PJ, Ramos JC. Management of Pulp Canal Obliteration-Systematic Review of Case Reports. Medicine (Kaunas). 2021 Nov 12;57(11):1237
8. Amir FA, Gutmann JL, Witherspoon DE Calcific metamorphosis: A challenge in endodontic diagnosis and treatment. Quintessence Int. 2001;32:447–455
9. Chu T., Nix., Zhu Y. EDTA combined with C – Pilot filed and micro ultrasound for root canal calcification: dredging effect and safety analysis. Compute Math Methods Med. 2022;
10. Dianat O., Nosrat A., Tordik PA, et al. Accuracy and efficiency of a dynamic navigation system for locating calcified canals. J Endod. 2020; 46: 1719 – 1725
11. Pires CRF, Soufa – Filho AM, Sousa Net MD, Silva RG Guided endodontics of calcified canals: the drilling path of rotary systems and intracanal dentin wear. Aust Endod J. 2022; 00:1 – 7 – Pub Med
12. Connert T , R.Weiger, G. Krastl Present status and future directions – Guided endodonticsInt Endod J. 2022 Oct; 55(Suppl 4): 995–1002.
13. Vasudevan A, Santosh SS, Selvakumar RJ, Sampath DT, Natanasabapathy V. Dynamic Navigation in Guided Endodontics - A Systematic Review. Eur Endod J. 2022 Jun;7(2):81-91

UDK: 616.31:[616.98:578.828.7(496.5)"2024"

DOI: 10.62636/YGOJ2544

SHËNDETI ORAL TEK PACIENTËT ME HIV/AIDS. NJË STUDIM OBSERVACIONAL UNICENTRIK.

Eriselda Simoni[1], Leonard Simoni[2], Arjan Harxhi[3], Edit Xhajanka[4], Laureta Flaga[5]

[1]Klinika Stomatologjike Universitare, Tiranë, Shqipëri
[2]Shërbimi i Kardiologjisë, Qendra Spitalore Universitare "Nënë Tereza", Tiranë, Shqipëri
[3]Departamenti i Sëmundjeve Infektive dhe të Lekurës, Fakulteti i Mjekësisë, Universiteti i Mjekësisë, Tiranë, Shqipëri
[4]Fakulteti i Mjekësisë Dentare, Universiteti i Mjekësisë, Tiranë, Shqipëri
[5]Mjek Familje, Qendra Shendetesore n.5, Tiranë, Shqipëri

Qëllimi: Hulumtimi i shëndetit oral tek pacientët me HIV/AIDS.

Materialet dhe Metoda: Ky është një studim prospektiv observacionl. Në studim u përfshinë 95 pacientë që iu nënshtruan egzaminimit oral pranë Klinikës Stomatologjike Universitare në Tiranë, Shqipëri, në periudhën kohore Janar-Mars 2024. Pacientët u kategorizuan sipas prezencës së HIV/AIDS në dy grupe. Grupi me HIV/AIDS dhe grupi pa HIV/AIDS. Në këtë studim u vlerësuan karakteristikat bazale demografike, higjena orale e pacientëve si dhe prania e lezioneve orale, paradontopatitë dhe kariesi dentar me vlerat e dhembeve te kariuar DT (decay teeth), dhëmbëve të mbushur FT (filled teeth), mungesës së dhëmbëve MT (missing teeth) dhe DMFT dhe CPI (community periodontal index) me formularin WHO (WHO Oral Health Assessment form) 2013 dhe sonde paradontale.

Rezultatet: Në studim u përfshinë gjithsej 95 pacientë dhe nga këta 73 paciente pa HIV/AIDS (76.8%) dhe 22 pacientë me HIV/AIDS (23.2%). Pacientët me HIV/AID rezultuan me të rinj (35.8±9.1 kd. 55.6±12.5, p=0.026), dhe kishin higjenë orale më të keqe (36.4% kd 82.2% p=0.012). Tek pacientët me HIV/AIDS vërehet mesatarisht një numer më i lartë i dhembëve të kariuar dhe mungesës të dhëmbëve dhe vlera e DMFT më e lartë, si dhe më tepër lezione orale, kryesisht kandidoze (45.4% kd 11.0% p=0.0003 krahasuar me pacientët pa HIV/AIDS.

Përfundimi: Në studimin tonë u dokumentua se pacientët me HIV/AIDS kishin shëndet oral më të keq, prani me të madhe të lezioneve orale e shoqëruar me një higjenë më të keqe orale. Ndekja dhe trajtimi i hershëm i patologjive orale si dhe rekomandimi për një higjenë sa më të mirë orale mund të ndikojë në një ecuri më të mirë afat-gjatë tek këta pacientë.

ORAL HEALTH IN PATIENTS WITH HIV/AIDS. A UNICENTRIC OBSERVATIONAL STUDY.

Eriselda Simoni[1], Leonard Simoni[2], Arjan Harxhi[3], Edit Xhajanka[4], Laureta Flaga[5]

[1]Dental Univeity Clinic, Tirana, Albania
[2]Cardiology Service, University Hospital Center 'Mother Teresa", Tirana, Albania
[3]Department of Infective Diseases and Dermatology, Faculty of Medicine, University of Medicine, Tirana, Albania
[4]Faculty of Dental Medicine, University of Medicine, Tirana, Albania
[5]Family Physician, Health Center n.5, Tirana, Albania

Aim: Investigation of oral health in patients with HIV/AIDS.

Materials and Methods: This is a prospective observational study. The study included 95 patients who underwent an oral examination at the University Dental Clinic in Tirana, Albania, in the period January-March 2024. Patients were categorized according to the presence of HIV/AIDS into two groups. The group with HIV/AIDS and the group without HIV/AIDS. In this study, the basic demographic characteristics, oral hygiene of patients as well as the presence of oral lesions, periodontopathies, and dental caries were evaluated with the values DT (decay teeth), FT (filled teeth), MT (missing teeth), DMFT, and CPI (community periodontal index) with the WHO Oral Health Assessment form 2013 and periodontal probe.

Results: A total of 95 patients were included in the study and of these 73 patients without HIV/AIDS (76.8%) and 22 patients with HIV/AIDS (23.2%). HIV/AID patients were younger (35.8±9.1 vs. 55.6±12.5, p=0.026), and had worse oral hygiene (36.4% vs. 82.2% p=0.012). In patients with HIV/AIDS, on average, a higher number of carious teeth and missing teeth and a higher DMFT value, as well as more oral lesions, mainly candidiasis (45.4% vs. 11.0% p=0.0003 compared to patients without HIV/AIDS.

Conclusions: In our study, it was documented that patients with HIV/AIDS had worse oral health and a greater presence of oral lesions associated with worse oral hygiene. The early monitoring and treatment of oral pathologies as well as the recommendation for the best possible oral hygiene can influence a better long-term progress in these patients.

HYRJE

Infektimi me virusin e HIV dëmton sistemin imunitar në mënyrë të ngadaltë për shkak të sëmundjes imunodeficitare HIV/AIDS. Kështu çdo infeksion ndaj të cilit ekspozohet individi i semure me HIV/AIDS ka më tepër mundësi që të prekë sistemin e tij. HIV/AIDS klasifikohet ne katër stade). Stadifikimi bëhët sipas të dhënave laboratorike të CD4 dhe ngarkesës virale si dhe prezencës ose jo të ndonjë infeksioni opportunist. Ne pacientë të cilët marrin trajtim jetëgjatësia është rritur ndjeshëm krahasismisht me pacientët pa mjekim të cilët kanë një jëtëgjatësi 8-10 vjet. Stadi i tretë AIDS i korrespondon vlerave të CD4 < 200 q/mm3 dhe/ose prezencës së një infeksioni opportunist. Disa prej infeksionet oportuniste por jo vetëm janë dhe ato që manifestihen në kavitetin oral vecanërisht në pacientët që ndodhen në stadin e tretë. Ne bazohemi në manifestimet orale kur duam të vlerësojmë përparimin e HIV/AIDS pasi ato janë tregues të hershëm (1-5). Gjithashtu ato mund të shërbejnë për trajtimin e hershëm të këtyre pacientëve sikurse edhe për testim e diagnostikim (6).
Disa patologji hasen më shpesh tek HIV/AIDS si ato me fillesë bakteriale, fungale, virale dhe neoplazike por ajo që po bie më tepër në sy vitet e fundit është edhe rritja dhe manifestimi më me agresivitet i semundjes paradontale dhe kariesit oral. Shfaqja e lezioneve orale në pacientët me HIV/AIDS lidhen shumë me vlerat e CD4 dhe do të përmendnim kandidozat vecanërisht ato pseudomembranoze, leukoplakinë me qime, sarkomën Kaposi, ulcerat e ndryshme orale, limfomen jo Hoxhkins. Manifestimet e shtuara të paradontopative dhe kariesit lidhen edhe me terapinë me ARV (terapi me antiretroviral) te këta pacientë. (7-9) Ajo rrit jetëgjatësinë te keta individ (10) por i bën patologjitë orale më refraktare pasi ARV ul fluksin salivar, kjo alteron mikroorganizmat e kavitetit oral duke shtuar prezencën e mikroorganizmave atipikë (11,12). Manifestimet e patologjisë periodontale që hasim më shpesh jane: eritema gingivare lineare, gingiviti nekrotizant ulcerativ (NUG), periodontiti nekrotizant ulcerativ (NUP).
Qëllimi i studimit tonë është të hulumtojmë nivelin e shëndetit oral tek pacientët me HIV/AIDS. Ky është i pari studim i këtij lloji i realizuar në Shqipëri.

MATERIALI DHE METODA

Ky është një studim prospektiv observacionl. Në studim u përfshinë në 95 pacientë që iu nënshtruan egzaminimit oral pranë Klinikës Stomatologjike

INTRODUCTION

Infection with HIV damages the immune system slowly due to the immunodeficiency disease HIV/AIDS. Thus, any infection to which an individual with HIV/AIDS is exposed has more chance to affect his system. HIV/AIDS is classified into four stages. Staging was done according to laboratory data of CD4 and viral load as well as the presence or not of any opportunistic infection. In patients who receive treatment, life expectancy has increased significantly compared to patients without medication who have a life expectancy of 8-10 years. The third stage of AIDS corresponds to CD4 values < 200 q/mm3 and/or the presence of an opportunistic infection. Some of the opportunistic infections, but not only, are also those that manifest in the oral cavity, especially in patients who are in the third stage. We rely on oral manifestations when we want to assess the progress of HIV/AIDS as they are early indicators (1-5). They can also serve for the early treatment of these patients as well as for testing and diagnosis (6).
Some pathologies are encountered more often in HIV/AIDS, such as those with bacterial, fungal, viral, and neoplastic causes, but what has been more noticeable in recent years is the increased and more aggressive manifestation of periodontal disease and oral caries. The appearance of oral lesions in patients with HIV/AIDS is closely related to CD4 values and we would mention candidiasis, especially pseudomembranous ones, hairy leukoplakia, Kaposi's sarcoma, various oral ulcers, non-Hodgkins lymphoma. The increased manifestations of periodontal disease and caries are also related to ARV therapy (antiretroviral therapy) in these patients. (7-9) It increases life expectancy in these individuals (10) but makes oral pathologies more refractory since ARV reduces salivary flow, this alters the microorganisms of the oral cavity increasing the presence of atypical microorganisms. (11,12) The manifestations of periodontal pathology that are the most common are linear gingival erythema, necrotizing ulcerative gingivitis (NUG), and necrotizing ulcerative periodontitis (NUP).
Our study aims to investigate the level of oral health in patients with HIV/AIDS. This is the first study of this type carried out in Albania.

MATERIALS AND METHODS

This is a prospective observational study. The study included 95 patients who underwent an oral examination at the University Dental Clinic in Tirana,

Universitare në Tiranë, Shqipëri, në periudhën kohore Janar- Mars 2024. Pacientët u kategorizuan sipas prezencës së HIV/AIDS në dy grupe. Grupi me HIV/AIDS dhe grupi pa HIV/AIDS. Në këtë studim u vlerësuan karakteristikat bazale demografike (mosha, gjinia, duhanpirja, alkooli, semundjet bashkëshoqëruese), higjena orale e pacientëve si dhe prania e lezioneve orale, paradontopatitë me vlerat e CPI (community periodontal index) me sonde paradontale dhe kariesi dentar me vlerat e dhembeve te karmuar DT (decay teeth), dhembeve te mbushur FT (filled teeth), mungeses se dhembeve MT (missing teeth) dhe DMFT duke u bazuar ne formularin WHO (WHO Oral Health Assessment form) 2013. Kriteret perfshires: pacientet me dhe pa HIV/AIDS te paraqitur ne Kliniken Stomatologjike Universitare qe dhane konsentin si, dhe u zbatuan parimet e etikës të vendit tonë.

ANALIZA STATISTIKORE

Në studim u analizuan variablat kategorik të cilët u paraqitën në vlerë numerike dhe përqindje dhe u krahasuan midis grupeve nëpërmjet testit të H2. Ndërkohë variablat e vazhdueshëm u paraqitën në mesatare ± devijacion standart dhe u krahasuan nëpërmjet T testit. Vlera p u konsiderua statistikisht e rëndësishme kur ishte ≤ 0.05.

REZULTATET

Në studim u përfshinë gjithsej 95 pacientë dhe nga këta 73 paciente pa HIV/AIDS (76.8%) dhe 22 pacientë me HIV/AIDS (23.2%). Në Tabelën 1 pasqyrohen të dhënat demografike, ku vërehet se pacientët me HIV/AIDS ishin më të rinj (p=0.026), kishin më pak HTA (p=0.023) dhe higjenë orale më të keqe (p=0.01) kundrejt pacientëve pa HIV/AIDS.

Albania, in the period January-March 2024. Patients were categorized according to the presence of HIV/AIDS into two groups. The group with HIV/AIDS and the group without HIV/AIDS. In this study, the basic demographic characteristics (age, gender, smoking, alcohol, concomitant diseases), oral hygiene of the patients as well as the presence of oral lesions, periodontopathies with CPI (community periodontal index) values with periodontal probe and dental caries with values were evaluated DT (decay teeth), FT (filled teeth), MT (missing teeth), DMFT, based on the WHO Oral Health Assessment form (WHO Oral Health Assessment form) 2013. Included the patients with and without HIV/AIDS presented at the University Dental Clinic who gave consent and the ethical principles of our country were applied.

STATISTICAL ANALYSIS

The categorical variables were presented in numbers and percentages and were compared between groups through the Chi2 test. Meanwhile, continuous variables were presented in mean ± standard deviation and were compared through the T-test. The p-value was considered statistically significant when it was ≤0.05.

RESULTS

A total of 95 patients were included in the study and of these 73 patients without HIV/AIDS (76.8%) and 22 patients with HIV/AIDS (23.2%). Table 1 shows the demographic data, where it can be seen that patients with HIV/AIDS were younger (p=0.026), had less hypertension (p=0.023), and had worse oral hygiene (p=0.01) compared to patients without HIV/AIDS.

Tabela 1. *Karakteristikat bazale demografike dhe të higjenës orale*

Variablat	Me HIV/AIDS (22 pacientë)	Pa HIV/AIDS (73 pacientë)	Vlera e P
Mosha (vite) (mes± DS)	35.8 (9.1)	55.6 (12.5)	0.026
Gjinia (m), n(%)	14 (63.6%)	48 (65.7%)	0.881
Duhanpirja n(%)	9 (40.9%)	32 (43.8%)	0.821
Alkool n(%)	7 (31.8%)	20 (27.4%)	0.674
Sëmundje Kardiovaskulare n(%)	4 (18.2%)	15 (20.5%)	0.562
HTA n(%)	5 (22.7%)	35 (47.9%)	0.023
Diabet Mellitus t. 2	6 (27.2%)	19 (26.0%)	0.893
Higjena Orale n(%) Përdorimi furçë/pastë dhëmbësh i përditshëm	8(36.4%)	60 (82.2%)	0.012

Table 1. *Baseline demographic and oral hygiene characteristics*

Variables	With HIV AIDS (22 patients)	Without HIV/AIDS (73 patients)	P value
Age (years) (mean ± SD)	35.8 (9.1)	55.6 (12.5)	0.026
Gender (m), n(%)	14 (63.6%)	48 (65.7%)	0.881
Smoking n(%)	9 (40.9%)	32 (43.8%)	0.821
Alcohol n(%)	7 (31.8%)	20 (27.4%)	0.674
Cardiovascular disease n(%)	4 (18.2%)	15 (20.5%)	0.562
HTA n(%)	5 (22.7%)	35 (47.9%)	0.023
Diabetes Mellitus t. 2	6 (27.2%)	19 (26.0%)	0.893
Oral Hygiene n(%) Daily toothbrush/toothpaste use	8(36.4%)	60 (82.2%)	0.012

Në Tabelen 2 paraqitet gjendja dentare e pacientëve. Tek pacientët me HIV/AIDS vërehet mesatarisht një numër më i lartë i dhëmbëve të kariuar dhe mungesësh së dhëmbëve si dhe i vlerave te DMFT dhe CPI, krahasuar me pacientët pa HIV/AIDS. Ndërkohë nuk vërehet një ndryshim i rëndësishëm tek dhëmbët e mbushur, edhe pse vërehet një tendencë për më tepër dhëmbë të mbushur tek pacientët pa HIV/AIDS.

Tabela 2. *Gjendja dentare e pacientëve*

Variablat	Me HIV/ AIDS	Pa HIV/ AIDS	Vlera e P
Dhëmbë të kariuar (mes± DS)	5.1 (4.2)	2.6 (1.6)	<0.001
Mungesë dhëmbësh (mes± DS)	3.9 (2.1)	2.1 (1.1)	<0.001
Dhëmbë të mbushur (mes± DS)	1.74 (0.8)	1.88 (0.92)	0.056
DMFT (mes± DS)	10.92 (8.2)	7.22 (6.3)	<0.001
CPI (mes± DS)	2.36 (0.65)	1.25 (1.1)	<0,001

Table 2 shows the dental condition of the patients. In patients with HIV/AIDS, on average, a higher number of carious teeth and missing teeth as well as DMFT and CPI values are observed, compared to patients without HIV/AIDS. Meanwhile, no significant difference is observed in filled teeth, although there is a tendency for more filled teeth in patients without HIV/AIDS.

Table 2. *The dental condition of the patients*

Variables	With HIV/ AIDS	Without HIV/ AIDS	P value
Decayed teeth (mean ± SD)	5.1 (4.2)	2.6 (1.6)	<0.001
Missing teeth (mean ± SD)	3.9 (2.1)	2.1 (1.1)	<0.001
Filled teeth (mean ± SD)	1.74 (0.8)	1.88 (0.92)	0.056
DMFT (mean± SD)	10.92 (8.2)	7.22 (6.3)	<0.001
CPI (mean± SD)	2.36 (0.65)	1.25 (1.1)	<0,001

Në tabelen 3 paraqiten lezionet orale. Pacientët pa HIV/AIDS ishin më të shumtë pa lezione orale krahasuar me ata me HIV/AIDS. Ndërkohë pacientët me HIV/AIDS kishin më tepër lezione dhe kryesisht kandidoze (45.4% kd 11.0% p=0.003).

Table 3 presents the oral lesions. Patients without HIV/AIDS were more likely to have no oral lesions compared to those with HIV/AIDS. Meanwhile, patients with HIV/AIDS had more lesions and mainly candidiasis (45.4% vs 11.0% p=0.003).

Tabela 3. *Lezionet orale te pacientëve*

Variablat	Me HIV/ AIDS 22 pacientë	Pa HIV/ AIDS 73 pacientë	Vlera e P
Pa lezione	5 (22.7%)	51 (69.9%)	0.0001
Lichen planus	1 (4.5%)	4 (4.5%)	0.864
Leukoplakia	2 (9.1%)	4 (5.4%)	0.542
Kandidoze	10 (45.4%)	8 (11.0%)	0.0003
Ulceracione	2 (9.1%)	3 (4.1%)	0.359
Abcese	1 (4.5%)	3 (4.1%)	0.929
Tumore malinje	1 (4.5%)	0 (0.0%)	0.067

Table 3. *Oral lesions in patients*

Variables	With HIV/ AIDS 22 patients	Without HIV/AIDS 73 patients	P value
No lesions	5 (22.7%)	51 (69.9%)	0.0001
Lichen planus	1 (4.5%)	4 (4.5%)	0.864
Leukoplakia	2 (9.1%)	4 (5.4%)	0.542
Candidiasis	10 (45.4%)	8 (11.0%)	0.0003
Ulcerations	2 (9.1%)	3 (4.1%)	0.359
Abscess	1 (4.5%)	3 (4.1%)	0.929
Malignant tumors	1 (4.5%)	0 (0.0%)	0.067

DISKUTIMI

Në këtë studim u krahasua shëndeti oral i pacientëve më HIV/AIDS dhe atyre pa HIV/AIDS. Në studimin tonë u dokumentua 1. se pacientët me HIV/AIDS ishin më të rinj dhe kishin higjenë orale më të keqe (36.4% kd 82.2% p=0.012), 2. pacientët me HIV/AIDS vërehet mesatarisht një numer më i lartë i dhembëve të kariuar dhe mungesësh së dhembëve dhe i vlerave te DMFT dhe CPI , si dhe 3. më tepër lezione orale, kryesisht kandidoze (45.4% kd 11.0% p=0.0003
Rezultate të ngjashme me studimin tonë janë observuar edhe studimet e Gillespie. et .al (1993) (13)] dhe Patton et al. (2002) (14)]. Në pacientët HIV pozitivë vlera e DMFT doli më e lartë, (MF) dhëmbë që mungojnë doli më e lartë të pacientët HIV pozitivë dhe FT (dhëmbë të mbushur) doli e ngashme me pacientët pa HIV/AIDS. Kjo tregon që forma më e zgjedhur e trajtimit te këta pacientë është ekstraksioni dentar.
Kariesi konsiderohet si sëmundja më e zakonshme orale në pacientët me HIV pozitiv, me një prevalencë të raportuar ndërmjet 54% dhe 83% (15,16). Rezaei-Soufietal. tregoi në studimin e tyre dallim të rëndësishëm në numrin e sipërfaqeve të kariesit, duke përfshirë rrënjët dhe kurorat, në pacientët HIV pozitiv në krahasim me pacientët HIV-negativë. Megjithatë, përhapja e kariesit të rrënjëve nuk është shumë e ndryshme midis dy grupeve (17). Për më tepër, mendohet se predispozita per karies të dhëmbëve të rritet ndjeshëm me moshën dhe kohëzgjatjen e ARV (17). Gjatë viteve të fundit, është sugjeruar që C.albikët mund të rrisin zhvillimin e kariesit tek pacientët që kanë

DISCUSSION

This study compared the oral health of patients with HIV/AIDS and those without HIV/AIDS. In our study it was documented 1. that patients with HIV/AIDS were younger and had worse oral hygiene (36.4% kd 82.2% p=0.012), 2. patients with HIV/AIDS observed an average higher number of teeth caries and lack of teeth and DMFT and CPI values, as well as 3. more oral lesions, mainly candida (45.4% kd 11.0% p=0.0003
Similar results to our study were also observed in Gillespie's studies. et .al (1993) (13) and Patton et al. (2002) (14). In HIV-positive patients DMFT value was higher, (MF) missing teeth were higher in HIV-positive patients and FT (filled teeth) was similar to HIV/AIDS-free patients. This indicates that the most preferred form of treatment in these patients is dental extraction. Caries is considered the most common oral disease in HIV-positive patients, with a reported prevalence between 54% and 83% (16). Rezaei-Soufietal. showed in their study a significant difference in the number of caries surfaces, including roots and crowns, in HIV-positive patients compared to HIV-negative patients. However, the prevalence of root caries is not significantly different between the two groups (17). Furthermore, it is thought that the predisposition to dental caries increases significantly with age and duration of ARV (17). During the last few years, it has been suggested that C. albicans can increase the development of caries in patients who have HIV/AIDS, taking into account the presence as a cause of the disease, the processes of degeneration of the structure,

HIV/AIDS, duke marrë parasysh prezencë si shkaktar i sëmundjes, proceset e degjenerimit të strukturës, të cilat ndikojnë përparimin e zhvillimit të kariesit (15). Sëmundjet periodontale shfaqen te pacientët e infektuar me HIV me një prevalencë të ndryshueshme prej 27% deri në 76% kur pacienti ka AIDS (6,12)]. Rreth 50% e të sëmurëve më HIV/AIDS kanë CPI dhe LOA >2. Kjo tregon prezencën e paradintopative më tepër në pacientët me HIV/AIDS. Rezultate të ngjashme ka dhe Ranganathan et al. (2007) (16).
Falë përdorimit të zgjatur të ARV, rritja e jetëgjatësisë është arritur për njerëzit që jetojnë me HIV, por efektet anësore të ARV si tharrja e gojës i bëjnë patologjitë orale më të ashpra dhe refraktare veçanërisht sëmundjet paradontale dhe kariesin dentar por edhe shfaqjen dhe theksimin më tepër të ulcerave orale, tharjes së gojës, angioedemave, dhe alterimit të shijes si dhe uljen e disa manifestimeve orale si leukoplakia me qime dhe sarkoma e Kaposit.[18]
Asnjë nga lezionet nuk përshkruhen ekskluzivisht për pacientët me HIV/AIDS; megjithatë, gjithsesi prevalenca, ashpërsia dhe përparimi është më i lartë në krahasim me pacientët HIV-negative.
Prevalenca më e lartë e kandidozës tek pacientët tanë me HIV/AIDS është në të njëjtën linjë edhe me studime të tjera të ryera në mbarë botën. Kështu në studimet e Costa et al. (19) Candidoza u izolua ne kulture ne 62.6% të pacientëve me HIV. Ndërkohë Felix et al. (20) në studimin e tyre observuan një prani klinike të kandidozen ne 52% të pacientëve me HIV/AIDS
Shëndeti oral është i rëndësishëm që të parandalohen komplikacione sistemike si infeksionet bakteriale apo septicemia të cilat mund të jenë fatale në pacientë të imunokompromentuar.[1] Nisur nga sa u tha më lart, është e rëndësishme të hiqen pengesat në kujdesin shëndetësor për njerëzit që jetojnë me HIV/AIDS, duke u përqendruar në trajtimin e hershëm të këtyre patologjive.

PËRFUNDIMI

Në studimin tonë u dokumentua se pacientët me HIV/AIDS kishin një situatë dentare më të keqe, prani më të madhe të lezioneve orale e shoqëruar me një higjenë më të keqe orale. Ndjekja dhe trajtimi i hershëm i patologjive orale si dhe rekomandimi për një higjenë sa më të mirë orale mund të ndikojë në një ecuri më të mirë afat-gjatë tek këta pacientë.

which influence the progress of caries development (15). Periodontal diseases occur in HIV-infected patients with a variable prevalence of 27% to 76% when the patient has AIDS (6,12). About 50% of HIV/AIDS patients have CPI and LOA >2. This shows the presence of pre-diagnosis in patients with HIV/AIDS. Ranganathan et al have similar results. (2007) (16).
Thanks to the prolonged use of ARVs, an increase in life expectancy has been achieved for people living with HIV, but the side effects of ARVs such as dry mouth make oral pathologies more severe and refractory, especially periodontal diseases and dental caries, as the appearance and emphasis more of oral ulcers, dry mouth, angioedema, and altered taste as well as the reduction of some oral manifestations such as hairy leukoplakia and Kaposi's sarcoma (18).
None of the lesions are exclusively described for patients with HIV/AIDS; however, the prevalence, severity, and progression are still higher compared to HIV-negative patients
The higher prevalence of candidiasis in our HIV/AIDS patients is in line with other recent studies worldwide. Thus in the studies of Costa et al. (19) Candida was isolated in culture in 62.6% of HIV patients. Meanwhile, Felix et al. (20) in their study observed a clinical presence of candidiasis in 52% of patients with HIV/AIDS
Oral health is important to prevent systemic complications such as bacterial infections or septicemia, which can be fatal in immunocompromised patients (1) Based on what was said above, it is important to remove the obstacles in health care for people living with HIV/AIDS, focusing on the early treatment of these pathologies.

CONCLUSIONS

In our study, it was documented that patients with HIV/AIDS had a worse dental situation and a greater presence of oral lesions associated with worse oral hygiene. The early monitoring and treatment of oral pathologies as well as the recommendation for the best possible oral hygiene can influence a better long-term progress in these patients.

REFERENCAT

1. Vohram, P.; Jamatia, K.; Subhada, B.; Tiwari, R.V.C.; Althaf, M.N.; Jain, C. Correlation of CD4 counts with oral and systemic manifestations in HIV patients. J. Fam. Med. Prim Care 2019, 8, 3247–3252.
2. World Dental Federation. The Challenge of Oral Disease, a Call for Global Action. The Oral Health Atlas. Second Edition. 2015. Available online: https://ww.fdiworlddental.org/sites/default/files/202103/complete_oh_atlas-2_0.pdf (accessed on 15 June 2022).
3. Pakfetrat, A.; Falaki, F.; Delavarian, Z.; Dalirsani, Z.; Sanatkhani, M.; Zabihi, M. Oral Manifestations of Human Immunodeficiency Virus-Infected Patients. Iran. J. Otorhinolaryngol. 2015, 27, 43–54.
4. Donoso, F. Oral lesions associated with human immunodeficiency virus disease in adult patients, a clinical perspective. Rev. Chil. Infectol. 2016, 33, 27–35.
5. Frimpong, P.; Kofi, E.; Abebrese, J.; Min, S. Oral manifestations and their correlation to baseline CD4 count of HIV/AIDS patients in Ghana. J. Korean Assoc. Oral Maxillofac. Surg. 2017, 43, 29–36.
6. Sharma, G.; Pai, K.M.; Setty, S.; Ramapuram, J.T.; Nagpal, A. Oral manifestations as predictors of immune suppression in a HIV-/AIDS-infected population in south India. Clin. Oral Investig. 2009, 13, 141–148.
7. Koo,H.; Bowen, W.H. Candida albicans and Streptococcus mutans: A potential synergistic alliance to cause virulent tooth decay in children. Future Microbiol. 2014, 9, 1295–1297.
8. Charone, S.; Portela, M.; Martins, K.; Soare, R.; Castro, G. Role of Candida species from HIV infected children in enamel caries lesions: An in vitro study. J. Appl. Oral Sci. 2017, 25, 53–60. [CrossRef]
9. Polvora, T.L.S.; Nobre, A.V.V.; Tirapelli, C.; Taba, M.; Macedo, L.D.; Santana, R.C. Relationship between human immunodeficiency virus (HIV-1) infection and chronic periodontitis. Expert Rev. Clin. Immunol. 2018, 14, 315–327.
10. El Howati, A.; Tappuni, A. Systematic review of the changing pattern of the oral manifestations of HIV. J. Investig. Clin. Dent. 2018, 9, e12351.
11. López, S.; Andrade, J.; Zamora, A.L.; Bologna, R.; Cervantes, J.J.; Molina, N. Differences in salivary flow level, xerostomia, and flavor alteration in

REFERENCES

1. Vohram, P.; Jamatia, K.; Subhada, B.; Tiwari, R.V.C.; Althaf, M.N.; Jain, C. Correlation of CD4 counts with oral and systemic manifestations in HIV patients. J. Fam. Med. Prim Care 2019, 8, 3247–3252.
2. World Dental Federation. The Challenge of Oral Disease, a Call for Global Action. The Oral Health Atlas. Second Edition. 2015. Available online: https://ww.fdiworlddental.org/sites/default/files/202103/complete_oh_atlas-2_0.pdf (accessed on 15 June 2022).
3. Pakfetrat, A.; Falaki, F.; Delavarian, Z.; Dalirsani, Z.; Sanatkhani, M.; Zabihi, M. Oral Manifestations of Human Immunodeficiency Virus-Infected Patients. Iran. J. Otorhinolaryngol. 2015, 27, 43–54.
4. Donoso, F. Oral lesions associated with human immunodeficiency virus disease in adult patients, a clinical perspective. Rev. Chil. Infectol. 2016, 33, 27–35.
5. Frimpong, P.; Kofi, E.; Abebrese, J.; Min, S. Oral manifestations and their correlation to baseline CD4 count of HIV/AIDS patients in Ghana. J. Korean Assoc. Oral Maxillofac. Surg. 2017, 43, 29–36.
6. Sharma, G.; Pai, K.M.; Setty, S.; Ramapuram, J.T.; Nagpal, A. Oral manifestations as predictors of immune suppression in a HIV-/AIDS-infected population in south India. Clin. Oral Investig. 2009, 13, 141–148.
7. Koo,H.; Bowen, W.H. Candida albicans and Streptococcus mutans: A potential synergistic alliance to cause virulent tooth decay in children. Future Microbiol. 2014, 9, 1295–1297.
8. Charone, S.; Portela, M.; Martins, K.; Soare, R.; Castro, G. Role of Candida species from HIV infected children in enamel caries lesions: An in vitro study. J. Appl. Oral Sci. 2017, 25, 53–60. [CrossRef]
9. Polvora, T.L.S.; Nobre, A.V.V.; Tirapelli, C.; Taba, M.; Macedo, L.D.; Santana, R.C. Relationship between human immunodeficiency virus (HIV-1) infection and chronic periodontitis. Expert Rev. Clin. Immunol. 2018, 14, 315–327.
10. El Howati, A.; Tappuni, A. Systematic review of the changing pattern of the oral manifestations of HIV. J. Investig. Clin. Dent. 2018, 9, e12351.
11. López, S.; Andrade, J.; Zamora, A.L.; Bologna, R.; Cervantes, J.J.; Molina, N. Differences in salivary flow level, xerostomia, and flavor alteration in

mexican HIV patients who did or did not receive antiretroviral therapy. AIDS Res. Treat. 2013, 2013, 613278.

12. Lomelí, S.M.; Gonzalez, L.A.; Andrade, J.; Valentin, E.; Ratkovich, S.; Alvarez, M.; Sanchez, K.; Cabrera, R.I.; Varela, J.J. In vitro Azole antifungals susceptibility of Candida spp. isolates from HIV-infected patients with periodontitis. J. Mycol. Med. 2022, 32, 101294.
13. G.M. Gillespie and R. Mariano "Oral manifestations of HIV infecton: a Panamerican prespective." Journal of Oral Pathology and Medicine, vol. 22, no. 1, pp. 2-7, 1993.
14. L.L. Patton, J. A. Phelan, F. J. Ramos-Gomes, W. Nittayananta, C. H. Shiboski, and T. L. Mbuguye, "Prevalence and classification of HIV-associated oral lesions", Oral Diseases, vol. 8, supplement 2. pp. 98-109, 2002.
15. Menezes, T.; Rodrigues, M.; Nogueira, B.; Menezes, S.; Silva, S.; Vallinoto, A. Oral and systemic manifestations in HIV-1 patients. Rev. Soc. Bras. Med. Trop. 2015, 48, 83–86.
16. K. Ranganathan, K. T. Magesh, N. Kumarasamy, S. Solomon, R. Viswanthan, and N. W. Johnson, "Greater severity and extend of periodontal breakdown in 136 south Indian human immunodeficiency virus seropositive patients than in normal controls: a comperative study using community periodontal index of treatment needs." Indian Journal of Dental Research, vol. 18, no. 2, pp. 55-59, 2007.
17. Rezaei-Soufi, L.; Davoodi, P.; Jazaeri, M.; Niknami, H. The comparison of root caries experience between HIV-positive patients and HIV-negative individuals, in a selected Iranian population. Int. J. Dent. Hyg. 2011, 9, 261–265.
18. C. Scully and P. D. Dios, "Orofacial effects of antiretroviral therapies," Oral Diseases, vol. 7, no. 4, pp. 205-210, 2001.
19. Costa CR, Cohen AJ, Fernandes OF, et al. Asymptomatic oral carriage of Candida species in HIV-infected patients in the highly active antiretroviral therapy era. Rev Inst Med Trop Sao Paulo. 2006;48:257–261. doi:10.1590/S0036-46652006000500004
20. Felix DH, Wray D. The prevalence of oral candidiasis in HIV infected individuals and dental attenders in Edinburgh. J Oral Pathol Med. 1993;22:418–420. doi:10.1111/jop.1993.22.issue-9

mexican HIV patients who did or did not receive antiretroviral therapy. AIDS Res. Treat. 2013, 2013, 613278.

12. Lomelí, S.M.; Gonzalez, L.A.; Andrade, J.; Valentin, E.; Ratkovich, S.; Alvarez, M.; Sanchez, K.; Cabrera, R.I.; Varela, J.J. In vitro Azole antifungals susceptibility of Candida spp. isolates from HIV-infected patients with periodontitis. J. Mycol. Med. 2022, 32, 101294.
13. G.M. Gillespie and R. Mariano "Oral manifestations of HIV infecton: a Panamerican prespective." Journal of Oral Pathology and Medicine, vol. 22, no. 1, pp. 2-7, 1993.
14. L.L. Patton, J. A. Phelan, F. J. Ramos-Gomes, W. Nittayananta, C. H. Shiboski, and T. L. Mbuguye, "Prevalence and classification of HIV-associated oral lesions", Oral Diseases, vol. 8, supplement 2. pp. 98-109, 2002.
15. Menezes, T.; Rodrigues, M.; Nogueira, B.; Menezes, S.; Silva, S.; Vallinoto, A. Oral and systemic manifestations in HIV-1 patients. Rev. Soc. Bras. Med. Trop. 2015, 48, 83–86.
16. K. Ranganathan, K. T. Magesh, N. Kumarasamy, S. Solomon, R. Viswanthan, and N. W. Johnson, "Greater severity and extend of periodontal breakdown in 136 south Indian human immunodeficiency virus seropositive patients than in normal controls: a comperative study using community periodontal index of treatment needs." Indian Journal of Dental Research, vol. 18, no. 2, pp. 55-59, 2007.
17. Rezaei-Soufi, L.; Davoodi, P.; Jazaeri, M.; Niknami, H. The comparison of root caries experience between HIV-positive patients and HIV-negative individuals, in a selected Iranian population. Int. J. Dent. Hyg. 2011, 9, 261–265.
18. C. Scully and P. D. Dios, "Orofacial effects of antiretroviral therapies," Oral Diseases, vol. 7, no. 4, pp. 205-210, 2001.
19. Costa CR, Cohen AJ, Fernandes OF, et al. Asymptomatic oral carriage of Candida species in HIV-infected patients in the highly active antiretroviral therapy era. Rev Inst Med Trop Sao Paulo. 2006;48:257–261. doi:10.1590/S0036-46652006000500004
20. Felix DH, Wray D. The prevalence of oral candidiasis in HIV infected individuals and dental attenders in Edinburgh. J Oral Pathol Med. 1993;22:418–420. doi:10.1111/jop.1993.22.issue-9

UDK: 616.31-002.828.223-02:616.314-77

DOI: 10.62636/MMLX5346

CANDIDA ALBICANS – NDËRLIDHSHMËRIA ME STOMATITIN PROTETIK

Fuat Bislimi, Abdylnadi Nazifi, Jetmir Memeti, Erol Fejzuli

Kolegji Universum, Prishtinë, Kosovë
Ordinanca stomatologjike specialistike "Dr Fuati-Protetika", Kumanovë, RMV

ABSTRAKT

Hapësira e gojës është vendqëndrim i përhershëm i llojeve të ndryshme të mikroorganizmave që jetojnë në ekosisteme komplekse, të cilat akoma nuk janë të hulumtuara sa duhet. Flora orale normale gjithnjë pëson ndryshime, të cilat varen nga shumë faktorë: ushqimi, faktorët imunologjik, higjiena dhe të gjitha ndryshimet që ndodhin gjatë jetës në zgavrën orale. Njëra ndër arsyet më të shpeshta të këtyre ndryshimeve është përdorimi i materialeve të reja në gojë qofshin ato mbushje të dhëmbëve apo punime protetikore fikse apo mobile. Përhapja e stomatitit protetik është problem i vjetër shumëvjeçar tek bartësit e protezave mobile. Kolonizimi nga ana e Candida spp është e një rëndësie të veçantë klinike, te shumica e pacientëve që është hasur stomatit protetik dhe është përcaktuar prezenca e Candida spp. dominante është lloji Candida Albicans. Faktorët lokal mund të shkaktojnë transformim të Candida albicans nga mikroorganizma jopatogjene në ato patogjene.

Qëllimi: Në këtë punim është trajtuar ndërlidhja dhe ndikimi i prezencës së Candida albikans në paraqitjen e stomatitit protetik tek pacientët mbajtës të protezave mobile.

Materialet dhe Metoda: Për realizimin e këtij punimi janë observuar 60 pacient mbajtës të protezave mobile totale dhe parciale. Tek pacientët tek të cilët është konstatuar prezenca e stomatitit protetik, janë bërë analiza mikrobiologjike me qëllim të verifikimit të prezencës apo jo të Candida albicans.

Rezultatet: Nga gjithsej 60 pacientë të observuar, tek 33 prej tyre është konstatuar prezencë e stomatitit protetik. Nga numri i përgjithshëm i pacientëve me stomatit protetik, Candida albicans është hasur në 23 prej tyre apo në 70% prej tyre.

Përfundimi: Nga analiza e rezultateve të fituara kemi arritur në përfundim se edhe pse mendohej se Candida albicans është faktori kryesor në etiologjinë

CANDIDA ALBICANS – RELATIONSHIP WITH PROSTHETIC STOMATITIS

Fuat Bislimi, Abdylnadi Nazifi, Jetmir Memeti, Erol Fejzuli

Universum College, Pristina, Kosovo
Specialist dental office "Dr Fuati-Prosthetics", Kumanovo, RMV

ABSTRACT

The oral cavity is the permanent residence of various types of microorganisms that live in complex ecosystems,which are not yet sufficiently researched. The normal oral flora always undergoes changes, which depend on many factors:food, immunological factors, hygiene and all the changes that occur during life in the oral cavity.
One of the most frequent reasons for these changes is the use of new materials in the mouth, whether they are tooth fillings or fixed or mobile prosthetic works. The spread of prosthetic stomatitis is a long-standing problem among wearers of mobile prostheses. Colonization by Candida spp is of particular clinical importance, in most patients who have encountered prosthetic stomatitis and the presence of Candida spp has been determined. the dominant species is Candida Albicans.Local factors can cause the transformation of Candida albicans from non-pathogenic to pathogenic microorganisms.

Purpose: In this paper, the correlation and influence of the presence of Candida albicans in the appearance of prosthetic stomatitis in patients wearing mobile prostheses is addressed.

Material and Methods: For the realization of this work, 60 patients wearing total and partial mobile prostheses were observed.In the patients in whom the presence of prosthetic stomatitis was established, microbiological analyzes were performed in order to verify the presence or not of Candida albicans.

Results: Out of a total of 60 observed patients, the presence of prosthetic stomatitis was found in 33 of them. From the total number of patients with prosthetic stomatitis, Candida albicans was encountered in 23 of them or in 70% of them.

Conclusion: From the analysis of the obtained results, we have come to the conclusion that although it was thought that Candida albicans is the main factor in the

e stomatitit protetik, ajo nuk ishte prezente në të gjitha rastet. Nga kjo konstatojmë se është e rëndësishme të mos përshkruhet terapi antifungeale pa bërë analiza mykotike mikrobiale.

Fjalët kyçe: *stomatiti protetik, Candida albicans.*

HYRJE

Humbja e dhëmbëve dhe kompenzimi i tyre si dhe vështirësitë gjatë mbajtjes së protezave janë problemet bazë në protetikën stomatologjike të lidhura me pacientët më të moshuar[1].
Rritja e jetëgjatësisë së njerëzve, si dhe dinamika e zhvillimit të protetikës dhe trajtimeve protetikore, e kanë rritur numrin e personave që janë bartës të protezave mobile.
Stomatiti protetik definohet si gjendje inflamatore intrabukale që karakterizohet me proliferim fibroepitelial të shkaktuar nga intereakcioni i mukozës dhe bazës së protezës. Ai është më i shpeshtë në nofullën e sipërme[2,3]. Stomatiti protetik karakterizohet me lezion që thuajse gjithmonë është asimptomatik[4] dhe më së shpeshti paraqitet në pjesën e palatumit[5]. Ndonjëherë ndërlidhet me heilitis angularis, ose glositis rhomboidea mediana[6], derisa disa pacientë ankohen për djegie ose senzacione dhimbjeje në mukozën orale, veçanërisht në palatum, halitozë, shije e keqësi dhe gojë të tharë[7,8]. Përhapja e stomatitit protetik është problem i vjetër shumëvjeçar tek bartësit e protezave mobile.
Hapësira e gojës është vendqëndrim i përhershëm i llojeve të ndryshme të mikroorganizmave që jetojnë në ekosisteme komplekse, të cilat akoma nuk janë të hulumtuara sa duhet. Flora orale normale gjithnjë pëson ndryshime, të cilat varen nga shumë faktorë:ushqimi, faktorët imunologjik, higjiena dhe të gjitha ndryshimet që ndodhin gjatë jetës ne zgavrën orale. Njëra ndër arsyet më të shpeshta të këtyre ndryshimeveështë përdorimi i materialeve të reja në gojë qofshin ato mbushje të dhëmbëve apo punime protetikore fikse apo mobile[9].
Klinikisht, inflamacioni karakterizohet me shkallë dhe klasifikime të ndryshme, më së shpeshti përdoret klasifikimi i Newton[10] dhe në bazë të gjendjes klinike ndahet në tre tipe, edhe atë : Tipi 0- nuk ka inflamacion, Tipi 1-inflamacion i lokalizuar, Tipi 2- inflamacion i gjeneralizuar apo eritema difuye që kap pjesë apo gjithë sipërfaqen e mukozës që e mbulon proteza, Tip 3-hiperplazia papilare që ndonjëherë paraqitet si reaksion i epitelit ndaj prezencës kronike të kolonive mykotike.

etiology of prosthetic stomatitis, it was not present in all cases. From this we conclude that it is important not to prescribe antifungal therapy without doing fungal and microbial analysis.

Keywords: *prosthetic stomatitis, Candida albicans.*

INTRODUCTION

Tooth loss and their compensation as well as difficulties in wearing dentures are the basic problemin dental protesthetics related to older patients[1].
The increase in people's life expectancy, as well as the dynamics of the development of prosthetics and prosthetic treatments, have increased the number of people who are carriers of mobile prostheses. Prosthetic stomatitis is defined as an intrabuccal inflammatory condition characterized by fibroepithelial proliferation caused by the interaction of the mucosa and the base of the prosthesis. It is most common in the upper jaw[2,3].Prosthetic stomatitis is characterized by a lesion that is almost always asymptomatic[4] and most often appears in the part of the palate[5]. Sometimes it is associated with cheilitisangularis, or glossitisrhomboideamediana6while some patients complain of burning or pain sensations in the oral mucosa, especially in the palate, halitosis, bad taste and dry mouth[7,8].The spread of prosthetic stomatitis is a long-standing problem among wearers of mobile prostheses.
The oral cavity is the permanent residence of various types of microorganisms that live in complex ecosystems,which are not yet sufficiently researched. The normal oral flora always undergoes changes, which depend on many factors: food, immunological factors, hygiene and all the changes that occur during life in the oral cavity.
One of the most frequent reasons for these changes is the use of new materials in the mouth, whether they are tooth fillings or fixed or mobile prosthetic works[9].
Clinically, inflammation is characterized by different degrees and classifications, the Newton[10] classification is most often used and based on the clinical condition it is divided into three types, including:Type 0 - no inflammation, Type 1 - localized inflammation, Type 2 - generalized inflammation or diffuse erythema that covers part or all of the surface of the mucosa covered by the prosthesis, Type 3 - papillary hyperplasia that sometimes appears as a reaction of the epithelium to the presence chronic fungal colonies.
Colonization by Candida spp is of particular clinical importance. From the studies of Dixon[11] in most

Kolonizimi nga ana e Candida spp është e një rëndësie të veçantë klinike. Nga studimet e Dixon[11] te shumica e pacienëve që është hasur stomatit protetik dhe është përcaktuar prezenca e Candida spp. dominante është lloji Candida Albicans. Faktorët lokal mund të shkaktojnë transformim të Candida albicans nga mikroorganizma jopatogjene në ato patogjene. Kur kemi gjendje të imunokompromettuar të organizmit, mikroorganizmat bëjnë sekretimin e disa enzimave hidrolitike edhe atë si proteinaza dhe fosfolipaza që ndihmojnë në lidhjen e tyre me qelizat epiteliale të mukozes së gojës me çrast ndodh rritje e pershkueshmërisë së murit të qelizës e cila e lehtëson invazionin e mikroorganizmave[12,13]. Studimet më të reja tregojnë që trauma si faktorë i vetëm nuk mund të jap forma të gjeneralizuara të stomatitit protetik, por jep vetëm forma të lokalizuara[2]. Nga kjo rrjedh se shkaktari kryesor i formave të gjeneralizuara të stomatitit protetik është Candida Albicans, ndërsa trauma llogaritet si kofaktorë që e favorizon adhezionin dhe penetrimin e mykut[14].

Pakësimi apo mungesa totale e pështymës tek personat me kserostomi nxit ndryshime të florës bakteriale normale duke favorizuar proliferimin e baktereve siç janë Stafilococcus aureus, të cilët e pengojnë adaptimin normal të protezës[15]. Gjendje të caktuara sistemike siç janë: diabeti mellitus, defiçiencat nutritive (hekur, acidi folik apo vitamina B12, hipotireoza, gjendje të imunodefiçiencës (HIV),sëmundje maligne (leukemia akute, agranulocitoza), përdorimi i barnave imuno-supresor, kortikosteroide, gjithashtu mund të japin gjendje predispozicionale për prezencë të Candida tek stomatiti protetik[15].

Mungesa e higjienës së protezës mendohet se është një faktorë i rëndësishëm në etiologjinë e stomatitit protetik. Faktorë të ndryshëm ndihmojnë në proliferimin e mykrave, siç janë:higjiena e dobët, dozat e larta të karbohidrateve, ulja e sasisë së pështymës si dhe përbërja e saj, dizajnimi i protezës dhe mbajtja kontinuale e saj[16]. Gjithëherë është theksuar nevoja e largimit të pllakut dentar, veçanërisht në sipërfaqet e kontaktit të protezës me indet e gojës. Ndryshimet e sipërfaqeve dhe porozitetit i protezës shumë herë jep parregullsi dhe mikropore në sipërfaqet e saj. Këto parregullsi të protezës janë arsyeja e kolonizimt mykotik. Kështu krijohen kushte ideale për penetrim të Candida, njëkohësisht edhe veprimi i saj sinergjik me bakteriet tjera patogjene që janë prezente në gojë.

Karakteristikat më të rëndësishme nga të cilat varet adhezioni inical i mikroorganizmave është hidrofobiciteti dhe lëmueshmëria e sipërfaqeve të protezës. Penetrimi është më i lartë tek protezat totale sesa tek ato parciale[17].

Trajtimi i stomatitit protetik kandidoz është shumë

patients who encountered prosthetic stomatitis and the presence of Candida spp was determined. the dominant species is Candida Albicans.Local factors can cause the transformation of Candida albicans from non-pathogenic to pathogenic microorganisms.

When we have an immunocompromised state of the organism, the microorganisms secrete some hydrolytic enzymes, such as proteinase and phospholipase, which help in their connection with the epithelial cells of the oral mucosa, immediately increasing the permeability of the cell wall, which facilitates the invasion of microorganisms[12,13]. Newer studies show that trauma as a single factor cannot give generalized forms of prosthetic stomatitis, but only gives localized forms[2]. From this it follows that the main cause of generalized forms of prosthetic stomatitis is Candida Albicans, while trauma is considered as a cofactor that favors the adhesion and penetration of the mold[14].

The reduction or total absence of saliva in people with xerostomia promotes changes in the normal bacterial flora favoring the proliferation of bacteria such as Stafilococcus aureus, which prevent the normal adaptation of the prosthesis[15].Certain systemic conditions such as: diabetes mellitus, nutritional deficiencies (iron, folic acid or vitamin B12, hypothyroidism, immunodeficiency conditions (HIV), malignant diseases (acute leukemia, agranulocytosis), the use of immunosuppressive drugs, corticosteroids, can also give predisposing conditions for the presence of Candida in prosthetic stomatitis[15].

Lack of denture hygiene is thought to be an important factor in the etiology of prosthetic stomatitis. Various factors contribute to the proliferation of molds, such as: poor hygiene, high doses of carbohydrates, reducing the amount of saliva and its composition, the design of the prosthesis and its continuous maintenance[16].The need to remove dental plaque has always been emphasized, especially on the contact surfaces of the prosthesis with the oral tissues. Surface changes and porosity of the prosthesis many times give irregularities and micropores on its surfaces.These irregularities of the prosthesis are the reason for the fungal colonization. Thus ideal conditions are created for the penetration of Candida, at the same time its synergistic action with other pathogenic bacteria that are present in the mouth. The most important characteristics on which the initial adhesion of microorganisms depends is the hydrophobicity and smoothness of the surfaces of the prosthesis. Penetration is higher in total prostheses than in partial prostheses[17].

The treatment of prosthetic candidal stomatitis is very complex, because its multifactorial etiology requires

kompleks, sepse etiologjia e saj multifaktoriale kërkon një plan gjithëpërfshirës. Eliminimi i faktorëve predispozues të paraqitjes së saj llogaritet si hap shumë i rëndësishëm[15].

QËLLIMI I PUNIMIT

Duke pasur parasysh njohuritë e deritanishme mbi stomatitin protetik të fituara nga hulumtime të ndryshme shkencore, në këtë punim është trajtuar ndërlidhja dhe ndikimi i prezencës se Candida albikans në paraqitjen e stomatitit protetik tek pacientët mbajtës të protezave mobile.

MATERIALI DHE METODAT

Për realizimin e këtij punimi janë observuar 60 pacientë mbajtës të protezave mobile totale dhe parciale të të dyja gjinive të moshës nga 45-75 vjeç.
Tek pacientët tek të cilët është konstatuar prezenca e stomatitit protetik, janë bërë analiza mikrobiologjike me qëllim të verifikimit të prezencës apo jo të Candida albicans. Procedurat e marrjes së materialit bëhen në këtë mënyrë: me qëllim të izolimit të mykut merren strisho me ndihmën e shkopinjëve steril nga baza e protezës dhe nga mukoza e gojës, pastaj ato dërgohen në laboratorin e mikrobiologjisë për mbjellje të materialit, të cilat bëheshin në bazat Subouraud që përmban 2% dekstrozë dhe antibiotik (gentamicin, chloramphenicol dhe neomicin) të cilat e pengojnë zhvillimin e bakterieve. Pas inokulimit të bazës, e njejta inkubohet për 48-72 orë në temperaturë prej 25-300C.
Pas inkubacionit dhe rritjes së kolonive, preparatet ngjyrosen drejtëpërdrejtë me ngjyra jospecifike sipas Gram dhe Gimza, thahen dhe fiksohen dhe pastaj opservohen me mikroskop me çrast verifikohet prezenca e Candida albicans.

a comprehensive plan. Eliminating the predisposing factors of its appearance is considered a very important step[15].

PURPOSE OF THE WORK

Bearing in mind the current knowledge on prosthetic stomatitis obtained from various scientific researches, this paper deals with the relationship and influence of the presence of Candida albicans in the appearance of prosthetic stomatitis in patients wearing mobile prostheses.

MATERIAL AND METHODS

For the realization of this work, 60 patients wearing total and partial mobile prostheses of both sexes, aged between 45-75 years, were observed.
In the patients in whom the presence of prosthetic stomatitis was established, microbiological analyzes were performed in order to verify the presence or not of Candida albicans.The material collection procedures are carried out in this way: in order to isolate the mold, swabs are taken with the help of sterile sticks from the base of the prosthesis and from the oral mucosa, then they are sent to the microbiology laboratory for planting the material, which were done at the bases Subouraud containing 2% dextrose and antibiotics (gentamicin, chloramphenicol and neomycin) which inhibit the development of bacteria.After inoculating the base, it is incubated for 48-72 hours at a temperature of 25-300C.
After incubation and colony growth, the preparations are stained directly with non-specific Gram and Gimza dyes, dried and fixed and then observed with a microscope to verify the presence of Candida albicans.

Foto 1. *Candida albicans në gojë*
Photo 1. *Candida albicans in the mouth*

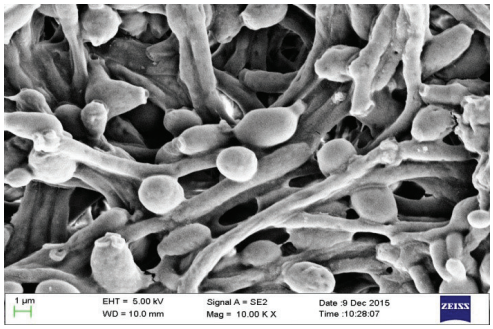

Foto 2. *Mikroskopia e Candida albicans*
Photo 2. *Candida albicans microscopy*

REZULTATET

Nga gjithsej 60 pacientë të observuar, tek 33 prej tyre është konstatuar prezencë e stomatitit protetik. U konstatua se nga 8 pacientë me proteza totale vetëm tek njëri nuk kishim inflamacion, ndërsa tek 7 pacientë kishim prezencë inflamacioni, nga 36 pacientë me proteza parciale tek 17 nuk kemi inflamacion ndërsa 19 kemi prezencë të inflamacionit si dhe tek pacientët me proteza të skeletuara nga 16 pacientë, tek 9 prej tyre nuk ka inflamacion, ndërsa tek 7 prej tyre kemi inflamacion (tabela nr. 1).

RESULTS

Out of a total of 60 observed patients, 33 of them were found to have prosthetic stomatitis. It was found that out of 8 patients with total dentures, only one did not have inflammation, while 7 patients had inflammation, out of 36 patients with partial dentures, 17 we do not have inflammation, while 19 have the presence of inflammation, as well as in patients with skeletal prostheses from 16 patients, in 9 of them there is no inflammation, while in 7 of them we have inflammation (table no. 1).

Lloji i protezave/ Type of prostheses	**Shkalla e inflamacionit sipas Newton/ Newton's degree of inflammation**								**Totali/ Total**
	0		Newton tip 1		Newton tip 2		Newton tip 3		
	N	%	N	%	N	%	N	%	
Proteza totale/ Total prosthesis	1	12.5	4	50.0	3	37.5	0	0	8
Proteza parciale/ Partial prosthesis	17	47.22	12	33.33	7	19.44	0	0	36
Proteza të skeletuara/ Skeleton prostheses	9	56.25	4	25.0	2	12,5	1	6,25	16
Gjithsej/ In total	27	45.0	20	33.33	12	20.0	1	1.67	60

Tabela nr 1. *Distribuimi i pacientëve në bazë të llojit të protezave dhe shkallës së inflamacionit/*
Table no 1. *Distribution of patients based on the type of prostheses and degree of inflammation*

Përshkrimi i prezencës së Candida albicans në pacientët tek të cilët është konstatuar prezencë e stomatitit protetik (të cilit do tipi sipas Newton) është paraqitur në tabelën nr. 2

The description of the presence of Candida albicans in patients diagnosed with prosthetic stomatitis (of any type according to Newton) is presented in table no. 2

Lloji i protezës/ Type of prostheses	**Numri i pacientëve me stomatit protetik/ Number of patients with prosthetic stomatitis**	**Candida albicans +/ Candida albicans +**	
Prot. totale/ Total prosthesis	7	5	71%
Prot. parciale/ Partial prosthesis	19	12	63%
Prot. të skeletuara/ Skeleton prostheses	7	6	86%
Gjithsej/ In total	33	23	70%

Tabela nr 2. *Prezenca e Candida albicans tek pacientët me stomatit protetik/*
Table no 2. *Presence of Candida albicans in patients with prosthetic stomatitis*

Nga kjo u konstatua se faktori mikrobiologjik (Candida albicans) është prezent tek 5 pacientë apo 71% e nga numri total i pacientëve me proteza totale që paraqesin inflamacion të mukozës së gojës, 12 pacientë apo 63% nga numri total i pacientëve me proteza parciale prej akrilati dhe 6 pacientë apo 86% nga numri total i pacientëve me proteza parciale të skeletuara. Nga numri i përgjithshëm i pacientëve me stomatit protetik, Candida albicans është hasur në 23 prej tyre apo në 70% prej tyre.

DISKUTIMI

Stomatiti protetik është fenomeni më i shpeshtë që paraqitet në pjesën e mukozës palatinale dhe takohet në gati mbi 50% të bartësve të protezave totale dhe parciale. Shumica e lezioneve janë të shkaktuara nga infeksionet kronike (më së shpeshti nga Candida albicans) apo lëndime mekanike, derisa reaksionet alergjike nga materiali i bazës së protezës janë shumë të rralla.

Sipas Shulman et al. heiliti angular (lezioni i këndeve të buzëve) karakterizohet me maceracione, eritem dhe formim të krustave[18]. Kombinimi i prezencës së qelizave mykotike në bazën e protezës, higjiena orale e dobët si dhe disa faktorë sistemik janë shkaktar kryesorë për paraqitjen e kësaj sëmundje[19].

Materiali nga të cilat punohen protezat mobile gjithashtu mundet me qenë një faktorë i rëndësishëm në paraqitjen e inflamacionit (Newton tip 3) i cili inflamacion paraqitet 5 herë më shumë tek protezat praj akrilati se sa tek protezat e skeletuara metalike[20] (Fan PL et al.). Në studimin e tyre Budtz-Jorgensen E konstaton se lloje të caktuara të bakterieve, si Staphylococcus, lloje të Neisseria, Fusobacterium apo Bacteroides janë identifikuar tek pacient me stomatit protetik edhepse nuk ka fakte të ndërlidhjes së drejtëpërdrejtë ndërmjet baterieve dhe etiologjisë së stomatitit protetik5.

Në nje studim tjetër, po i njejti autor -Budtz-Jørgensen 7 thekson se shumica e lezioneve janë të shkaktuara nga infeksionet kronike, candida albicans apo lëndime mekanike, derisa reaksionet alergjike janë më të rralla. Candida albicans e cila gjendet florën orale normale, deri ne 67% e njerëzve janë bartës pa shenja klinike të infeksionit. Faktorët lokal dhe sistemik mund të shkaktojnë transformim të candida albicans nga organizëm jopatogjen në atë patogjen.

Prezenca e Candida albicans tek stomatiti protetik është e ndërlidhur me shkallë të lartë të inflamacionit, por në paraqitjen e stomatit protetik e rëndësishme është edhe prezenca e faktorëve tjerë si higjiena e dobët dhe trauma. Shkalla zhvillimit të stomatitit protetik është

From this it was found that the microbiological factor (Candida albicans) is present in 5 patients or 71% of the total number of patients with total dentures presenting inflammation of the oral mucosa, 12 patients or 63% of the total number of patients with partial dentures of acrylate and 6 patients or 86% of the total number of patients with skeletal partial prostheses. From the total number of patients with prosthetic stomatitis, Candida albicans was encountered in 23 of them or in 70% of them.

DISCUSSION

Prosthetic stomatitis is the most frequent phenomenon that occurs in the palatal mucosa and is found in almost over 50% of total and partial denture wearers.Most lesions are caused by chronic infections (most often by Candida albicans) or mechanical injuries, while allergic reactions from the material of the prosthesis base are very rare.According to Shulman et al. angular cheilitis (lesion of the corners of the lips) is characterized by maceration, erythema and formation of crusts[18]. The combination of the presence of fungal cells at the base of the prosthesis, poor oral hygiene and some systemic factors are the main causes for the appearance of this disease[19].

The material from which the mobile prostheses are made can also be an important factor in the presentation of inflammation (Newton type 3), which inflammation occurs 5 times more in acrylate prostheses than in metal skeletonized prostheses[20] (Fan PL et al.)

In their study, Budtz-Jorgensen E states that certain types of bacteria, such as Staphylococcus, species of Neisseria, Fusobacterium or Bacteroides, have been identified in patients with prosthetic stomatitis, although there is no evidence of a direct connection between bacteria and the etiology of prosthetic stomatitis5.

In another study, the same author - Budtz-Jørgensen 7 states that most lesions are caused by chronic infections, candida albicans or mechanical injuries, while allergic reactions are rarer.Candida albicans, which is found in the normal oral flora, up to 67% of people are carriers without clinical signs of infection. Local and systemic factors can cause the transformation of candida albicans from a non-pathogenic organism to a pathogenic one. The rate of development of prosthetic stomatitis is correlated with the presence of fungal colonies at the base of the prosthesis[21].We must emphasize that even in our study, the microbiological analyzes for the presence of Candida albicans in the oral mucosa and at the base of the prosthesis were investigated only in patients who had inflammatory changes of the oral mucosa.

në korrelacion me prezencën e kolonive mykotike në bazën e protezës[21]. Duhet të theksojmë se edhe në studimin tonë analizat mikrobiologjike për prezencë të Candida albicans në mukozën e gojës dhe në bazën e protezës hulumtuam vetëm tek pacientët të cilët kishin ndryshime inflamatore të mukozës së gojës.
Në studimin e Lockhart[22] u treguan të dhëna interesante. Ai konstatoi se intensiteti dhe frekuenca e infeksioneve mykotike, duke përfshirë edhe Candida albicans, rritet me rritjen e moshës së pacientëve dhe të dhënat ndryshojnë sipas gjinisë pa marrë parasyshkohën e mbajtjes së protezës. Autori i njejtë konstaton se Candida albicans, tek personat e moshës mbi 80 vjeç, shpesh kolonizon në zgavrën orale edhe tek ata persona që nuk mbajnë proteza mobile. Kjo e vërteton faktin se tek moshat më të reja ekziston imuniteti natyror i cili tek moshat e rritura është i ulur.
Sipas de Oliveira Mima EG et al[23] Candida albicans është myku më i shpeshtë që është izoluar, por mund të paraqiten edhe lloje tjera si Candida tropicalis, Candida crusei , Candida parapsilosus dhe C.Glabrata.
Hulumtimet e Hoad-Reddick et al.[24] tregojnë se faktorët që ndihmojnë në paraqitjen e stomatitit protetik gjithnjë e më shumë dhe gjithnjë janë në interaksion me faktorët lokal sistemik, autorët arritën në përfundim prezenca e Candida albicans ishte faktor favorizues për paraqitjen e stomatitit protetik. Rezultate këto që janë në korelacion me rezultatet tona. Girard et al. [25] në hulumtimet e tyre konstatuan se një nga faktorët kryesor në paraqitjen e stomatitit protetik sipas Newton tip 1 më së shpeshti paraqitet si rezutat i traumës, ndërsa Newton tip 3 rezultat i intereaksioneve multivariabile.

PËRFUNDIMI

Nga analiza e rezultateve të fituara kemi arritur në përfundim se edhe pse mendohej se Candida albicans është faktori kryesor në etiologjinë e stomatitit protetik, ajo nuk ishte prezente në të gjitha rastet. Nga kjo konstatojmë se është e rëndësishme të mos përshkruhet terapi antifungeale pa bërë analiza mykotike mikrobiale. Në fund vlen të theksohet se përveq faktorëve që i kemi përmendur duhet të merren parasysh të gjithë faktorët që shkaktojnë imunodefiçincë, e ulin rezistencën e mukozës nga bakteriet, virusët, mzkrat dhe parazitët, nga e cila del përfundimi se stomatiti protetik është rezultati interaksionit të faktorëve të ndryshëm sistemik dhe lokal, por aty ku higjiena e gojës dhe e protezës mbahet ashtu siç duhet, ai është më pak prezent.

In the study of Lockhart[22] interesting data were shown. He found that the intensity and frequency of fungal infections, including Candida albicans, increases with the age of the patients and the data differ by gender regardless of the length of time the prosthesis is in place.The same author finds that Candida albicans, in people over 80 years old, often colonizes in the oral cavity even in those people who do not wear mobile prostheses.This proves the fact that at younger ages there is natural immunity which is reduced at older ages.
According to de Oliveira Mima EG et al[23] Candida albicans is the most frequent mold that has been isolated, but other species such as Candida tropicalis, Candida crusei, Candida parapsilosus and C. Glabrata can also be present.
The research of Hoad-Reddick et al.[24] shows that the factors that help in the appearance of prosthetic stomatitis are increasingly and always in interaction with local systemic factors, the authors concluded that the presence of Candida albicans was a favorable factor for the appearance of prosthetic stomatitis. These results are in correlation with our results. Girard et al.[25] in their research found that one of the main factors in the appearance of prosthetic stomatitis according to Newton type 1 is most often presented as a result of trauma, while Newton type 3 is the result of multivariable interactions.

CONCLUSION

From the analysis of the obtained results, we came to the conclusion that although it was thought that Candida albicans is the main factor in the etiology of prosthetic stomatitis, it was not present in all cases.From this we conclude that it is important not to prescribe antifungal therapy without doing fungal and microbial analysis.
In the end, it is worth noting that in addition to the factors we have mentioned, all the factors that cause immunodeficiency, reduce the resistance of the mucosa from bacteria, viruses, fungi and parasites should be taken into account, from which the conclusion that prosthetic stomatitis is the result of the interaction of factors different systemic and local, but where oral and denture hygiene is maintained as it should be, it is less present.

LITERATURA

1. Catovic A, Kraljevic K. Bolesti usta i zubi u starijoj dobi, ;Durakovic i sur. Medicina starije dobi . Zagreb; Naprijed 1990; 27
2. Arendorf T M , Walker D M.- Denture stomatitis : a review . Journal of oral rehabilitation 1987 14(3): 217-227
3. Albrecht D, Regina MS, ZIx J. Only a denture sore? Causes of a possible denture sore from a maxillary complete denturen. SchweizMonatsschrZahnmed. 2010;120(8): 675-689
4. Gendrau L, Loewy Z G – Epidemiology and etiology of denture stomatitis . – J. Prosthodont 2011; 20 (4) : 251-260
5. Budtz-Jorgensen E. Oral mucosal lessions associated with the wearing of removable dentures . J Oral Pathol. 1981;10:65-80
6. Budtz-Jorgensen E. The signifiance of candida albicans in denture stomatitits . Scand J Dent Res. 1974;84:151-190
7. Budtz – Jorgensen E, Bertram V . Denture Stomatitis I, the etiology in relation to trauma and infection. 1970 Acta Odont Scand 28 : 71-92
8. Cawson R. Denture sore mouth and angular cheilitis – oral candidiasis in adults. Br Dent J 1963;115 :441-449
9. Stipetić J. Utjecaj fiksnoprotetskih konstrukcija izrađenih iz srebro- paladijske legure na bakterijsku floru usne šupljine (disertacija). Zagreb: Stomatološki fakultet; 1998
10. Newton AV. Denture sore mouth. A possible aetiology. Br DentJ 1962;112:357-60.
11. Dixon D L, Breading LC, Faler TA. Microwave disinfiction of denture base materials colonised with Candida albicans. J Prosth Dent 1999; 81; 207-214
12. Nikawa H, Yamamoto T, Hamada T, Rahardjo MB, Murata H, Nakanoda S. Antifungal effect of zeolite incorporated tissue conditioner against Candida albicans growth and/or acid production. J Oral Rehabil 1997; 24: 350-357.
13. BhatV, SharmaM, ShettyV, Shastry CS,Rao V.ExtracellularEnzymes of Candida Albicans and Their Role in Development of Denture Stomatitis-a Review.JIDAS-2011; 2(1):26-30

LITERATURE

1. Catovic A, Kraljevic K. Bolesti usta i zubi u starijoj dobi, ;Durakovic i sur. Medicina starije dobi . Zagreb; Naprijed 1990; 27
2. Arendorf T M , Walker D M.- Denture stomatitis : a review . Journal of oral rehabilitation 1987 14(3): 217-227
3. Albrecht D, Regina MS, ZIx J. Only a denture sore? Causes of a possible denture sore from a maxillary complete denturen. SchweizMonatsschrZahnmed. 2010;120(8): 675-689
4. Gendrau L, Loewy Z G – Epidemiology and etiology of denture stomatitis . – J. Prosthodont 2011; 20 (4) : 251-260
5. Budtz-Jorgensen E. Oral mucosal lessions associated with the wearing of removable dentures . J Oral Pathol. 1981;10:65-80
6. Budtz-Jorgensen E. The signifiance of candida albicans in denture stomatitits . Scand J Dent Res. 1974;84:151-190
7. Budtz – Jorgensen E, Bertram V . Denture Stomatitis I, the etiology in relation to trauma and infection. 1970 Acta Odont Scand 28 : 71-92
8. Cawson R. Denture sore mouth and angular cheilitis – oral candidiasis in adults. Br Dent J 1963;115 :441-449
9. Stipetić J. Utjecaj fiksnoprotetskih konstrukcija izrađenih iz srebro- paladijske legure na bakterijsku floru usne šupljine (disertacija). Zagreb: Stomatološki fakultet; 1998
10. Newton AV. Denture sore mouth. A possible aetiology. Br DentJ 1962;112:357-60.
11. Dixon D L, Breading LC, Faler TA. Microwave disinfiction of denture base materials colonised with Candida albicans. J Prosth Dent 1999; 81; 207-214
12. Nikawa H, Yamamoto T, Hamada T, Rahardjo MB, Murata H, Nakanoda S. Antifungal effect of zeolite incorporated tissue conditioner against Candida albicans growth and/or acid production. J Oral Rehabil 1997; 24: 350-357.
13. BhatV, SharmaM, ShettyV, Shastry CS,Rao V.ExtracellularEnzymes of Candida Albicans and Their Role in Development of Denture Stomatitis-a Review.JIDAS-2011; 2(1):26-30

14. Cawson RA. Symposium on denture sore mouth. II. The role of Candida. Dent Pract Dent Rec 1965; 16:138-142
15. Dar-Odeh NS, Al-Beyari M, Abu-Hammad OA. The role of antifungal drugs in the management of denture – associated stomatitis. The International Journal of Antimicrobial Agents 2012; 2(1):1-5
16. Lombardi T, Budtz-Jörgensen E. Treatment of denture induced denture stomatitis: A review. Eur J Prosthodont Restor Dent 1993; 2:17-22.
17. Cenci TP, Curya ADB, Crielaard W, Tencate JM.Development of Candida-Associated Denture Stomatitis:New Insights. J Appl Oral Sci. 2008; 16(2):86-94
18. Shulman JD, Rivera–Hidalgo F, Beach NM. Risk factors associated with denture stomatitis in the United States. J Oral Pathol Med. 2005 Jul; 34(6): 340-6.
19. Googe, L. A.; Rozalieva, Vu. Vu.PROSTHETIC STOMATITIS IN PATIENTS WITH REMOVABLE DENTURES Saratov Journal of Medical Scientific Research / Saratovskii Nau;Apr-jun2012, Vol. 8 Issue 2, p297
20. Barbeau J, Séguin J, Goulet JP, de Koninck L, Avon SL,Lalonde B, et al. Reassessing the presence of Candida albicans in denture related stomatitis. Oral Surg Oral Med Oral Pathol Oral Radiol Endod 2003; 95:51-59
21. de Oliveira Mima EG, Pavarina AC, Silva MM, Ribeiro DG,Vergani CE, Kurachi C and Bagnato,VS. Denture stomatitis treated with photodynamic therapy: five cases. Oral Surg Oral Med Oral Pathol Oral Radiol Endod 2011; 112:602-608
22. Lockhart SR, Joly S, Vargas K, Swails-Wenger J, Enger L, Soll DR. Natural defenses against Candida colonization breakdown in the oral cavities of the elderly. J Dent Res 1999 Apr;78(4):857-68
23. Hoad-Reddick, A. A. Grant, and C. S. Griffiths, “Investigation into the cleanliness of dentures in an elderly population,” The Journal of Prosthetic Dentistry, vol. 64, no. 1, pp. 48–52, 1990. View at Scopus
24. Girard B, R. G. Landry, and L. Giasson, “Denture stomatitis: etiology and clinical considerations,”Journal of the Canadian Dental Association, vol. 62, no. 10, pp. 808–812, 1996. View at Scopus

14. Cawson RA. Symposium on denture sore mouth. II. The role of Candida. Dent Pract Dent Rec 1965; 16:138-142
15. Dar-Odeh NS, Al-Beyari M, Abu-Hammad OA. The role of antifungal drugs in the management of denture – associated stomatitis. The International Journal of Antimicrobial Agents 2012; 2(1):1-5
16. Lombardi T, Budtz-Jörgensen E. Treatment of denture induced denture stomatitis: A review. Eur J Prosthodont Restor Dent 1993; 2:17-22.
17. Cenci TP, Curya ADB, Crielaard W, Tencate JM.Development of Candida-Associated Denture Stomatitis:New Insights. J Appl Oral Sci. 2008; 16(2):86-94
18. Shulman JD, Rivera–Hidalgo F, Beach NM. Risk factors associated with denture stomatitis in the United States. J Oral Pathol Med. 2005 Jul; 34(6): 340-6.
19. Googe, L. A.; Rozalieva, Vu. Vu.PROSTHETIC STOMATITIS IN PATIENTS WITH REMOVABLE DENTURES Saratov Journal of Medical Scientific Research / Saratovskii Nau;Apr-jun2012, Vol. 8 Issue 2, p297
20. Barbeau J, Séguin J, Goulet JP, de Koninck L, Avon SL,Lalonde B, et al. Reassessing the presence of Candida albicans in denture related stomatitis. Oral Surg Oral Med Oral Pathol Oral Radiol Endod 2003; 95:51-59
21. de Oliveira Mima EG, Pavarina AC, Silva MM, Ribeiro DG,Vergani CE, Kurachi C and Bagnato,VS. Denture stomatitis treated with photodynamic therapy: five cases. Oral Surg Oral Med Oral Pathol Oral Radiol Endod 2011; 112:602-608
22. Lockhart SR, Joly S, Vargas K, Swails-Wenger J, Enger L, Soll DR. Natural defenses against Candida colonization breakdown in the oral cavities of the elderly. J Dent Res 1999 Apr;78(4):857-68
23. Hoad-Reddick, A. A. Grant, and C. S. Griffiths, “Investigation into the cleanliness of dentures in an elderly population,” The Journal of Prosthetic Dentistry, vol. 64, no. 1, pp. 48–52, 1990. View at Scopus
24. Girard B, R. G. Landry, and L. Giasson, “Denture stomatitis: etiology and clinical considerations,”Journal of the Canadian Dental Association, vol. 62, no. 10, pp. 808–812, 1996. View at Scopus

UDK: 616.31-002-02:616.314-77

DOI: 10.62636/LZNY3958

STOMATITI PROTETIK DHE FAKTORË TË NDRYSHËM ETIOLOGJIK

Fuat Bislimi, Arbresha Tefiku, Qenan Saqipi, Andrea Aleksovska, Arben Asani

Kolegji Universum, Prishtinë, Kosovë
Ordinanca stomatologjike specialistike "Dr Fuati-Protetika", Kumanovë, RMV

ABSTRAKT

Stomatiti protetik është një sëmundje multikauzale që paraqitet tek 11-67% te pacientët përdorues të protezave mobile. Etiologjia e stomatitit protetik është multifaktoriale dhe i referohet rehabilitimit protetikor me proteza mobile totale apo parciale. Faktorë më të shpeshtë mund të jenë: traumatik, mikrobial, alergjik, higjiena e dobët, vjetërsia e protezës, mosha dhe sëmundjet e ndryshme.
Qëllimi i këtij punimi është të konstatohet prezenca e stomatitit protetik tek pacientët me proteza mobile, të hulumtojmë faktorët etiologjik të paraqitjes së kësaj sëmundjeje, të marrim njohuri mbi ndikimin e higjienës orale kohës së mbajtjes së protezës, gjinisë dhe moshës së pacientëve që mbajnë proteza mobile.
Për realizimin e këtij punimi janë observuar 60 pacientë mbajtës të protezave mobile qofshin ato totale apo parciale. Pasi merret anamneza e pacientëve dhe kontrollit klinik, konstatohet a është prezent stomatiti protetik tek pacientët, klasifikimi i nivelit të inflamacionit, regjistrimit të pllakut dentar në proteza dhe vlerësimi bëhej sipas indeksit të Tarbet, regjistrimit të validitetit të protezave, regjistrimit të kohës së mbajtjes së protezës në gojë, vjetërsisë së protezës dhe përdorimi i duhanit.
Rezultatet e këtij studimi tregojnë se 55% e pacientëve kanë stomatit protetik, higjiena e dobët orale dhe e protezës është prezent në gati 100% të rasteve, si dhe mosha e pacientëve është në korelacion me rritjen e incidencës së stomatitit protetik.
Përfundimi: Nga kjo konkludojmë se faktorë më të rëndësishëm në paraqitjen e stomatitit protetik janë higjiena e dobët orale dhe ajo e protezave si dhe mosha e pacientëve.

Fjalet kyçe: *stomatiti protetik, pllaku dentar, higjiena orale, vjetërsia e protezës.*

PROSTHETIC STOMATITIS AND DIFFERENT ETIOLOGICAL FACTORS

Fuat Bislimi, Arbresha Tefiku, Qenan Saqipi, Andrea Aleksovska, Arben Asani

Universum College, Pristina, Kosovo
Specialist dental office "Dr Fuati-Prosthetics", Kumanovo, RMV

ABSTRACT

Prosthetic stomatitis is a multicausal disease that occurs in 11-67% of patients using mobile prostheses. The etiology of prosthetic stomatitis is multifactorial and refers to prosthetic rehabilitation with total or partial mobile prostheses. More frequent factors can be: traumatic, microbial, allergy, poor hygiene, age of the prosthesis, age and various diseases.
The purpose of this paper is to ascertain the presence of prosthetic stomatitis in patients with mobile prostheses, to investigate the etiological factors of the appearance of this disease, to gain knowledge on the impact of oral hygiene, the time of wearing the prosthesis, gender and age of patients who wear mobile prostheses.
For the realization of this work, 60 patients with mobile prostheses, whether total or partial, were observed. After taking the anamnesis of the patients and the clinical control, it is ascertained whether the prosthetic stomatitis is present in the patients, the classification of the level of inflammation, the registration of the dental plaque in the prostheses and the assessment was made according to the Tarbet index, the registration of the validity of the prostheses, the registration of the retention time prosthesis in the mouth, the age of the prosthesis and the use of tobacco.
The results of this study show that 55% of patients have prosthetic stomatitis, poor oral and denture hygiene is present in almost 100% of cases, and the age of patients is correlated with the increased incidence of prosthetic stomatitis.
Conclusion: From this we conclude that the most important factors in the appearance of prosthetic stomatitis are poor oral hygiene and that of prostheses, as well as the age of the patients.

Key words: *prosthetic stomatitis, dental plaque, oral hygiene, age of the prosthesis.*

HYRJE

Humbja e dhëmbëve në pacientët e moshave të ndryshme paraqet problem serioz. Kjo gjendje duhet të zgjidhet me proteza protetikore të llojeve të ndryshme, procedurë që është shumë e rëndësishme që përveç kompensimit të dhëmbëve të humbur duhet të sigurojë përtypje, fonetikë dhe estetikë tek pacientët1. Rehabilitimi oral i suksesshëm i këtyre gjendjeve kërkon përgaditje adekuate psikologjike, planifikim preciz dhe profesional të punimit protetikor si dhe ngarkesë të rregullt të indeve të buta të gojës dhe dhëmbëve të mbetur[2].
Stomatiti protetik është një sëmundje multikauzale që paraqitet tek 11-67% te pacientët përdorues të protezave mobile[1]. Kjo sëmundje është pak e njohur dhe shumë herë edhe trajtimi bëhet në mënyre joadekuate. Shumë herë është asimptomatike dhe lidhet me heilitin angular apo glositis rhomboidea mediana[3].
Etiologjia e stomatitit protetik është multifaktoriale dhe i referohet rehabilitimit protetikor me proteza mobile totale apo parciale. Faktorë më të shpeshtë që shkaktojnë paraqitjen e stomatitit protetik munden me qenë: faktori traumatik apo mekanik nga nje protezë mobile jo mirë e adaptuar, okluzioni jo i mirë, komorat e vakumit që vendosen në bazën e protezës, faktorë mikrobial, faktorë alergjik që mund të ndodh nga përbërsit e materialit nga i cili punohet baza e protezës (polimerët, monomeri rezidual, hidrokinoni, salol, ngjyra, metalet e ndryshme etj), higjiena e dobët orale, vjetërsia e protezës, mbajtja kontinuale e protezës, rrezatime të ndyshme, goja e tharë, sëmundjet sistemike (daibeti, imunodefiçienca) si dhe terapi të ndryshme. Ndonjeherë edhe stresi i lidhur me aktivitetet e jetës dhe punës ndihmon paraqitjen e stomatitit protetik[4].

QËLLIMI

Qëllimi i këtij punimi është të konstatohet prezenca e stomatitit protetik tek pacientët me proteza mobile, të hulumtojmë faktorët etiologjik të paraqitjes së kësaj sëmundjeje, të marrim njohuri mbi ndikimin e higjienës orale,kohës së mbajtjes së protezës, gjinisë dhe moshës së pacientëve që mbajnë proteza mobile.

MATERIALI DHE METODAT

Për realizimin e këtij punimi janë observuar 60 pacientë mbajtës të protezave mobile qofshin ato totale apo parciale. Pasi merret anamneza e pacientëve dhe kontrollit klinik, konstatohet a është prezent stomatiti

INTRODUCTION

Tooth loss in patients of different ages is a serious problem. This condition must be solved with prosthetic prostheses of various types, a very important procedure that, in addition to compensating for lost teeth, must ensure chewing, phonetics and aesthetics in patients[1]. Successful oral rehabilitation of these conditions requires adequate psychological preparation, precise and professional planning of the prosthetic work as well as regular loading of the soft tissues of the mouth and the remaining teeth[2]. Prosthetic stomatitis is a multicausal disease that occurs in 11-67% of patients using mobile prostheses[1]. This disease is little known and many times the treatment is inadequate. Many times, it is asymptomatic and is related to angular cheilitis or glossitis rhomboidea mediana[3].
The etiology of prosthetic stomatitis is multifactorial and refers to prosthetic rehabilitation with total or partial mobile prostheses. The most frequent factors that cause the appearance of prosthetic stomatitis can be: traumatic or mechanical factor from a poorly adapted mobile prosthesis, poor occlusion, vacuum chambers that are placed at the base of the prosthesis, microbial factors, allergic factors that can occurs from the components of the material from which the base of the prosthesis is made (polymers, residual monomer, hydroquinone, salol, dyes, various metals, etc.), poor oral hygiene, age of the prosthesis, continuous maintenance of the prosthesis, different radiations, dry mouth, systemic diseases (diabetes, immunodeficiency) as well as various therapies.
Sometimes even stress related to life and work activities helps the appearance of prosthetic stomatitis[4].

PURPOSE

The purpose of this paper is to ascertain the presence of prosthetic stomatitis in patients with mobile prostheses, to investigate the etiological factors of the appearance of this disease, to gain knowledge on the impact of oral hygiene, the time of wearing the prosthesis, gender and age of patients who wear prostheses mobile.

MATERIAL AND METHODS

For the realization of this work, 60 patients with mobile prostheses, whether total or partial, were observed. After taking the anamnesis of the patients and the clinical control, it is ascertained whether prosthetic stomatitis is present in the patients.

protetik tek pacientët.
Prezenca e ndyshimeve inflamatore të mukozës së gojës- stomatitit protetik tek pacientët shënohej në bazë të klasifikimit të Newton[5], edhe atë:

1. nuk ka inflamacion;
2. fokuse hiperemike në formë të pikave;
3. hiperemi difuze në vendin e kontaktit me bazën e protezës;
4. hiperplazi papilare granulomatoze.

Tek pacientët tek të cilët është regjistruar stomatiti protetik është vazhduar me analiza të mëtutjeshme për të vërtetuar faktorët etiologjik përmes:

- regjistrimit të plakut dentar në proteza- me çrast bëhej ngjyrosja me metilen blu dhe vlerësimi bëhej sipas indeksit të Tarbet;
- regjistrimit të validitetit të protezave;
- regjistrimit të kohës së mbajtjes së protezës në gojë;
- mosha dhe gjinia e pacientëve;
- regjistrimit të vjetërsisë së protezës dhe
- përdorimi i duhanit.

REZULTATET

Nga pacientët e observuar në këtë studim kemi arritur këto rezultate:
Në tabelën nr.1 janë të paraqitur rastet me stomatit protetik klasifikuar sipas Newton. Rezultatet thonë se nga 60 pacientë bartës të protezave totale, tek 27 apo 45% nuk kemi ndryshime inflamatore, stomatit të shkallës së parë hasim në 20 pacientë apo 33,3%, stomatit të shkallës së dytë kemi në 12 pacientë apo 20%, si dhe inflamacion të shkallës së tretë kemi vetëm 1 rast apo 1,67% nga numri i përgjithshëm.

The presence of inflammatory changes of the oral mucosa - prosthetic stomatitis in patients was noted based on Newton's classification[5] also:

1. no inflammation;
2. hyperemic foci in the form of drops;
3. diffuse hyperemia in the place of contact with the base of the prosthesis;
4. granulomatous papillary hyperplasia.

In patients in whom prosthetic stomatitis was registered, further analysis was continued to prove the etiological factors through:

- the registration of the dental plaque in the dentures - immediately staining with methylene blue and was done the evaluation according to the Tarbet index;
- registration of the validity of prostheses;
- recording the time of holding the prosthesis in the mouth;
- age and gender of patients;
- registration of the age of the prosthesis and
- the use of tobacco.

RESULTS

From the patients observed in this study, we achieved the following results:
Table no. 1 shows the cases with prosthetic stomatitis classified according to Newton. The results say that out of 60 patients with total prostheses, 27 or 45% do not have inflammatory changes, stomatitis of the first degree is found in 20 patients or 33.3%, we have second degree stomatitis in 12 patients or 20%, as well as third-degree inflammation, we have only 1 case or 1.67% of the total number.

Lloji i protezës/ Type of prosthesis	Shkalla e inflamacionit sipas Newton/ Newton's degree of inflammation								**Gjithsej/ In total**
	0		1		2		3		
	nr	%	nr	%	nr	%	nr	%	
Proteza totale/ Total prosthesis	1	12,5	4	50	3	37,5	0	0	20
Proteza parciale/ Partial prosthesis	17	47,2	12	33,3	7	19,4	0	0	21
Prot.të skeletuara/ Skeleton prostheses	9	56,2	4	25	2	12,5	1	6,25	19
Gjithsej/ In total	**27**	**45,0**	**20**	**33,3**	**12**	**20**	**1**	**1,67**	**60**

Tabela nr.1 *Distribuimi i pacientëvenë bazë të llojit të protezës dhe nivelit të inflamacionit/*
Table no 1. *Distribution of basic patients by type of prosthesis and level of inflammation*

Në tabelën nr.2 kemi të dhëna nga studimi i faktorëve etiologjik të cilët janë shkaktarë të paraqitjes së stomatitit protetik:

- Faktorët traumatik ishin prezent tek 5 pacientë me proteza totale, 5 pacientë me proteza parciale dhe 7 pacientë me proteza të skeletuara. Nga githsej 33 pacientë me prezencë të stomatitit protetik, faktori traumatik paraqitet tek 17 prej tyre;
- Higjiena e dobët orale ishte prezente tek 100% e pacientëve me proteza totale dhe parciale akrilike,ndërsa tek pacientët me proteza të skeletuara haset në 57% prej tyre;
- Ndërsa tek pacientët me stomatit protetik kemi 30 pacientë apo 91% me higjienë të dobët orale;
- Validiteti i protezave ishte prezent tek 2 pacientë me proteza totale, tek 12 me proteza parciale akrilike dhe 2 pacientë me proteza të skeletuara. Nga numri i përgjithshëm i pacientëve me stomatit protetik tek 16 prej tyre apo 48% konstatojmë që kanë pasur proteza valide;
- Tek pacientët përdorues të duhanit mund të konstatojmë se kemi 4 pacientë me proteza totale, 16 pacientë me proteza parciale dhe 5 pacientë me proteza të skeletuara.

In table no. 2 we have data from the study of etiological factors which are the causes of the appearance of prosthetic stomatitis;

- Traumatic factors were present in 5 patients with total prostheses, 5 patients with partial prostheses and 7 patients with skeletal prostheses. Out of a total of 33 patients with prosthetic stomatitis, the traumatic factor is present in 17 of them;
- Poor oral hygiene was present in 100% of patients with total and partial acrylic prostheses, while in patients with skeletonized prostheses it was found in 57% of them. While among patients with prosthetic stomatitis, we have 30 patients or 91% with poor oral hygiene;
- Poor denture hygiene was present in 100% of patients with prosthetic stomatitis;
- The validity of the prostheses was present in 2 patients with total prostheses, in 12 with partial acrylic prostheses and 2 patients with skeletonized prostheses. From the total number of patients with prosthetic stomatitis, 16 of them or 48% have had valid prostheses;
- Among patients who use tobacco, we can state that we have 4 patients with total dentures, 16 patients with partial dentures and 5 patients with skeletonized dentures.

Faktorët etiologjik/ Etiological factors											
Lloji i protezave/ Type of prosthesis	Nr/ No.	Trauma/ Trauma		Higjiena e dobët e gojës/ Poor oral hygine		Higjiena e dobët e protezës/ Poor hygine of the prosthesis		Validiteti i protezës/ Validity of the prosthesis		Duhani/ Validity of the prosthesis	
		Nr	%	Nr	%	Nr	%	Nr	%	Nr	%
Prot.totale/ Total prosthesis	7	5	71,4	7	100	7	100	2	23	4	57
Prot.parciale/ Partial prosthesis	19	5	26,3	19	100	19	100	12	63	16	84
Prot.skeletuara/ Skeleton prosthesis	7	7	100	4	57	7	100	2	28	5	71
Gjithsej/ In total	33	17	52	30	91	33	100	16	48	25	76

Tabela nr.2 *Distribuimi faktorëve etiologjik në paraqitjen e stomatitit protetik/*
Table no 2. *Distribution of etiological factors in the presentation of prosthetic stomatitis*

Në tabelën nr.3 eshtë paraqitur prezenca e pllakut dentar në protezat e pacientëve, vlerësuar sipas indeksit të Tarbet ku nga 60 pacientë, vetëm tek 6 prej tyre nuk kishte prezencë pllaku, ndërsa tek 54 testi ishte pozitiv. Me shkallë të parë të pllakut dentar sipas Tarbet kemi 19 proteza apo 31,6%, me shkallë të dytë kemi 25

Table no. 3 shows the presence of dental plaque in the patients' prostheses, evaluated according to the Tarbet index, where out of 60 patients, only 6 of them had no plaque, while 54 had a positive test.
With the first degree of dental plaque according to Tarbet, we have 19 prostheses or 31.6%, with the

proteza apo 41,6% dhe 10 proteza me shkallë të tretë apo 16,6%, ndërsa me shkallë të 4 dhe të 5 nuk kishte asnjë protezë.

second degree we have 25 prostheses or 41.6% and 10 prostheses with the third degree or 16.6%, while with the 4th degree and 5 had no prosthesis.

Akumulim i pllakut sipas indexit të Tarbet/Plaque accumulation according to the Tarbet index													
Lloji i protezave/ Type of prosthesis	0		Shkalla 1/ Degree 1		Shkalla 2/ Degree 2		Shkalla 3/ Degree 3		Shkalla 4/ Degree 4		Shkalla 5/ Degree 5		Totali/ In total
	N	%	N	%	N	%	N	%	N	%	N	%	
Prot.totale/ Total prosthesis	0	0	3	37,5	4	50	1	12,5	0	0	0	0	8
Prot.parciale/ Partial prosthesis	4	11	12	33,3	15	41,6	5	13,8	0	0	0	0	36
Prot.skeletuara/ Skeleton prothesis	2	12	4	25	6	37,5	4	25	0	0	0	0	16
Gjithsej/In total	**6**	10	**19**	31,6	**25**	41,6	**10**	16,6	0	0	0	0	

Tabela nr.3 *Distribuimi i pllakut dentar në proteza sipas indexit të Tarbet/*
Table no 3. *Distribution of dental plaque in prostheses according to the Tarbet index*

Në tabelën nr. 4 paraqitet shkalla e ndryshimeve inflamatore të mukozës së gojës në bazë të kohës së mbajtjes së protezës në gojë. Nga kjo konstatojmë se shkalla e inflamacionit rritet proporcionalisht me vitet e mbajtjes së protezës (vjetersisë së protezës). Kështu që tek pacientët që mbanin proteza në kohëzgjatje deri në 5 vjet, pa ndryshime inflamatore ishin 5 apo 31,3%, me shkallë të parë të inflamacionit ishin 9 pacientë apo 56,2%, me shkallë të dytë kemi 2 pacientë apo 12,5, me shkallë të tretë nuk kemi asnjë pacient.
Pacientët që mbanin proteza prej 5 deri në 10 vite kishin këto rezultate: 9 pacientë apo 45% -pa ndryshime inflamatore, 7 apo 35,05%- me shkallë të parë, 4 pacientë apo 20% me shkallë të dytë ndërsa me shkallë të tretë të inflamacionit nuk kishte asnjë pacient.
Tek ata pacienta që i mbanin protezat më shumë se 10 vite kishim 13 raste apo 54,1% pa ndryshime inflamatore, 4 raste apo 16,7% me shkallë të parë inflamacioni,6 raste apo 25% me shkallë të dytë inflamacioni dhe me shkallë të tretë inflamacioni kishim vetëm 1 rast apo 4,2%.

Table no. 4 shows the degree of inflammatory changes of the oral mucosa based on the time of keeping the prosthesis in the mouth. From this we conclude that the degree of inflammation increases proportionally with the years of wearing the prosthesis (the age of the prosthesis). Thus, among the patients who wore prostheses for a duration of up to 5 years, there were 5 or 31.3% without inflammatory changes, with the first degree of inflammation there were 9 patients or 56.2%, with the second degree we have 2 patients or 12.5, we have no patients with third degree.
Patients who wore prostheses for 5 to 10 years had the following results: 9 patients or 45% - without inflammatory changes, 7 or 35.05% - with first degree, 4 patients or 20% with second degree and third degree of inflammation, there was no patient.
In those patients who wore the prostheses for more than 10 years, we had 13 cases or 54.1% without inflammatory changes, 4 cases or 16.7% with first degree inflammation, 6 cases or 25% with second degree inflammation and with third inflammation we had only 1 case or 4.2%.

Shkalla e inflamacionit në bazë të kohëzgjatjes së mbajtjes së protezës/ The degree of inflammation based on the duration of the prosthesis									
Lloji i protezave/ Type of prosthesis	0		Shkalla 1/ Degree 1		Shkalla 2/ Degree 2		Shkalla 3/ Degree 1		Gjithsej/ In total
	nr	%	nr	%	nr	%	nr	%	
Deri 5 vite/ Up to 5 years	5	31,3	9	56,2	2	12,5	0	0	8
Prej 5–10 vite/ For 5-10 years	9	45,0	7	35,0	4	20,0	0	0	36
Mbi 10 vite/ Over 10 years	13	54,1	4	16,7	6	25,0	1	4,2	16
Gjithsej/In total	**27**	45,0	**20**	33,3	**12**	20,0	**1**	1,7	**60**

Tabela nr.4 *Shkalla e inflamacionit në bazë të kohëzgjatjes së mbajtjes së protezës në gojë/*
Table no 4. *Degree of inflammation based on the duration of keeping the prosthesis in the mouth*

Në tabelën nr.5 është paraqitur prezenca e stomatitit protetik në bazë të moshës së pacientëve.

- Në grupmoshat 45-54 kemi gjithsej 20 pacient tek të cilët te 11 (55%) prej tyre nuk kemi inflamacion, tek 6 (30%) kemi inflamacion të shkallë së parë, tek 3 (15%) prej tyre kemi inflamacion të shkallës së dytë, ndërsa me inflamacion të shkallës së tretë nuk kemi asnjë pacient.
- Në grupmoshat 55-74 vjeç, tek 12 (56,8%) nuk ka inflamacion, tek 5 (24%) kemi inflamacion të shkallës së pare, tek 4 (19%) – shkallë e dytë dhe shkallë e tretë nuk ka asnjë rast.
- Në grupmoshën mbi 75 vjeç paraqiten me 4 (21%) raste pa inflamacion, 9 (47,4%) raste me shkallë të parë, 5 (26%) raste me shkallë të dytë, ndërsa inflamacion të shkallës së tretë kemi vetëm një rast (5,3%).

Table no. 5 shows the presence of prosthetic stomatitis based on the age of the patients.

- In the age group 45-54 we have a total of 20 patients, in which 11 (55%) of them do not have inflammation, in 6 (30%) we have inflammation of the first degree, in 3 (15%) of them we have inflammation of the second degree second, while we have no patients with third-degree inflammation.
- In the 55-74 age group, 12 (56.8%) have no inflammation, 5 (24%) have first degree inflammation, 4 (19%) - second degree and third degree there is none occasion.
- In the age group over 75 years old, there are 4 (21%) cases without inflammation, 9 (47.4%) cases with first degree, 5 (26%) cases with second degree, while we have only one with third degree inflammation case (5.3%).

Shkalla e inflamacionit në bazë të moshës së pacientëve/ The degree of inflammation based on the age of the patients									
Mosha/ Age	0		Shkalla 1/ Degree 1		Shkalla 2/ Degree 2		Shkalla 3/ Degree 3		Gjithsej/ In total
	nr	%	nr	%	nr	%	nr	%	
45-54 vjeç/ 45-54 age	11	55	6	30	3	15	0	0	20
55-74 vjeç/ 55-74 age	12	56,8	5	24	4	19	0	0	21
Mbi 75 vjeç/ Up 75 age	4	21	9	47,4	5	26	1	5,3	19
Gjithsej/In total	**27**	45	**20**	33,3	**12**	20	**1**	1	**60**

Tabela nr.5 *Paraqitja e shkallës së inflamacionit në bazë të moshës së pacientëve/*
Table no 5. *Presentation of the degree of inflammation based on the age of the patients*

DISKUTIMI

Lezionet muko orale janë të lidhura me mbajtjen e protezave mobile,mund të jenë rezultat i reaksionit akut dhe kronik të pllakut dentar,reaksionit të materialit nga i cili punohet një protezë ose mund të jetë shkaktuar nga nga lëndime mekanike.[6] Ato mund të manifestohen si stomatit protetik, heilit angular, hiperplazion iritativ protetik,karcinom i buzës etj[6].

Etiologjia e stomatitit protetik është multikauzale, nga mangësitë lokale funksionale më së shpeshti përmenden çregullimet okluzale, ndryshimet në dimensionin vertikal[7],protezat jostabile, akumulimi i pllakut dentar dhe trauma. Gjithashtu edhe materiali mundet me qenë shkaktar i paraqitjes së stomatitit protetik[8].

Në vitet e fundit, protezistët gjithnjë e më shumë e përmendin rolin e higjienës orale si profilaksë sekundare. Ata mendojnë se shëndeti oral është më i rëndësishm se dizajnimi i i protezave, por kjo nuk është relevante nga aspekti i biomekanikës.Ata sugjerojnë që forma e protezës të thjeshtohet sa më shumë në mënyrë që të ulet sa më shumë rreziku për lëndime dhe akumulim të pllakut dentar[9]. mAdaptimi jo i mirë dhe stabiliteti i protezës llogariten si faktorë favorizues të stomatitit protetik.[10]

Joganathan dhe autorët tregojnë se retensioni i protezës është rezistencë kundër ndikimit të forcave në sipërfaqen bazale të cilat tentojnë ta ngrisin lartë protezën nga vendi ku ajo qëndron.[10]

Mbajtja e vazhdueshme e protezave është veti që sëbashku me duhanin është rrezik faktorë i rëndësishëm në paraqitjen e stomatitit protetik tek pacientët mbi 60 vjeç (Shulman JD)6.

Shumica e autorëve theksojnë se mbajtja e protezave 24 orë në ditë rezulton me paraqitje të ndryshimeve degjenerative të gjëndrave të pështymës, hiperemi e pjesëshme, hiperplazi papillare dhe eritem difuz (Freitas JB, Herrera B)[11,12].

Vjetërsia e protezave është faktorë që ndikon negativisht në indet për rreth përshkak të higjienës joadekuate dhe akumulimit të pllakut (Kreher JM et al.)[13].

Kreheret al.[14] në studimin e tyre konstatojnë se me kalimin e viteve lirohen mbetjetet e monomerëve dhe stabiliteti i dobët i protezave ndikon në kontaminimin e tyre. Në studimin tonë shkalla e ndryshimeve inflamatore të mukozës rritet në proporcion me vitet e mbajtjes dhe vjetersinë e protezës.

Studimet e Procaccini[15] vërtetojnë se vjetërsia e protezës shkakton dëmtime të mukozës së gojës në 46% të rasteve, të cilat rezultate më të ndryshme nga të dhënat tona ku përqindja e prezencës së stomatitit protetik është më e ulët. Të dhëna të ngjashme me ato tonat

THE DISCUSSION

Muco-oral lesions are related to the wearing of mobile prostheses, they can be the result of acute and chronic reaction of the dental plaque, the reaction of the material from which a prosthesis is made, or it can be caused by mechanical injuries[6]. They can manifest as prosthetic stomatitis, angular cheilitis, prosthetic irritative hyperplasia, lip carcinoma, etc[6].

The etiology of prosthetic stomatitis is multicausal, from local functional deficiencies the most frequently mentioned are occlusal irregularities, changes in the vertical dimension[7], unstable prostheses, dental plaque accumulation and trauma. Also, the material can be the cause of the appearance of prosthetic stomatitis[8].

In recent years, prosthodontists increasingly mention the role of oral hygiene as secondary prophylaxis. They think that oral health is more important than the design of prostheses, but this is not relevant from the point of view of biomechanics. They suggest that the shape of the prosthesis be simplified as much as possible in order to reduce as much as possible the risk of injury and accumulation of dental plaque[9]. Poor adaptation and stability of the prosthesis are considered favorable factors of prosthetic stomatitis[10].

Joganathan and the authors show that the retention of the prosthesis is resistance against the impact of forces on the basal surface which tend to lift the prosthesis from the place where it rests[10].

Most authors emphasize that wearing prostheses 24 hours a day results in the appearance of degenerative changes of the salivary glands, partial hyperemia, papillary hyperplasia and diffuse erythema (Freitas JB, Herrera B)[11,12].

The age of prostheses is a factor that negatively affects the tissues due to inadequate hygiene and plaque accumulation (Kreher JM et al.)[13].

Kreheret al.[14] in their study find that over the years monomer residues are released and the poor stability of prostheses affects their contamination. In our study, the degree of inflammatory changes of the mucosa increases in proportion to the years of wear and the age of the prosthesis.

Studies by Procaccini[15] prove that the age of the prosthesis causes damage to the oral mucosa in 46% of cases, which results are more different from our data where the percentage of the presence of prosthetic stomatitis is lower. Data similar to ours are also given by Lockhart[16], who in his study found that inflammations of the oral mucosa increase linearly with the age of the patient. This proves the fact that younger patients have higher immunity. , while older people have lower

i jep edhe Lockhart[16] i cili në studimin e tij konstaton se inflamacionet e mukozës së gojës rriten në mënyrë lineare me moshën e pacientit.Me këtë vërtetohet fakti se tek pacientët e moshave më të reja ekziston imunitet më i lartë, ndërsa moshat më të mëdha kanë imunitet më të ulët, e cila gjë edhe shprehet në paraqitjen e ndyshimeve inflamatore në mukozën e gojës.
Në fund duhet të theksojmë se përveç faktorëve që i kemi lartëpërmendur që i atakojnë pacientët tanë,duhet të merren parasyshë edhe faktorët tjerë që shkaktojnë imunodefiçiencë, ata që e ulin rezistencën e mukozës së gojës në raport me bakteret e ndryshme, virusët, mykrat dhe parazitët, nga e cila del se stomatiti protetik është rezultat i një intereaksioni i faktorëve të ndryshëm sistemik dhe lokal.

PËRFUNDIMI

Nga analiza e rezultateve të fituara kemi arritur në përfundim se incidenca e stomatitit protetik tek popullata jonë është 55%.
Nga faktorët etiologjik që shkaktojnë stomatit protetik kemi: faktori traumatik 52% të rasteve, higjiena e dobët orale 92%, higjiena e dobët e protezave 100 %, proteza jovalide 48% dhe duhani 76%.
Nga kjo konkludojmë se faktorë më të rëndësishëm në paraqitjen e stomatitit protetik janë higjiena e dobët orale, ajo e protezave si dhe mosha e pacientëve.

LITERATURA

1. Arendorf T M , Walker D M.- Denture stomatitis : a review . Journal of oral rehabilitation 1987 14(3): 217-227
2. Burnett CA, Calwell E, Clifford TJ. Effect of verbal and written education on denture wearing and cleansing habits, Eur. J Prosthodont Restor Dent 1993; 2:79-83.
3. Budtz-Jorgensen E. The signifiance of candida albicans in denture stomatitits . Scand J Dent Res. 1974;84:151-190
4. Scully C, Porter S. Oral mucosal disease: recurent aphtous stomatitis. Br J Oral Maxillofac Surg 2008; 46(3): 198-206
5. Newton AV. Denture sore mouth. A possible aetiology. Br DentJ 1962;112:357-60.
6. Shulman JD, Rivera–Hidalgo F, Beach NM. Risk factors associated with denture stomatitis in the United States. J Oral Pathol Med. 2005 Jul; 34(6):

immunity, which is expressed in the appearance of inflammatory changes in the oral mucosa.
In the end, we must emphasize that in addition to the factors that we have mentioned above that attack our patients, other factors that cause immunodeficiency, those that reduce the resistance of the oral mucosa in relation to various bacteria, viruses, fungi and parasites, must also be taken into account. , from which it appears that prosthetic stomatitis is the result of an interaction of various systemic and local factors.

CONCLUSION

From the analysis of the obtained results, we have come to the conclusion that the incidence of prosthetic stomatitis in our population is 55%.
Among the etiological factors that cause prosthetic stomatitis we have: traumatic factor 52% of cases, poor oral hygiene 92%, poor hygiene of prostheses 100%, invalid prostheses 48% and smoking 76%.
From this we conclude that the most important factors in the appearance of prosthetic stomatitis are poor oral hygiene, that of prostheses and the age of the patients.

LITERATURE

1. Arendorf T M , Walker D M.- Denture stomatitis : a review . Journal of oral rehabilitation 1987 14(3): 217-227
2. Burnett CA, Calwell E, Clifford TJ. Effect of verbal and written education on denture wearing and cleansing habits, Eur. J Prosthodont Restor Dent 1993; 2:79-83.
3. Budtz-Jorgensen E. The signifiance of candida albicans in denture stomatitits . Scand J Dent Res. 1974;84:151-190
4. Scully C, Porter S. Oral mucosal disease: recurent aphtous stomatitis. Br J Oral Maxillofac Surg 2008; 46(3): 198-206
5. Newton AV. Denture sore mouth. A possible aetiology. Br DentJ 1962;112:357-60.
6. Shulman JD, Rivera–Hidalgo F, Beach NM. Risk factors associated with denture stomatitis in the United States. J Oral Pathol Med. 2005 Jul; 34(6): 340-6.
7. Gendrau L, Loewy Z G – Epidemiology and etiology of denture stomatitis . – J. Prosthodont 2011; 20 (4) : 251-260

340-6.

7. Gendrau L, Loewy Z G – Epidemiology and etiology of denture stomatitis . – J. Prosthodont 2011; 20 (4) : 251-260
8. Fan PL, Meyer DM. FDI report on adverse reactions to resin-based materials. Int Dent J. 2007;57(1):9–12. [PubMed]
9. Owall B, Budtz-Jorgensen E, Davenport J, Mushimoto E, Palmqvis I, Renner R, Sofou A, Wostmann B. Removable partial denture design: a need to focus on hygienic principles? Int J Prosthodont 2002 Jul-Aug; 15(4):371-8.
10. Jeganathan S, Lin CC. Denture stomatitis: A review of the aetiology, diagnosis and management. Aust Dent J 1992;37:107-114.
11. Freitas JB, Gomez RS, Abreu MH, Ferreira E. Relationship between the use of full dentures and mucosal alternations among elderly Brazilians. J Oral Rehabil 2008; 35(5):370-37
12. Herrera B, Osorio M. Comportamiento de la estomatitis subprotesis en mayores de 45 años. Rev Hab Cienc Med; 2005 Sept-Oct; 4(4).
13. Kreher JM, Graser G, Handelman S. The relationship of drug use to denture function and saliva flow rate in a geriatric population. J Prosthet Dent May 1987; 57;5:631- 638.
14. Kreher J. M, G. N. Graser, S. L. Handelman, and A. D. Eisenberg, “Oral yeasts, mucosal health, and drug use in an elderly denture-wearing population,” Special Care in Dentistry, vol. 11, no. 6, pp. 222–226, 1991
15. Procaccini M, Fioroni M. Epidemiologic study of modality and state of preservation of dentures and the possible presence of mucosa lesions in subjects with removable dentures. Minerva Stomatol 2000 May;49(5):209-19.
16. Lockhart SR, Joly S, Vargas K, Swails-Wenger J, Enger L, Soll DR. Natural defenses against Candida colonization breakdown in the oral cavities of the elderly. J Dent Res 1999 Apr;78(4):857-68

8. Fan PL, Meyer DM. FDI report on adverse reactions to resin-based materials. Int Dent J. 2007;57(1):9–12. [PubMed]
9. Owall B, Budtz-Jorgensen E, Davenport J, Mushimoto E, Palmqvis I, Renner R, Sofou A, Wostmann B. Removable partial denture design: a need to focus on hygienic principles? Int J Prosthodont 2002 Jul-Aug; 15(4):371-8.
10. Jeganathan S, Lin CC. Denture stomatitis: A review of the aetiology, diagnosis and management. Aust Dent J 1992;37:107-114.
11. Freitas JB, Gomez RS, Abreu MH, Ferreira E. Relationship between the use of full dentures and mucosal alternations among elderly Brazilians. J Oral Rehabil 2008; 35(5):370-37
12. Herrera B, Osorio M. Comportamiento de la estomatitis subprotesis en mayores de 45 años. Rev Hab Cienc Med; 2005 Sept-Oct; 4(4).
13. Kreher JM, Graser G, Handelman S. The relationship of drug use to denture function and saliva flow rate in a geriatric population. J Prosthet Dent May 1987; 57;5:631- 638.
14. Kreher J. M, G. N. Graser, S. L. Handelman, and A. D. Eisenberg, “Oral yeasts, mucosal health, and drug use in an elderly denture-wearing population,” Special Care in Dentistry, vol. 11, no. 6, pp. 222–226, 1991
15. Procaccini M, Fioroni M. Epidemiologic study of modality and state of preservation of dentures and the possible presence of mucosa lesions in subjects with removable dentures. Minerva Stomatol 2000 May;49(5):209-19.
16. Lockhart SR, Joly S, Vargas K, Swails-Wenger J, Enger L, Soll DR. Natural defenses against Candida colonization breakdown in the oral cavities of the elderly. J Dent Res 1999 Apr;78(4):857-68

UDK: 616.31-085.065(497.7)

DOI: 10.62636/WTUI3018

QËNDRIMET, PËRVOJA DHE PRAKTIKA E STOMATOLOGËVE NGA REPUBLIKA E MAQEDONISË SË VERIUT RRETH REAKSIONEVE TË PADËSHIRUARA TË BARNAVE

Kokolanski Vlatko[1], Ivanovski Kjiro[1], Apostolska Sonja[1], Nikolovska Julijana[1], Danevska Marijana[2], Spasovski Spiro[1], Poposki Bojan[1]

[1]Universiteti "Shën Kirili dhe Metodij" në Shkup, Fakulteti stomatologjisë – Shkup, Republika e Maqedonisë së Veriut
[2]Agjencia e Barnave dhe Pajisjeve Mjekësore e Republikës së Maqedonisë së Veriut (MALMED), Shkup, Republika e Maqedonisë së Veriut

ABSTRAKT

Reaksionet e padëshiruara të barnave (Adverse drug reactions - ADRs) janë të mundshme me çdo medikament që përshkruhet ose administrohet në zyrën dentare. Vlerësimi i njohurive, qëndrimeve dhe praktikës së ofruesve të kujdesit shëndetësor në lidhje me farmakovigjilencën dhe raportimin e ADR-ve mund të ndihmojë në hartimin e strategjive për përmirësimin e skemave të raportimit për të garantuar sigurinë e pacientëve. Qëllimi i këtij studimi ishte të hulumtojë qëndrimet, përvojën dhe praktikën rreth raportimit të ADR-ve të stomatologëve në Republikën e Maqedonisë së Veriut.
Në këtë studim janë përfshirë 100 stomatologë të punësuar në institucionet shëndetësore publike dhe private në qytetin e Shkupit. Hulumtimi është kryer duke përdorur një pyetësor anonim të dedikuar për profesionistët e kujdesit shëndetësor.
Rezultatet tona kanë treguar se 60% e stomatologëve janë përgjigjur pozitivisht se është e nevojshme të raportohen ADR-të, 70% e të anketuarve janë përgjigjur pozitivisht se profesionistët e kujdesit shëndetësor duhet të njohin sistemin e farmakovigjilencës. 45% e stomatologëve kanë deklaruar se kanë vërejtur ADR tek pacientët e tyre, ndërsa vetëm 16% i kanë raportuar ato. 64.45% e ADR-ve të regjistruara janë të paraportuara nga dentistët dhe faktori kryesor që i dekurajon është vështirësia për të përcaktuar nëse bëhet fjalë për ADR ose jo.
Ky studim tregoi se shumica e stomatologëve kishin një qëndrim pozitiv për farmakovigjilencën dhe e kuptonin nevojën e raportimit të ADR-ve, por shkalla e ADR-ve të raportuara është shumë e ulët. Është i nevojshëm zbatimi më i madh i sistemit të farmakovigjilencës dhe bashkëpunimi ndërmjet universiteteve, stomatologëve, pacientëve, prodhuesve, agjencive qeveritare dhe

ATTITUDES, EXPERIENCE AND PRACTICE ABOUT ADVERSE DRUG REACTIONS OF DENTISTS IN REPUBLIC OF NORTH MACEDONIA

Kokolanski Vlatko[1], Ivanovski Kjiro[1], Apostolska Sonja[1], Nikolovska Julijana[1], Danevska Marijana[2], Spasovski Spiro[1], Poposki Bojan[1]

[1]Ss. Cyril and Methodius University in Skopje, Faculty of Dentistry – Skopje, Republic of North Macedonia
[2]Agency for medicines and medical devices of Republic of North Macedonia (MALMED), Skopje, Republic of North Macedonia

ABSTRACT

Adverse drug reactions (ADRs) are possible with any medication that is prescribed or administered in the dental office. Evaluating the knowledge, attitudes, and practice of healthcare providers regarding pharmacovigilance and ADRs reporting can help to devise strategies for improving reporting schemes to ensure patients' safety. The aim of this study was to investigate the attitudes, experience and practice about ADRs reporting of dentists in Republic of North Macedonia.
This study included 100 dentists employed in public and private healthcare institutions in the city of Skopje. The research was conducted using an anonymous survey questionnaire intended for healthcare professionals.
Our results showed that 60% of dentists responded positively, that is, that it is necessary to report ADRs, 70% of the respondents responded positively, that healthcare professionals need to be familiar with the pharmacovigilance system. 45% of dentists declared that they have observed ADRs in their patients, and only 16% reported them. 64.45% of registered ADRs are unreported by dentists, and the main factor that discourages them is the difficulty in determining whether they are ADRs or not.
This study showed that majority of the dentists had positive attitude towards pharmacovigilance, and that they understand the need for ADRs reporting, but the rate of reported ADRs is very low. Greater implementation of the pharmacovigilance system and cooperation between universities, dentists, patients, manufacturers, the government and national agencies, the media, the civil society and the international organizations working on drug safety is needed.

kombëtare, mediave, shoqërisë civile dhe organizatave ndërkombëtare që punojnë për sigurinë e barnave.

Fjalet kyçe: *farmakovigjilenca, qëndrimi, përvoja, praktika, reaksione të padëshiruara të barnave, stomatologë*

HYRJE

Reaksionet e padëshiruara të barnave (ADR-të) nga Organizata Botërore e Shëndetësisë (OBSH) përkufizohen si "reagim ndaj një medikamenti që është i dëmshëm dhe i paqëllimshëm, dhe që ndodh në doza që zakonisht përdoren tek njerëzit për profilaksinë, diagnostikimin ose për terapi të një sëmundje, apo për modifikimin e funksionit fiziologjik" [1]. ADR-të kanë disa efekte negative, të tilla si shtrimet në spital që lidhen me barnat, qëndrimet më të gjata në spital, vizitat në departamentin e urgjencës dhe një rrezik më të lartë të vdekshmërisë (2,3). ADR-të janë në qendër të vëmendjes së farmakovigjilencës, e cila në sistemin ligjor kombëtar është përcaktuar si sistem i cili aplikohet për zbulimin, mbledhjen, përcjelljen e procesit dhe sigurimin e të dhënave të reja për sigurinë e barnave dhe për raportin „rrezik – përdorim" lidhur me përdorimin e barnave ose ndërveprimin e tyre me barna të tjera (4). Profesionistët e kujdesit shëndetësor luajnë një rol vendimtar në sistemin e farmakovigjilencës. Ata kërkojnë njohuri dhe ekspertizë të konsiderueshme në fushën e sigurisë së barnave, e cila do të kontribuojë me sukses në këtë fushë përmes njohjes, menaxhimit dhe raportimit të hershëm të problemeve lidhur me sigurinë e barnave. (5).

Profesionistët mjekësorë dhe dentarë luajnë një rol të rëndësishëm në funksionimin e sistemit të ofrimit të kujdesit shëndetësor. Prandaj, rreziku i ADR-ve nuk mund të injorohet në këtë fushë dhe kontributi i tyre në përmirësimin e raportimit spontan nuk mund të nënvlerësohet. Suksesi i farmakovigjilencës varet nga përshkruesit bashkëpunues dhe të motivuar. Nën-raportimi i ADR-ve nga përshkruesit është një problem i zakonshëm. [6]

Në praktikën moderne stomatologjike përdoren gjithkund vetëm disa kategori agjentësh farmakologjikë. Këto përfshijnë, por jo vetëm: anestetikë lokal, depresantë të sistemit nervor qendror (p.sh. oksidi i azotit, benzodiazepinat dhe anestetikët e përgjithshëm), analgjezikët [p.sh. barnat anti-inflamatore jo-steroide (NSAIDs), acetaminofen dhe opioidet] dhe antibiotikët (p.sh. penicilina, klindamicina dhe metronidazoli). Është thelbësore që ekipi i kujdesit shëndetësor dentar të jetë i pajisur mirë për të menaxhuar çdo ADR të parashikueshme dhe të paparashikueshme që ndodh në

Key words: *pharmacovigilance, attitude, experience, practice adverse drug reactions, dentists*

INTRODUCTION

Adverse drug reactions (ADRs) are defined by the World Health Organization (WHO) as "a response to a drug which is noxious and unintended, and which occurs at doses normally used in people for the prophylaxis, diagnosis, or therapy for a disease, or for the modification of physiological function" [1]. ADRs have several negative effects, such as drug-related hospital admissions, more extended hospital stays, emergency room visits, and a higher risk of mortality (2,3). ADRs are in the center of attention of pharmacovigilance, which, in the national legal system, is defined as a system applied to detect, collect, monitor, evaluate and ensure the adequacy of new data on the safety of the drug, and the risk-benefit ratio in connection with the use of the drug or its interaction with other drugs (4). Healthcare professionals play a crucial role in the pharmacovigilance system. They require considerable knowledge and expertise in the field of medication safety which will successfully contribute to this area through early recognition, management, and reporting of the medicine safety issues. (5).

Medical and dental professionals play a significant role in the functioning of the healthcare delivery system. Hence, the risk of ADRs cannot be ignored in this field, and their contribution in improving spontaneous reporting cannot be underestimated. The success of pharmacovigilance depends on cooperative and motivated prescribers. Under reporting of ADRs by prescribers is a common problem. [6]

In modern dental practice, only a few categories of pharmacological agents are ubiquitously used. These include, but are not limited to: local anaesthetics, central nervous system depressants (e.g. nitrous oxide, benzodiazepines and general anaesthetics), analgesics [e.g. non-steroidal anti-inflammatory drugs (NSAIDs), acetaminophen and opioids] and antibiotics (e.g. penicillin, clindamycin and metronidazole). It is critical that the dental healthcare team is well equipped to manage any foreseeable and unforeseeable ADRs that occur in the dental office setting. In addition, it is the responsibility of the healthcare professional to thoroughly understand the health status of their patients whenever prescribing new drugs or altering dosages to avoid provoking avoidable ADRs in their patients. ADRs are possible with any medication that is prescribed or administered in the dental office. (7)

mjedisin e zyrës dentare. Përveç kësaj, është përgjegjësi e profesionistit të kujdesit shëndetësor që të kuptojë plotësisht gjendjen shëndetësore të pacientëve të tyre sa herë që përshkruajnë barna të reja ose ndryshojnë dozat për të shmangur provokimin e ADR-ve të shmangshme te pacientët e tyre. ADR-të janë të mundshme me çdo mjekim që përshkruhet ose administrohet në zyrën dentare. (7)

Shkalla e raportimit të ADR-ve varet nga shumë faktorë, të tillë si programet kombëtare PV, rregulloret dhe njohuritë dhe qëndrimet e profesionistëve të kujdesit shëndetësor [8]. Vlerësimi i njohurive, qëndrimeve dhe praktikës së ofruesve të kujdesit shëndetësor në lidhje me raportimin PV dhe ADR mund të ndihmojë në hartimin e strategjive për përmirësimin e skemave të raportimit për të garantuar sigurinë e pacientëve [9]. Qëllimi i këtij studimi ishte të hulumtojë qëndrimet, përvojën dhe praktikën rreth raportimit të ADR-ve të stomatologëve në Republikën e Maqedonisë së Veriut.

MATERIALI DHE METODA

Në këtë studim janë përfshirë 100 stomatologë të punësuar në institucionet shëndetësore publike dhe private në qytetin e Shkupit, Republika e Maqedonisë së Veriut. Hulumtimi është kryer duke përdorur një pyetësor anonim të dedikuar për profesionistët e kujdesit shëndetësor. Për këtë qëllim, është përdorur një version i modifikuar i pyetësorit, sipas Gupta et al. [8]. Të dhënat e mbledhura janë përpunuar statistikisht duke përdorur SPSS Statistica v23 për Windows, me teste adekuate për karakteristikat e mostrës.

REZULTATET

Mosha mesatare e stomatologëve të anketuar është 48.3±13.0 vjeç.

The rate of ADR reporting depends on many factors, such as national PV programs, regulations, and the knowledge and attitudes of healthcare professionals [8]. Evaluating the knowledge, attitudes, and practice of healthcare providers regarding PV and ADR reporting can help to devise strategies for improving reporting schemes to ensure patients' safety [9].

The aim of this study was to investigate the attitudes, experience and practice about ADRs reporting of dentists in Republic of North Macedonia.

MATERIAL AND METHOD

This study included 100 dentists employed in public and private healthcare institutions in the city of Skopje, Republic of North Macedonia. The research was conducted using an anonymous survey questionnaire intended for healthcare professionals. For this purpose, a modified version of the questionnaire, according to Gupta et al. [8], was used. The collected data were statistically processed using SPSS Statistica v23 for Windows, with tests adequate to the sample characteristics.

RESULTS

The average age of the surveyed dentists was 48.3±13.0 years.

Tabela 1. *Qëndrimi i stomatologëve ndaj farmakovigjilencës dhe raportimit të ADR-ve*

Pyetje	Pozitiv	Negativ	Pa përgjigje	Gjithsej
P1. A mendoni se është e nevojshme të raportohen reaksionet e padëshiruara të barnave?	60%	26%	14%	**100%**
P2. A mendoni se është e nevojshme që profesionistët e kujdesit shëndetësor të njihen me sistemin e farmakovigjilencës?	70%	16%	14%	**100%**
P3. A keni lexuar ndonjëherë ndonjë punim / artikull mbi parandalimin e reaksioneve të padëshiruara të barnave?	74%	26%	0%	**100%**
P4. A keni marrë pjesë ndonjëherë në trajnim / edukim për raportimin e reaksioneve të padëshiruara të barnave?	30%	69%	1%	**100%**

Table 1. *Attitude of dentists towards pharmacovigilance and ADR-reporting*

Question	Positive	Negative	No answer	Total
Q1. Do you think it is necessary to report adverse drug reactions?	60%	26%	14%	**100%**
Q2. Do you think it is necessary for healthcare professionals to be familiar with the pharmacovigilance system?	70%	16%	14%	**100%**
Q3. Have you ever read a paper/article on the prevention of adverse drug reactions?	74%	26%	0%	**100%**
Q4. Have you ever attended training / education on reporting adverse drug reactions?	30%	69%	1%	**100%**

60% e stomatologëve janë përgjigjur pozitivisht se është e nevojshme të raportohen ADR-të (P1). Kemi regjistruar një ndryshim statistikisht domethënës në përqindje midis të anketuarve që kanë dhënë përgjigje pozitive, në krahasim me të anketuarit që kanë dhënë përgjigje negative ose nuk kanë dhënë përgjigje ($\chi2=34.160$; $p<0.01$).

Në P2, 70% e të anketuarve janë përgjigjur pozitivisht se profesionistët shëndetësorë duhet të njohin sistemin e farmakovigjilencës. Ekziston një ndryshim statistikisht domethënës në përqindje që është regjistruar midis të anketuarve që kanë dhënë përgjigje pozitive, në krahasim me të anketuarit që kanë dhënë përgjigje negative ose nuk kanë dhënë përgjigje ($\chi2=60.560$; $p<0.01$).

74% e stomatologëve kanë deklaruar se kanë lexuar ndonjë punim/artikull për parandalimin e ADR-ve. Ekziston një ndryshim statistikisht domethënës në përqindje që është regjistruar midis të anketuarve që kanë dhënë përgjigje pozitive, në krahasim me të anketuarit që kanë dhënë përgjigje negative ose nuk kanë dhënë përgjigje ($\chi2=23.040$; $p<0.01$).

Në P4, numri më i madh i të anketuarve (69%) kanë deklaruar se nuk kanë ndjekur asnjëherë trajnim/edukim për raportimin e ADR-ve. Ekziston një ndryshim statistikisht domethënës në përqindje që është regjistruar midis të anketuarve që kanë dhënë përgjigje negative, në krahasim me të anketuarve që kanë dhënë përgjigje pozitive ose nuk kanë dhënë përgjigje ($\chi2=69.860$; $p<0.01$).

60% of dentists responded positively, that it is necessary to report ADRs (Q1). We registered a statistically significant percentage difference between the respondents who responded positively, as opposed to the respondents who responded negatively or did not respond at all ($\chi2=34.160$; $p<0.01$).

Regarding Q2, 70% of the respondents responded positively, that health professionals need to be familiar with the pharmacovigilance system. There is a statistically significant percentage difference that is registered between the respondents who responded positively, as opposed to the respondents who responded negatively or did not respond at all ($\chi2=60.560$; $p<0.01$).

74% of the dentists declared that they had read a paper/article on the prevention of ADRs. There is a statistically significant percentage difference that is registered between the respondents who responded positively, as opposed to the respondents responded negatively or did not respond at all ($\chi2=23.040$; $p<0.01$).

Regarding Q4, the highest number of respondents (69%) stated that they had never attended training/education on reporting ADRs. There is a statistically significant percentage difference that is registered between the respondents who responded negatively, as opposed to the respondents who responded positively or did not respond at all ($\chi2=69.860$; $p<0.01$).

Tabela 2. *Shfaqje e përgjigjeve të profesionistëve të kujdesit shëndetësor ndaj ADR-ve të vërtetuara tek pacientët e tyre dhe raportimi i ADR-ve*

Table 2. *Display of healthcare professionals' responses to determined ADRs in their patients and reporting of ADRs*

Pyetja/ Question	**Pozitiv/ Positive**	**Negativ/ Negative**	**Pa përgjigje/No answer**	**Gjithsej/ Total**
P5. A ka përjetuar ndonjë nga pacientët tuaj një reaksion të padëshiruar nga bari?/ Q5. Has any of your patients had an adverse drug reaction?	45%	25%	30%	100%
P6. A keni raportuar ndonjëherë një reaksion të padëshiruar nga bari?/ Q6. Have you ever reported an adverse drug reaction?	16%	84%	0%	100%

45% e stomatologëve kanë deklaruar se kishin vërejtur ADR tek pacientët e tyre, 25% kanë deklaruar se nuk kishin vërejtur ADR tek pacientët e tyre dhe 30% e stomatologëve nuk dhanë përgjigje në këtë pyetje. Diferenca në përqindje e regjistruar ndërmjet të anketuarve që kanë dhënë përgjigje pozitive, në krahasim me të anketuarit që kanë dhënë përgjigje negative ose nuk kanë dhënë përgjigje është statistikisht domethënëse ($\chi2=6.500$; $p=0.039$).
Vetëm 16% e të anketuarve kanë raportuar ADR, ndërsa 84% e të anketuarve u përgjigjën negativisht në P6. Ekziston një ndryshim statistikisht domethënës në përqindje që është regjistruar midis të anketuarve që kanë dhënë përgjigje negative, në krahasim me të anketuarit që kanë dhënë përgjigje pozitive ($\chi2=46.240$; $p<0.01$).

45% of dentists declared that they have observed ADRs in their patients, 25% declared that they haven't observed ADRs in their patients, and 30% of dentists did not respond to this question. The percentage difference registered between the respondents who responded positively, as opposed to the respondents who responded negatively or did not respond at all, is statistically significant ($\chi2=6.500$; $p=0.039$).
Only 16% of respondents have reported ADRs, while 84% of respondents responded negatively to Q6. There is a statistically significant percentage difference that is registered between the respondents who responded negatively, as opposed to the respondents who responded positively ($\chi2=46.240$; $p<0.01$).

Tabela 3. *Përqindja e ADR-ve të paraportuara, ndërsa të regjistruara*

	Mjekët e Stomatologjisë
Përqindja e ADR-ve të paraportuara	64.45%

Në tabelën nr.3 është paraqitur përqindja e ADR-ve të regjistruara dhe të paraportuara. 64.45% e ADR-ve të regjistruara nuk janë raportuar nga mjekët e stomatologjisë.

Table 3. *Percentage of unreported but registered ADRs*

	Doctors of Dental Medicine
Percentage of unreported ADRs	64.45%

Table no.3 shows the percentage of registered but unreported ADRs. 64.45% of registered ADRs were not reported by doctors of dentistry.

Grafiku 1. *Faktorët që ndikojnë në raportimin spontan të ADR-ve*

Graph 1. *Factors that affect spontaneous ADR reporting*

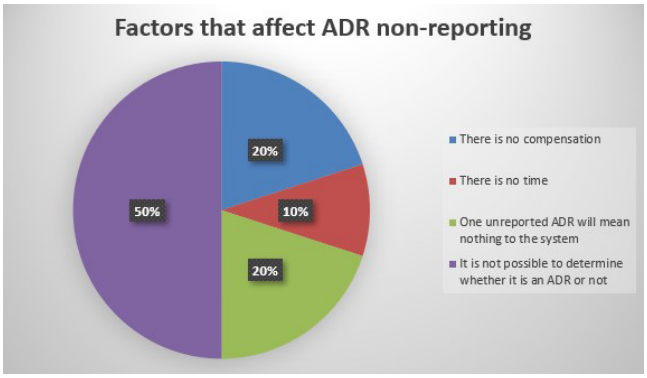

Si faktor kryesor që dekurajon profesionistët e kujdesit shëndetësor nga raportimi i reaksioneve të padëshiruara të barnave (T7), përqindja më e madhe (50.0%) e stomatologëve deklaruan se nuk është e mundur të përcaktohet nëse bëhet fjalë për një reaksion të padëshiruar barnash ose jo (grafiku nr. 1).

DISKUTIM

Ky studim hulumtoi qëndrimin, përvojën dhe praktikën e stomatologëve në lidhje me ADR-të dhe farmakovigjilencën në Republikën e Maqedonisë së Veriut. Në vendin tonë, raportimi i ADR-ve është i detyrueshëm dhe të gjithë profesionistët shëndetësorë që bien në kontakt me pacientin, prodhuesit e barnave, bartësit e miratimit dhe shitësit me shumicë janë të detyruar të informojnë Agjencinë për Barna dhe Pajisje Mjekësore (MALMED) për informacionin e marrë për ADR-të dhe që nga viti 2014, me ndryshimet në ligj, pacientët, përdoruesit si dhe prindi, kujdestari ose përfaqësuesi ligjor i një personi të paaftë për punë, kanë të drejtë të informojnë drejtpërdrejt MALMED, në rast dyshimi për një reagim negativ nga përdorimi i barnave (4). Organizimi dhe monitorimi i mbledhjes dhe vlerësimit të reaksioneve të padëshiruara të barnave, përpunimi dhe vlerësimi i të dhënave të marra për sigurinë e barnave kryhet nga Agjencia për Barnat dhe Pajisjet Mjekësore (MALMED), nëpërmjet Qendrës Kombëtare të Monitorimit të Reaksioneve të Padëshiruara të Barnave (10).
Në studimin tonë, 60% e stomatologëve konsiderojnë se raportimi i reaksioneve të padëshiruara është i nevojshëm, gjë që tregon se stomatologët janë të vetëdijshëm për rëndësinë e sistemit të farmakovigjilencës dhe ADR-ve. Megjithatë, të dhënat e literaturës tregojnë se nevojitet një ndërgjegjësim më i madh i stomatologëve për raportimin e ADR-ve.

As the main factor that discourages healthcare professionals from reporting adverse drug reactions (Q7), the highest percentage of dentists (50.0%) stated that it is not possible to determine whether it is an adverse drug reaction or not. (chart no. 1).

DISCUSSION

This study investigated the attitude, experience and practice of dentists about ADRs and pharmacovigilance in Republic of North Macedonia. In our country, reporting ADRs is mandatory, and all healthcare professionals who come into contact with the patient, drug manufacturers, approval holders as well as wholesalers are obliged to inform the Agency for Medicines and Medical Devices (MALMED) about the received information regarding ADRs, and from 2014, with the amendments to the law, patients, users as well as a parent, guardian or legal representative of a person with disability, have the right to directly inform MALMED, in case of suspicion of an adverse reaction from the use of a drug(4). Organization and monitoring of the method of collection and assessment of adverse drug reactions, processing and assessment of the obtained data on the safety of drugs is carried out by the Agency for Medicines and Medical Devices (MALMED), through the National Center for Adverse Drug Reactions Monitoring (10).
In our study, 60% of dentists consider that the reporting of adverse reactions is necessary, which indicates that dentists are aware of the importance of the pharmacovigilance system and ADRs. However, literature data indicates a greater awareness about ADRs reporting in dentists. Namely, in a survey conducted among pediatric dentists in India, all respondents responded positively to this question

Përkatësisht, në një anketë të kryer midis stomatologëve privat në Indi, të gjithë të anketuarit iu përgjigjën pozitivisht kësaj pyetjeje (11), ndërsa në një studim tjetër të kryer midis stomatologëve privat në Indi, 88.67% e stomatologëve pajtohen se raportimi i ADR-ve është i nevojshëm (12). Në studimin e kryer nga Sudhakar dhe cop., 94% e stomatologëve u shprehën se raportimi i ADR-ve është i nevojshëm (13), ndërsa në studimin e kryer nga Torwane et al., kjo përqindje ishte 72.53. (14). Në hulumtimin e kryer nga Khan dhe cop. (15), autorët zbuluan se 84.4% e dentistëve besojnë se ADR-të duhet të raportohen për një ilaç që është i ri në treg dhe 87.9% e të anketuarve besojnë se ADR-të duhet të raportohen për barnat ekzistuese të disponueshme në treg. 39.6% konsiderojnë se reaksionet e padëshiruara ndaj barnave pa recetë nuk duhet të raportohen. Në anketën në fjalë, mbi 50% e të anketuarve nuk e dinë se raportimi i ADR-ve është obligim profesional i punonjësit shëndetësor.

Hulumtimi ynë tregoi se 70.0% e stomatologëve e konsiderojnë të nevojshme që punonjësit në kujdesin shëndetësor të njihen me sistemin e farmakovigjilencës. Në hulumtimin e Torwane et al. (14), kjo përqindje është 78,87. Në një studim të kryer në Turqi, 80% e stomatologëve deklaruan se si kursi i detyrueshëm i farmakovigjilencës gjatë periudhës së arsimit ashtu edhe programet e trajnimit pasuniversitar në vend pune kontribuojnë në zhvillimin e nivelit të diturive. 83% e mjekëve stomatologë janë dakord që lënda e farmakovigjilencës duhet t'u mësohet profesionistëve të kujdesit shëndetësor përmes programeve arsimore të detajuara dhe në vazhdimësi. (16) Një numër i madh autorësh tregojnë se përmes diskutimeve dhe fushatave të ndryshme për të rritur ndërgjegjësimin për rëndësinë e reaksioneve të padëshiruara të shkaktuara nga barnat, qëndrimet negative mund të eliminohen dhe të kontribuohet që raportimi i ADR-ve të jetë pjesë integrale e praktikës klinike (14,17). Autorët (18,14,19) tregojnë se profesionistët shëndetësorë duhet të përmirësojnë njohuritë e tyre për sistemin e farmakovigjilencës, duke filluar nga studimet universitare dhe duke vazhduar me edukimin mbi këtë temë, si dhe të ketë disponueshmëri më të madhe të formularit për raportimin e ADR-ve. Në këto aktivitete, ne besojmë se menaxhmentet e spitaleve, kompanitë farmaceutike, agjencitë rregullatore të barnave duhet të japin një kontribut të rëndësishëm në edukimin e mjekëve për monitorimin dhe raportimin e ADR-ve.

Një pjesë integrale e edukimit të punonjësve të kujdesit shëndetësor është monitorimi i risive në literaturë dhe ndjekja e ngjarjeve të edukimit të vazhdueshëm (kongrese, simpoziume, seminare, etj.) Për të vlerësuar nëse reaksionet e padëshiruara të barnave përfaqësohen

(11), while in another study conducted among private dental practitioners in India, 88.67% of dentists agree that reporting ADRs is necessary (12). In the study conducted by Sudhakar et al., 94% of dentists stated that ADRs reporting is necessary (13), while in the study conducted by Torwane et al., this percentage was 72.53%. (14). In the research conducted by Khan et al. (15), the authors found that 84.4% of dentists believe that ADRs should be reported for a drug that is new to the market, and 87.9% of respondents believe that ADRs should be reported for existing drugs available on the market. 39.6% believe that adverse reactions to over-the-counter drugs should not be reported. In the mentioned research, over 50% of the respondents don't know that the reporting of ADRs is a professional obligation of the healthcare worker.

Our survey showed that 70.0% of doctors of dentistry consider it necessary for healthcare professionals to be familiar with the pharmacovigilance system. In the research by Torwane et al. (14), this percentage is 78.87%. In a study conducted in Turkey, 80% of the dentists stated that both the compulsory pharmacovigilance course during the education period and the post-graduate in-service training programs will contribute to the development of the level of knowledge. 83% of the dentists agree that the subject of pharmacovigilance should be taught to healthcare professionals through detailed and continuing education programs. (16) A number of authors indicate that through various discussions and campaigns for raising awareness about the significance of adverse reactions caused by drugs, negative attitudes can be removed, and the reporting of ADRs can be an integral part of the clinical practice. (14,17). The authors (18,14,19) indicate that healthcare professionals should improve their knowledge of the pharmacovigilance system, starting from undergraduate studies, and continuing the education on this topic, as well as greater availability of the form ADRs reporting. In these activities, we believe that hospital managements, pharmaceutical companies, drug regulatory agencies should pay a significant contribution towards educating doctors on ADR monitoring and reporting.

An integral part of the education of health professionals is following the news in the literature and attending events for continuous education (congresses, symposia, workshops, etc.) In order to assess whether adverse drug reactions are represented as topics on these events, or whether healthcare professionals got the impression of their importance from the literature that was available to them, the following questions were included in the survey questionnaire: 1) Have you ever read a paper/article on the prevention of adverse drug

si tema në këto ngjarje, apo profesionistët e kujdesit shëndetësor kanë fituar përshtypjen e kuptimit të tyre nga literatura që kishin në dispozicion, në pyetësorin e sondazhit u bënë pyetjet e mëposhtme: 1) A keni lexuar ndonjëherë një punim/artikull mbi parandalimin e reaksioneve të padëshiruara të barnave? dhe 2) A keni marrë pjesë ndonjëherë në trajnim/edukim rreth raportimit të reaksioneve të padëshiruara të barnave. Në pyetjen e parë janë përgjigjur pozitivisht 74,0% e mjekëve të stomatologjisë, ndërsa në pyetjen e dytë 30,0% e mjekëve të stomatologjisë janë përgjigjur pozitivisht. Në hulumtimin e kryer nga Torwane et al. (14), 7.04% deklaruan se kishin lexuar një punim/artikull për parandalimin e reaksioneve të padëshiruara të barnave. Rezultatet e fituara tregojnë se temat për raportimin e ADR-ve janë të përfaqësuara në ngjarjet e edukimit të vazhdueshëm të organizuara në Republikën e Maqedonisë së Veriut.

Për të marrë njohuri për përvojën e profesionistëve të kujdesit shëndetësor në zbulimin dhe raportimin e reaksioneve të padëshiruara të barnave, ne shtruam edhe një pyetje në pyetësor: "A ka përjetuar ndonjë nga pacientët tuaj një reaksion të padëshiruar nga barnat?". Nga stomatologët e anketuar, 45.0% janë përgjigjur pozitivisht. Rezultatet e marra tregojnë se punonjësit e shëndetësisë, në praktikën e tyre të përditshme klinike, përballen me problemin e "efektit anësor të barnave". Por ajo që ishte e rëndësishme për ne për të përcaktuar është nëse punonjësit e shëndetësisë kanë paraqitur një raport për reagim negativ ndaj ndonjë ilaçi, për të cilin kjo pyetje është përfshirë edhe në anketë. Përgjigje pozitive kanë dhënë 16.0% e mjekëve të stomatologjisë. (tabela nr. 2). Hulumtimi ynë tregoi se 64.45% e ADR-ve të regjistruara nuk ishin raportuar nga mjekët e stomatologjisë (tabela nr. 3). Në hulumtimin e kryer në Shqipëri (20), autorët kanë vërtetuar se të gjithë stomatologët kanë vërejtur ADR tek pacientët e tyre që kanë ndodhur me aplikimin e anestetikëve lokalë, analgjezikëve ose qetësuesve, ndërsa 12.6% e tyre kanë konfirmuar se ky fenomen është i zakonshëm tek pacientët e tyre. Një pjesë e vogël e të anketuarve e dinin se ekziston një formular për raportimin e ADR-ve dhe vetëm 28.6% e të anketuarve e dinin procedurën e raportimit. Në një hulumtimin e kryer tek stomatologët në Britaninë e Madhe (21), është vërtetuar se vetëm 2.3% e të anketuarve kanë deklaruar se kishin raportuar një reaksion të padëshiruar të barnave që kishte ndodhur tek pacientët e tyre, megjithëse 58.5% e të anketuarve ishin përgjigjur se kishin vërejtur një efekt negativ nga reagimi i ilaçit tek pacientët e tyre. Në një studim nga Khan et al (15), përqindja e të anketuarve që kishin raportuan ADR ishte 13.7%. Në një hulumtim tjetër, 34.5% e të anketuarve kishin regjistruar ADR

reactions? and 2) Have you ever attended training/education about reporting adverse drug reactions. Regarding the first question, 74.0% of the doctors of dentistry responded positively, while 30.0% of the doctors of dentistry responded positively to the second question. In the research conducted by Torwane et al. (14), 7.04% stated that they had read a paper/article on the prevention of adverse drug reactions. The obtained results indicate that the topics for ADRs reporting are represented at the continuing education events organized in the Republic of North Macedonia.

In order to gain knowledge about the experience of healthcare professionals in the detection and reporting adverse drug reactions, we also asked a question in the questionnaire: "Has any of your patients experienced an adverse drug reaction?" Of the surveyed dentists, 45.0% responded positively. The obtained results indicate that in everyday clinical practice, health professionals face the problem of "adverse drug reaction". What was significant for us to determine was whether the healthcare workers submitted a report on an adverse drug reaction, for which this question was also incorporated in the survey. 16.0% of the doctors of dentistry answered positively. (table no. 2). Our research showed that 64.45% of registered ADRs were not reported by doctors of dentistry. (table no. 3). In the research conducted in Albania (20), the authors determined that all dentists observed ADRs in their patients, that have occurred with the application of local anesthetics, analgesics or sedatives, while 12.6% of them confirmed that this phenomenon is common in their patients. A small part of the respondents knew that there is a form for reporting ADRs, and only 28.6% of the respondents were familiar with the reporting procedure. In a survey conducted among doctors of dentistry in Great Britain (21), it was determined that only 2.3% of the respondents stated that they had reported an adverse drug reaction that occurred in their patients, although 58.5% of the respondents answered that they had observed an adverse drug reaction in their patients. In a study by Khan et al. (15), the percentage of respondents who reported ADRs was 13.7%. In another study, 34.5% of respondents have observed ADRs in their patients, and none of the dentists have reported ADRs (14). The data obtained in our research as well as the data available in literature indicate that only a small number of ADRs are reported by dentists. Considering that the majority of research indicates that a large number of adverse drug reactions remain unreported, we wanted to determine the factors that condition this. 50.0% of our respondents responded that it is not possible to determine whether it is an adverse drug reaction or not (graph no. 1). In a study conducted

tek pacientët e tyre dhe asnjë nga dentistët nuk kishin raportuar ADR (14). Të dhënat e marra në hulumtimin tonë si dhe të dhënat e disponueshme në literaturë tregojnë se vetëm një numër i vogël i ADR-ve raportohen nga stomatologët.

Duke marrë parasysh se shumica e hulumtimeve tregojnë se një numër i madh i reaksioneve të padëshiruara të barnave mbeten të paraportuara, ne donim të përcaktonim faktorët që e përcaktojnë këtë. 50.0% e të anketuarve tanë janë përgjigjur se nuk është e mundur të përcaktohet nëse është një reaksion negativ ndaj një bari apo jo (grafiku nr. 1). Në një studim të kryer nga Khan dhe cop. (15) ishin analizuar faktorët që inkurajojnë stomatologët të raportojnë ADR-të dhe faktorët që i dekurajojnë të njëjtit të raportojnë ADR-të. Faktorët që inkurajojnë dentistët të raportojnë ADR-të, sipas të anketuarve të përfshirë në këtë studim, janë: ADR serioze (84.4%), ADR të pazakonta (68.9%), ADR të reja (50%), të njohura mirë (37.9%) dhe ADR të caktuara (32.7%). Si faktorë që i dekurajojnë janë: vështirësia për të vendosur nëse një ADR ka ndodhur apo jo (65.5%), letargjia (58.6%), faktorët e frikës (29.3%) dhe shqetësimi se raporti mund të jetë i gabuar (27.5%). Në hulumtimin e Torwane et al. (14) 70.42% e stomatologëve e kishin të vështirë të vendosnin nëse ADR ka ndodhur apo jo.

Nën-raportimi ka qenë një problem global edhe në vendet me sisteme farmakovigjilence më të organizuara. Arsyet për të mos raportuar në nivel global janë gjithashtu të ngjashme me ato në gjetjet e studimit tonë, me arsyet më të zakonshme që janë mungesa e kohës, pasiguria rreth diagnozës ADR, çfarë dhe ku të raportohet, vështirësia në trajtimin e formularëve të raportit dhe mungesa e ndërgjegjësimit për kërkesat e sistemit të raportimit. (22). Zbatimi i sistemit të farmakovigjilencës është nevoja e cila është e mundur nga bashkëpunimi midis universitetit, ofruesve të kujdesit shëndetësor duke përfshirë farmacistin, pacientin, prodhuesin, qeverinë, mediat dhe shoqërinë civile, Qendrën e Monitorimit të Uppsala (UMC), Suedinë që vepron nën (OBSH), FDA, Isop dhe organizata të tjera ndërkombëtare që punojnë për sigurinë e barnave. Raportimi i çdo ngjarjeje të dyshimtë ADR nga profesionisti i kujdesit shëndetësor është shqetësues sepse me sa duket marrëdhënia midis ilaçit dhe reagimit të tij nuk është shumë e qartë, por analiza pas raportimit mund të vlerësojë rëndësinë e tij. (23)

by Khan et al. (15) the factors that encourage dentists to report ADRs and the factors that discourage them from reporting ADRs are analyzed. Factors that encourage dentists to report ADRs, according to the respondents included in this study, are as follows: serious ADRs (84.4%), unusual ADRs (68.9%), new ADRs (50%), well recognized (37.9%) and certain ADRs (32.7%). Factors that discourage them are as follows: difficulty of deciding whether an ADRs has occurred or not (65.5%), lethargy (58.6%), fear factors (29.3%) and concern that the report may be wrong (27.5%). In the research by Torwane et al. (14) 70.42% of the dentists considered it difficult to decide whether the ADR has occurred or not.

Underreporting has been a global problem even in countries with more organized pharmacovigilance systems. Globally, the reasons for not reporting are similar to those in the findings of our study, the most common reasons being lack of time, uncertainty about ADR diagnosis, what and where to report, difficulty in handling report forms, and lack of awareness of the reporting system requirements. (22). Implementation of a pharmacovigilance system is a need which is possible by collaboration between universities, healthcare providers, including pharmacists, patients, manufacturers, the government, the media, and the civil society, Uppsala Monitoring Center (UMC), Sweden operating under (WHO), FDA, Isop and other international organizations working on drug safety. Reporting of any doubtful ADR event by healthcare professional is of concern because it seems that the relationship between the medicine and its reaction is not as much as clear, but analysis after reporting can evaluate its importance. (23)

KONKLUZIONE

Ky studim tregoi se shumica e stomatologëve kishin qëndrim pozitiv për farmakovigjilencën dhe e kuptonin nevojën e raportimit të ADR-ve, por shkalla e ADR-ve të raportuara është shumë e ulët.
Përqindja e ADR-ve të regjistruara dhe të paraportuara nga ana e stomatologëve është 64,45%. Nevojitet zbatim më i madh i sistemit të farmakovigjilencës dhe bashkëpunimi ndërmjet universiteteve, stomatologëve, pacientëve, prodhuesve, agjencive qeveritare dhe kombëtare, mediave, shoqërisë civile dhe organizatave ndërkombëtare që punojnë për sigurinë e barnave.

CONCLUSIONS

This study showed that majority of the dentists had positive attitude about pharmacovigilance and understand the need for ADRs reporting, however the rate of reported ADRs is very low.
The percentage of registered and unreported ADRs by dentists is 64.45%. Greater implementation of the pharmacovigilance system and cooperation between universities, dentists, patients, manufacturers, government and national agencies, media, civil society and international organizations working on drug safety is needed.

REFERENCAT

1. WHO Meeting on International Drug Monitoring: the Role of National Centres 1971: Geneva, Switzerland)" & World Health Organization. International drug monitoring : the role of national centres, report of a WHO meeting [held in Geneva from 20 to 25 September 1971]. World Health Organization. https://iris.who.int/handle/10665/40968
2. Mwakawanga DL, Kilonzi M, Philipo EG, Martine A, Mbilinyi T, Kileo NF, Mkinga B, Shonyella CJ, Mohamedi JA, Clement A, Mwasomola D, Mushy SE, Sirili N. Pharmacovigilance and Adverse Drug Reactions Reporting: Healthcare Providers' Experiences from Southern Highland Tanzania. Adv Pharmacol Pharm Sci. 2023 Oct;2023:5537592. doi: 10.1155/2023/5537592. PMID: 37876921; PMCID: PMC10593552.
3. Ahmad A, Patel I, Balkrishnan R, Mohanta GP, Manna PK. An evaluation of knowledge, attitude and practice of Indian pharmacists towards adverse drug reaction reporting: A pilot study. Perspect Clin Res. 2013;4(4):204-10. doi: 10.4103/2229-3485.120168. PMID: 24312887; PMCID: PMC3835963.
4. Закон за лекови
5. Najafi S. Importance of Pharmacovigilance and the Role of Healthcare Professionals. J Pharmacovigil 2018; 6 (1): 252. doi: 10.4172/2329-6887.1000252
6. Desai CK, Iyer G, Panchal J, Shah S, Dikshit RK. An evaluation of knowledge, attitude, and practice of adverse drug reaction reporting among prescribers at a tertiary care hospital. Perspect Clin Res 2011;2:129 36..
7. Ouanounou A, Ng K, Chaban P. Adverse drug reactions in dentistry. Int Dent J. 2020 Apr;70(2):79-84. doi: 10.1111/idj.12540. Epub 2020 Jan 16.

REFERENCES

1. WHO Meeting on International Drug Monitoring: the Role of National Centres 1971: Geneva, Switzerland)" & World Health Organization. International drug monitoring : the role of national centres, report of a WHO meeting [held in Geneva from 20 to 25 September 1971]. World Health Organization. https://iris.who.int/handle/10665/40968
2. Mwakawanga DL, Kilonzi M, Philipo EG, Martine A, Mbilinyi T, Kileo NF, Mkinga B, Shonyella CJ, Mohamedi JA, Clement A, Mwasomola D, Mushy SE, Sirili N. Pharmacovigilance and Adverse Drug Reactions Reporting: Healthcare Providers' Experiences from Southern Highland Tanzania. Adv Pharmacol Pharm Sci. 2023 Oct;2023:5537592. doi: 10.1155/2023/5537592. PMID: 37876921; PMCID: PMC10593552.
3. Ahmad A, Patel I, Balkrishnan R, Mohanta GP, Manna PK. An evaluation of knowledge, attitude and practice of Indian pharmacists towards adverse drug reaction reporting: A pilot study. Perspect Clin Res. 2013;4(4):204-10. doi: 10.4103/2229-3485.120168. PMID: 24312887; PMCID: PMC3835963.
4. Закон за лекови
5. Najafi S. Importance of Pharmacovigilance and the Role of Healthcare Professionals. J Pharmacovigil 2018; 6 (1): 252. doi: 10.4172/2329-6887.1000252
6. Desai CK, Iyer G, Panchal J, Shah S, Dikshit RK. An evaluation of knowledge, attitude, and practice of adverse drug reaction reporting among prescribers at a tertiary care hospital. Perspect Clin Res 2011;2:129 36..
7. Ouanounou A, Ng K, Chaban P. Adverse drug reactions in dentistry. Int Dent J. 2020 Apr;70(2):79-84. doi: 10.1111/idj.12540. Epub 2020 Jan 16.

PMID: 31944297; PMCID: PMC9379193.

8. Gupta SK, Nayak RP, Shivaranjani R, Vidyarthi SK. A questionnaire study on the knowledge, attitude, and the practice of pharmacovigilance among the healthcare professionals in a teaching hospital in South India. Perspect Clin Res. 2015;6(1):45 52. doi: 10.4103/2229-3485.148816. PMID: 25657902; PMCID: PMC4314847
9. Salehi T, Seyedfatemi N, Mirzaee MS, Maleki M, Mardani A. Nurses' Knowledge, Attitudes, and Practice in Relation to Pharmacovigilance and Adverse Drug Reaction Reporting: A Systematic Review. Biomed Res Int. 2021; 9:6630404. doi: 10.1155/2021/6630404. PMID: 33937402; PMCID: PMC8062168
10. Правилник за начинот на пријавување, содржината на образецот за пријавување на несаканите реакции на лековите и начинот на организација на системот на фармаковигиланца „Службен весник на РМ“, бр. 93/08
11. Chari, Deepika N.; Dave, Bhavna H.; Bargale, Seema S.; Deshpande, Anshula N.; Shah, Susmita S; Shah, Paridhi S.. Adverse Drug Reaction: Knowledge, Attitude and Practice Amongst Paediatric Dentists in India. Advances in Human Biology 11(2):p 181-187, May–Aug 2021. | DOI: 10.4103/aihb.aihb_107_20
12. Ajinath Jadhav, Ajay Chandrikapure, Pooja Tarte (Jadhav). Pharmacovigilance in dental practice: A study to evaluate knowledge, attitude and practices (KAP) of reporting of adverse drug reactions (ADR) among dental practitioner in a city of central region of Maharashtra, India. MedPulse – International Journal of Dentistry. April 2017; 2(2): 14-18.
13. Sudhakar S, Madhavan A, Balasubramani S. Attitude of dentists toward pharmacovigilance and reporting adverse drug reactions: A cross-sectional study. J Adv Clin Res Insights 2015;2:242-247
14. Torwane A, Hongal S, Abhishek G, Shubham J, Kalpesh C, Ashwini D. Assessment of knowledge, attitude and practice related to pharmacovigilance among the healthcare professionals in a teaching hospital in central India: An questionnaire study. World J Pharm Pharm Sci 2015;4:785-99.
15. Khan SA, Goyal C, Tonpay SD A study of knowledge, attitudes, and practice of dental doctors about adverse drug reaction reporting in a teaching hospital in India. Perspect Clin Res. 2015;6(3):144-9. doi: 10.4103/2229-3485.159938. PMID: 26229750
16. Erdogmus Ozgen Z, Erdogmus Z. Investigation of Dentists' Opinions on Pharmacovigilance

PMID: 31944297; PMCID: PMC9379193.

8. Gupta SK, Nayak RP, Shivaranjani R, Vidyarthi SK. A questionnaire study on the knowledge, attitude, and the practice of pharmacovigilance among the healthcare professionals in a teaching hospital in South India. Perspect Clin Res. 2015;6(1):45 52. doi: 10.4103/2229-3485.148816. PMID: 25657902; PMCID: PMC4314847
9. Salehi T, Seyedfatemi N, Mirzaee MS, Maleki M, Mardani A. Nurses' Knowledge, Attitudes, and Practice in Relation to Pharmacovigilance and Adverse Drug Reaction Reporting: A Systematic Review. Biomed Res Int. 2021; 9:6630404. doi: 10.1155/2021/6630404. PMID: 33937402; PMCID: PMC8062168
10. Правилник за начинот на пријавување, содржината на образецот за пријавување на несаканите реакции на лековите и начинот на организација на системот на фармаковигиланца „Службен весник на РМ“, бр. 93/08
11. Chari, Deepika N.; Dave, Bhavna H.; Bargale, Seema S.; Deshpande, Anshula N.; Shah, Susmita S; Shah, Paridhi S.. Adverse Drug Reaction: Knowledge, Attitude and Practice Amongst Paediatric Dentists in India. Advances in Human Biology 11(2):p 181-187, May–Aug 2021. | DOI: 10.4103/aihb.aihb_107_20
12. Ajinath Jadhav, Ajay Chandrikapure, Pooja Tarte (Jadhav). Pharmacovigilance in dental practice: A study to evaluate knowledge, attitude and practices (KAP) of reporting of adverse drug reactions (ADR) among dental practitioner in a city of central region of Maharashtra, India. MedPulse – International Journal of Dentistry. April 2017; 2(2): 14-18.
13. Sudhakar S, Madhavan A, Balasubramani S. Attitude of dentists toward pharmacovigilance and reporting adverse drug reactions: A cross-sectional study. J Adv Clin Res Insights 2015;2:242-247
14. Torwane A, Hongal S, Abhishek G, Shubham J, Kalpesh C, Ashwini D. Assessment of knowledge, attitude and practice related to pharmacovigilance among the healthcare professionals in a teaching hospital in central India: An questionnaire study. World J Pharm Pharm Sci 2015;4:785-99.
15. Khan SA, Goyal C, Tonpay SD A study of knowledge, attitudes, and practice of dental doctors about adverse drug reaction reporting in a teaching hospital in India. Perspect Clin Res. 2015;6(3):144-9. doi: 10.4103/2229-3485.159938. PMID: 26229750
16. Erdogmus Ozgen Z, Erdogmus Z. Investigation of Dentists' Opinions on Pharmacovigilance

and Reporting of Adverse Effects. diclemedj. 2021;48(4):696-702.

17. Abubakar AR, Simbak NB, Haque M. A Systematic Review of Knowledge, Attitude and Practice on Adverse Drug Reactions and Pharmacovigilance among Doctors. J App Pharm Sci, 2014; 4 (11): 117-127. Khan SA, Goyal C, Chandel N, Rafi M. Knowledge, attitudes, and practice of doctors to adverse drug reaction reporting in a teaching hospital in India: An observational study. J Nat Sci Biol Med. 2013;4(1):191-6. doi: 10.4103/0976-9668.107289.

18. Seid MA, Kasahun AE, Mante BM, Gebremariam SN. Healthcare professionals' knowledge, attitude and practice towards adverse drug reaction (ADR) reporting at the health center level in Ethiopia. Int J Clin Pharm. 2018;40(4):895-902. doi: 10.1007/s11096-018-0682-0

19. van Eekeren R, Rolfes L, Koster AS, Magro L, Parthasarathi G, Al Ramimmy H, Schutte T, Tanaka D, van Puijenbroek E, Härmark L. What Future Healthcare Professionals Need to Know About Pharmacovigilance: Introduction of the WHO PV Core Curriculum for University Teaching with Focus on Clinical Aspects. Drug Saf. 2018 Nov;41(11):1003-1011. doi: 10.1007/s40264-018-0681-z. PMID: 29949100; PMCID: PMC6182454.

20. Hoxha M, Spahiu E, Spahiu M, Zappacosta B. Reporting of Adverse Drug Reactions by Dentists and Dental Patients in Albania.Int Dent J. 2024 ;74(2):242-245. doi: 10.1016/j.identj.2023.08.005. Epub 2023 Sep 19. PMID: 37735045 Sudhakar S, Madhavan A, Balasubramani S. Attitude of dentists toward pharmacovigilance and reporting adverse drug reactions: A cross-sectional study. J Adv Clin Res Insights 2015;2:242-247.

21. Eland IA, Belton KJ, van Grootheest AC, Meiners AP, Rawlins MD, Stricker BH. Attitudinal survey of voluntary reporting of adverse drug reactions. Br J Clin Pharmacol. 1999;48(4):623-7. doi: 10.1046/j.1365-2125.1999.00060.x. PMID: 10583035; PMCID: PMC2014371.

22. Herdeiro MT, Figueiras A, Polonia J, Gestal-Otero JJ. Physicians' Attitudes and Adverse Drug Reaction Reporting: A CaseControl Study in Portugal. Drug Safety, 2005; 28 (9): 825-833.

23. Shamim S, Sharib SM, Malhi SM, Muntaha SU, Raza H, Ata S, Farooq AS, Hussain M. Adverse drug reactions (ADRS) reporting: awareness and reasons of under-reporting among health care professionals, a challenge for pharmacists. Springerplus. 2016;5(

and Reporting of Adverse Effects. diclemedj. 2021;48(4):696-702.

17. Abubakar AR, Simbak NB, Haque M. A Systematic Review of Knowledge, Attitude and Practice on Adverse Drug Reactions and Pharmacovigilance among Doctors. J App Pharm Sci, 2014; 4 (11): 117-127. Khan SA, Goyal C, Chandel N, Rafi M. Knowledge, attitudes, and practice of doctors to adverse drug reaction reporting in a teaching hospital in India: An observational study. J Nat Sci Biol Med. 2013;4(1):191-6. doi: 10.4103/0976-9668.107289.

18. Seid MA, Kasahun AE, Mante BM, Gebremariam SN. Healthcare professionals' knowledge, attitude and practice towards adverse drug reaction (ADR) reporting at the health center level in Ethiopia. Int J Clin Pharm. 2018;40(4):895-902. doi: 10.1007/s11096-018-0682-0

19. van Eekeren R, Rolfes L, Koster AS, Magro L, Parthasarathi G, Al Ramimmy H, Schutte T, Tanaka D, van Puijenbroek E, Härmark L. What Future Healthcare Professionals Need to Know About Pharmacovigilance: Introduction of the WHO PV Core Curriculum for University Teaching with Focus on Clinical Aspects. Drug Saf. 2018 Nov;41(11):1003-1011. doi: 10.1007/s40264-018-0681-z. PMID: 29949100; PMCID: PMC6182454.

20. Hoxha M, Spahiu E, Spahiu M, Zappacosta B. Reporting of Adverse Drug Reactions by Dentists and Dental Patients in Albania.Int Dent J. 2024 ;74(2):242-245. doi: 10.1016/j.identj.2023.08.005. Epub 2023 Sep 19. PMID: 37735045 Sudhakar S, Madhavan A, Balasubramani S. Attitude of dentists toward pharmacovigilance and reporting adverse drug reactions: A cross-sectional study. J Adv Clin Res Insights 2015;2:242-247.

21. Eland IA, Belton KJ, van Grootheest AC, Meiners AP, Rawlins MD, Stricker BH. Attitudinal survey of voluntary reporting of adverse drug reactions. Br J Clin Pharmacol. 1999;48(4):623-7. doi: 10.1046/j.1365-2125.1999.00060.x. PMID: 10583035; PMCID: PMC2014371.

22. Herdeiro MT, Figueiras A, Polonia J, Gestal-Otero JJ. Physicians' Attitudes and Adverse Drug Reaction Reporting: A CaseControl Study in Portugal. Drug Safety, 2005; 28 (9): 825-833.

23. Shamim S, Sharib SM, Malhi SM, Muntaha SU, Raza H, Ata S, Farooq AS, Hussain M. Adverse drug reactions (ADRS) reporting: awareness and reasons of under-reporting among health care professionals, a challenge for pharmacists. Springerplus. 2016;5(

UDK: 616.314-008.28

DOI: 10.62636/YYOZ1898

NDIKIMI I NUMRIT TË DHËMBËVE TË NGARKUAR NË SHPËRNDARJEN E FORCAVE VERTIKALE OKLUZALE TE URAT DENTARE TË NJË ANËSHME ME NJË ELEMENT ZAVENDËSUES TË VAZHDUESHËM

Vujasin S.[1], Dejanoska T[2], Dimitroska S.[3], Belazelkovska Grezhlovska A.[4]

[1]Fakulteti i Mjekësisë Stomatologjike, EURM, Shkup, RM
[2]PZU "Dental International" – Shkup
[3]Fakulteti i Mjekësisë Stomatologjike, EURM, Shkup, RM
[4]Fakulteti i Mjekësisë Stomatologjike, EURM, Shkup, RM

ABSTRAKT

Qëllimi: Qëllimi i punimit është të analizoj shpërndarjen e forcave vertikale okluzale në dhëmbët mbështetës në konstruksionet e urës dentare të njëanshme, në harqet dhëmbore të shkurtuara me një element zavendësues të vazhdueshëm, varësisht numrit të njësive okluzale.

Materiali dhe metoda: Në pesë modele matematikore në një hark dentar të shkurtuar në nofullën e poshtme, u ndërtua një urë dentare e njëanshme me 5 dhëmbë mbështetës dhe një element distal. Është aplikuar një metodë e elementeve përfundimtare(FEM). Ngarkimi okluzal është bërë me forca vertikale okluzale të simuluara prej 0.5-512N. Forcat u aplikuan në sipërfaqet okluzale të dhëmbëve. Ngarkimi është bërë si në vijim: në modelin 1 – në elementin zavendësues të vazhdueshëm, në modelin 2 – në elementin zavednësues të vazhdueshëm dhe dhëmbin shtyllë distal, në modelin 3 – në elementin zavendësues të vazhdueshëm dhe dy dhëmbët shtyllë distal, në modelin 4 - në elementin zavendësues të vazhdueshëm dhe tre dhëmbët shtyllë distal, në Modelin 5 - në elementin zavendësues të vazhdueshëm dhe të gjithë dhëmbët shtyllë. Forcat e shpërndara maten në nivelin e ligamentit periodontal (PDL).

Rezultatet: Krahasimi në përqindje i forcave të shpërndara në dhëmbët mbështetës në modelet e gjurmuara 1, 2, 3, 4 dhe 5 tregon një shpërndarje të ndryshme të forcave vertikale okluzale ndërmjet modeleve. Shpërndarje më të barabartë në përqindje të forcave vertikale okluzale është vërejtur në modelin 5, i ndjekur nga modeli 4 dhe modeli 3, ndërsa shpërndarje më pak e favorshme është vërejtur në modelin 1 dhe

THE INFLUENCE OF THE NUMBER OF LOADED TEETH ON THE DISTRIBUTION OF OCCLUSAL VERTICAL FORCES IN ONE-SIDED DENTAL BRIDGES WITH ONE DISTAL CANTILEVER

Vujasin S.[1], Dejanoska T[2], Dimitroska S.[3], Belazelkovska Grezhlovska A.[4]

[1]Faculty of Dental Medicine, EURM, Skopje, RM
[2]PZU "Dental International" - Skopje
[3]Faculty of Dental Medicine, EURM, Skopje, RM
[4]Faculty of Dental Medicine, EURM, Skopje, RM

ABSTRAKT

Aim: The paper aims to analyze the distribution of occlusal vertical forces on the abutment teeth in single-sided dental bridge constructions, in slightly shortened dental arches with one distal extension/cantilever, depending on the number of occlusal units.

Material and method: In five mathematical models with a slightly shortened dental arch in the lower jaw, a single-sided dental bridge was constructed with 5 abutment teeth and one distal cantilever. A finite element method (FEM) was applied. Occlusal loading was done with simulated occlusal vertical forces of 0.5-512N. Forces were applied on the occlusal surfaces of the teeth. The loading was done as follows: in Model 1 – on the distal cantilever, in Model 2 - on the distal cantilever and the distal abutment tooth, in Model 3 - on the distal cantilever and the two distal abutment teeth, in Model 4 - on the distal cantilever and the three distal abutment teeth, in Model 5 - on the distal cantilever and all abutment teeth. Distributed forces are measured at the level of the periodontal ligament (PDL).

Results: The percentage comparison of distributed forces on the abutment teeth in the examined models 1, 2, 3, 4 and 5 indicates a different distribution of occlusal vertical forces between the models. The most even distribution of the percentage of occlusal vertical forces was observed in model 5, followed by Model 4 and Model 3, while the most unfavorable distribution was noted in model 1 and model 2. In all 5 models, the highest percentage of force is distributed on the distal abutment tooth, with the highest percentage noted in

modelin 2. Në të gjitha 5 modelet, përqindja më e lartë e forcës është shpërndajtur në dhëmbin shtyllë distal me përqindjen më të lartë të shënuar në modelin 1. Me rritjen e numrit të dhëmbëve të ngarkuar në modelet 2, 3, 4 dhe 5, përqindja e forcës së shpërndarë zvogëlohet me përqindjen më të ulët të forcave të shpërndara të gjetura në modelin 5. Ka një ndryshim domethënës në vlerat e përqindjes së forcave të shpërndara në dhëmbin shtyllë distal në modelin 1 dhe modelin 5. Në modelin 1 varion nga 92.39% në 148.45%, dhe për modelin 5 nga 38.09% në 48.02%. Në modelin 5 dhe modelin 4, drejtimi i forcës së shpërndarë në të gjithë dhëmbët përputhet me drejtimin e forcës së aplikuar, që do të thotë se konstruksioni fiks në modelet 4 dhe 5 është më i qëndrueshëm.

Përfundim: Përqindja e forcave të shpërndara në dhëmbët shtyllë është në korrelacion me numrin e dhëmbëve të ngarkuar. Për të arritur një konstruksiontë urës dentare mirë të ekuilibruar, në harqet dhëmbore të njëanshme të shkurtuara me një element zavendësues të vazhduar , ngarkesa okluzale duhet të aplikohet në të paktën tre dhëmbë shtyllë distal.

Fjalë kyçe: *Forcat vertikale okluzale, ura dentare, harqe dhëmbore të shkurtuara, metoda e elementeve përfundimtare (FEM), ligament periodontal (PDL), element zavendësues distal, dhëmbë shtyllë.*

HYRJE

Transmetimi i duhur i forcave okluzale përmes strukturave të urës në dhëmbët shtyllë është thelbësor për suksesin e terapisë dhe shëndetin oral.
Shpërndarja e forcave okluzale në strukturat e urës me elemente zavendësuese të vazhduar është specifike, sepse elementi zavendësues I vazhduar sillet mekanikisht si lozi njëkrahësh në raport me pjesën tjetër të konstruksionit të urës.
Forcat okluzale që veprojnë në strukturat e vazhduara të urës mund të shkaktojnë: lëkundje, inklinim, shtrembërim ose deformim. Nga lartë përmendur, planifikimi dhe përpunimi i konstruksioneve të urave të vazhduara kërkon më shumë vëmendje në krahasim me ato klasike. Urat dentare me elemente zavendësuese të vazhduara duhet të jenë të balancuara statikisht dhe biodinamikisht.
Vështirësia në harmonizimin e aspekteve biologjike dhe mekanike i bën ndërtimet e urave me elemente zavendësuese të vazhduara një temë të shpeshtë në literaturën profesionale. Dizajni i strukturës të urës është shumë i rëndësishëm për shpërndarjen e forcave

model 1. As the number of loaded teeth increases in models 2, 3, 4 and 5, the percentage of distributed force decreases with the lowest percentage of distributed forces found in model 5. There is a significant difference in the distributed forces percentage values on the distal abutment tooth in model 1 and model 5. In Model 1 it ranges from 92.39% to 148.45%, and for Model 5 from 38.09% to 48.02%. In Model 5 and model 4, the direction of the distributed force in all teeth aligns with the direction of the applied force, which means that the fixed construction in models 4 and 5 is the most stable.

Conclusion: The percentage of distributed forces on the abutment teeth is in correlation with the number of teeth loaded. In order to achieve a well-balanced, single-sided dental bridge construction in slightly shortened dental arches with one distal cantilever, the occlusal load must be applied on at least three distal abutment teeth.

Key words: *Occlusal vertical forces, dental bridges, shortened dental arches, finite element method (FEM), periodontal ligament (PDL), distal cantilever, abutment teeth.*

INTRODUCTION

An adequate transmission of occlusal forces through bridge structures onto abutment teeth is essential to the success of therapy and oral health.
Distribution of occlusal forces in distally extended bridge structures is specific, because from a mechanical viewpoint, the distal cantilever behaves like a single-armed lever in relation to the rest of the construction.
Occlusal forces acting on extended bridge structures can lead to: loose teeth, tilting, twisting, or crooked teeth. As a result, the planning and manufacture of distally extended bridge constructions require more attention compared to the traditional ones. Distally extended dental bridges must be statically and biodynamically balanced.
The difficulty of reconciling the biological and mechanical aspects makes distally extended bridge constructions a frequent topic in the professional literature. The design of a distally extended bridge structure is very important for the distribution of masticatory forces on the supporting tissues.
According to Fueki et al., an extended bridge construction can be successful if the biological and mechanical elements are balanced.[1]
Edward lists the three most important factors when planning distally extended bridge structures: the

përtypëse në indet mbështetëse.
Sipas Fueki dhe bashkëautorët ndërtimi i urës së vazhduar mund të jetë i suksesshëm nëse elementet biologjike dhe mekanike janë të balancuara.[1]
Edward numëron tre faktorët më të rëndësishëm kur planifikohen strukturat e urës së vazhduar: dhëmbët shtyllë, forca funksionale e përtypjes dhe lidhja e elementit të vazhduar. Dhëmbët shtyllë duhet të kenë: 1) një sipërfaqe periodontale më të madhe se dhëmbi që zëvendësohet; 2) raporti i pjesës koronale dhe radikulare të dhëmbit shtyllë është 2:3; 3) të ketë lëvizshmëri të ulët, të jetë vital dhe me një periodont të shëndetshëm. Kontaktet okluzale duhet të reduktohen dhe elementi I i vazhduar nuk duhet të jetë në kontakt me antagonistët.[2]
Për të ruajtur integritetin e indeve mbështetëse, Sharma dhe bashkëautorët konsiderojn se planifikimi i ndërtimit të urës duhet të sigurojë qëndrueshmëri optimale të sigurt nën veprimin e forcave përtypëse[3]. Nëse nuk arrihet një ekuilibër i përshtatshëm dinamik, do të ketë një rritje të ndjeshme të stresit në strukturat mbajtëse të dhëmbëve dhe elementët strukturore, duke përfunduar në trajtim të dështuar.
Fratila dhe bashkëautorët nga ana tjetër, thonë se një ndërtim ure me elemente zavendësuese të vazduara nuk posedon një ekuilibër dinamik dhe sugjerojnë që çdo ndërtim i tillë duhet të ketë të paktën dy dhëmbë shtyllë [4].
Li Mei-hua dhe bashkëautorët analizuan shpërndarjen e forcave në një urë dentare me elemente zavendësuese të vazhduara mvarësisht numrit të dhëmbëve shtyllë. Forcat më të mëdha u shpërndanë në shtyllën distale, të cilit iu shtua elementi i vazhduar. Duke përfshirë më shumë dhëmbë shtyllë në konstruksion, forca e shpërndarë në shtyllën distale zvogëlohet. Reduktimi nuk ishte proporcional me rritjen e numrit të dhëmbëve shtyllë [5]. Edhe në hulumtimin e Hong-So dhe bashkëautorët rritja e numrit të dhëmbëve mbështetës nuk tregoi një reduktim proporcional të stresit periodontal[6].
Sipas Laurell, në një konstruksion të urës me elemente të vazhduara, forca më të mëdha shpërndahen në dhëmbin shtyllë , tek i cili është bashkangjitur elementi zavendësues I vazhduar, dhe forcat më të vogla shpërndahen në dhëmbin shtyllë mezial[7].
Në hulumtimin e shpërndarjes së forcave vertikale okluzale në strukturat e urës distalisht të vazduar me tre njësi okluzale, Awadalla dhe bashkëautorët vërtetuan se një forcë më e madhe shpërndahet në shtyllën distale, dhe në shtyllën meziale forca është më e ulët. Në shtyllën distale forca ndikon në intrusion të dhëmbit, kurse në shtyllën meziale veprojnë në drejtim të kundërt[8].

abutment teeth, the functional force of mastication, and the junction of the connection with the extension unit. Abutment teeth should have: 1) a periodontal surface larger than the tooth being replaced; 2) the ratio of the coronal and radicular part of the abutment tooth is 2:3; 3) to have low mobility, to be vital and with a healthy periodontium. Occlusal contacts should be reduced, and the extended unit should not be in contact with the antagonists.[2]
To preserve the integrity of the supporting tissues, Sharma et al. consider that the planning of the bridge construction must provide optimal reliable stability under the action of masticatory forces.[3] If a satisfactory dynamic balance is not achieved, there will be a significant increase in stress on tooth bearing structures and structural elements, leading to treatment failure.
Fratila et al. on the other hand, argue that a distally extended bridge construction cannot be in dynamic balance and suggest that every such construction should have at least two abutments [4].
Li Mei-hua et al. examined the distribution of forces in a dental bridge with a distally extended unit depending on the number of abutment teeth. The greatest forces were distributed on the distal abutment tooth, to which the cantilever is added. By including more abutment teeth in the construction, the distributed force on the distal abutment tooth is reduced. The reduction was not proportional to the increase in the number of abutment teeth.[5] The research of Hong-So et al. likewise found that increasing the number of abutment teeth did not show a proportional reduction in periodontal stress.[6]
According to Laurell, in a distal cantilever construction, larger forces are distributed on the distal abutment tooth to which the distally extended unit is attached, and smaller forces are distributed on the mesial abutment tooth.[7]
In examining the distribution of occlusal vertical forces in distal cantilever bridge structures with three occlusal units, Awadalla et al. proved that a greater force is distributed on the distal abutment tooth, while the force is lower on the mesial abutment tooth. On the distal abutment, the force intrudes the tooth, while on the mesial it extracts the tooth, that is, they act in different directions.[8]
Guo, Tang, and Pan performed an occlusal force distribution analysis of a distally extended bridge structure with three occlusal units 45, 46 and a distally extended unit 47, with a loading force of 250N. When the distally extended unit was not loaded, the greatest force was distributed on the distal abutment which was in the same direction as the direction of action of the applied force.[9]

Guo, Tang dhe Pan kryen një analizë të shpërndarjes së forcës okluzale të një strukture të urës të vazhduar me tre njësi okluzale 45, 46 dhe një element zavendësues të vazhduar 47, me një forcë ngarkimi prej 250 N. Kur elementi i shtrirë distalisht nuk ishte i ngarkuar, forca më e madhe shpërndahej në shtyllën distale e cila ishte në të njëjtin drejtim me drejtimin e veprimit të forcës së aplikuar[9].
Valeria dhe bashkëautorët gjatë analizës së shpërndarjes së forcave okluzale në një konstruksion ure me dy dhëmbë shtyllë 34, 35 dhe një element zavendësues të vazhduar 36, ajo vërejti se stresi ishte më i madh në shtyllën meziale 34, dhe beson se është rezultat i efektit të lozit njëkrahësh në elementin e vazhduar[10].
E gjithë kjo referon faktin se duhet të kryhen kërkime mbi shpërndarjen e forcave okluzale te urat me elemente zavendësuese të vazhduara , të cilat do të ofrojnë informacione aplikative të dobishme për planifikimin e strukturave të urave të vazhduara.

QËLLIMI

Qëllimi i këtij punimi është analiza e shpërndarjes së forcave vertikale okluzale në dhëmbët shtyllë në konstruksionet e urës njëanëshe, në harqet dhëmbore të shkurtuara me një element zavendësues të vazhduar, mvarësish numrit të njësive okluzale.

MATERIALI DHE METODA

Ekzaminimi është bërë në pesë modele matematikore me dhëmbë të shkurtuar në nofullën e poshtme, në të cilat janë modeluar strukturat e një ure të njëanshme me 5 dhëmbë shtyllë dhe një element zavendësues të vazhduar.
Është aplikuar një metodë e elementeve përfundimtare (FEM). Analiza numerike dhe rrjeti i elementeve të fundit është bërë me softuerin kompjuterik SOFISTIK të prodhuar në Nuremberg, Gjermani.
Për modelimin e dhëmbëve, ligamentit periodontal, materialeve ndërtimore për konstruksion protetikor dhe intensitetit të forcave janë përdorur të dhëna të marra nga literatura.

Valeria et al. during the analysis of the distribution of occlusal forces in a bridge construction with two abutment teeth 34, 35 and a distal cantilever 36, noted the greatest stress on 34, which was believes to be the result of the lever effect of the distally extended unit. [10]
The above finding point to the fact that research should be done on the distribution of occlusal forces in distally extended dental bridges, which will provide useful application information for the planning of distally extended bridge constructions.

OBJECTIVE

The aim of the research is to analyze the distribution of occlusal vertical forces on the supporting teeth in one-sided bridge constructions, in slightly shortened dental rows with one distal cantilever, depending on the number of occlusal units.

MATERIAL AND METHOD

The examination was done on five mathematical models with a slightly shortened dentition in the lower jaw, wherein one-sided bridge structures with 5 abutment teeth and one distally extended unit were modeled.
A finite element method (FEM) was applied. Numerical analysis and finite element mesh was done with SOFISTIK computer software manufactured in Nuremberg, Germany.
Data taken from the relevant literature were used for the modeling of the teeth, the periodontal ligament, the building materials for prosthetic construction and the intensity of the forces.

Tabela 1. *Karakteristikat fizike të indeve biologjike dhe materialet të përdorura gjatë analizës së elementeve përfundimtare*

Vlerat për modelim	Moduli i elasticitetit të Young-ut E (MPa)	Koeficienti Poisson ν
Dhëmbi[11]	10 000	0,3
Ligamenti periodontal[11]	100	0,45
Co-Cr legura (Remanium 2000+)[12]	200 000	0,3
Qeramika në kurorë[23]	96 000	0,29
Zn-cementi polikarboksilatë[33]	5 110	0,35

Table 1. *Physical characteristics of biological tissues and materials used in the analysis with finite elements.*

Modelling values	Young's modulus of elasticity E (MPa)	Poisson's ratio ν
Tooth[11]	10 000	0,3
Periodontal ligament[11]	100	0,45
Co-Cr alloy (Remanium 2000+)[12]	200 000	0,3
Crown ceramics[23]	96 000	0,29
Zn polycarboxylate cement[33]	5 110	0,35

Dhëmbët, së bashku me punimin protetikor fiks, janë anizotropikë, përkatësisht përbërësit e tyre kanë modul të ndryshëm të elasticitetit, veçanërisht elementi periodontal,[14,15,16] Prandaj në hulumtim është aplikuar analiza jolineare.
Indi kockor modelohet si i ngurtë, pasi monitorohen vetëm forcat e shpërndara në ligamentin periodontal.
Forcat vertikale okluzale nga 0.5 në 512N janë simuluar.
Ngarkimi okluzal është bërë me forca vertikale okluzale të simuluara nga 0.5 në 512N. Vendi i veprimit janë sipërfaqet okluzale të dhëmbëve. Ngarkimi bëhet: në modelin 1 – në elementin e vazhduar distalisht (fig. 1.a); në modelin 2 – në elementin e vazhduar distalisht dhe në dhëmbin shtyllë (fig.1.b), në modelin 3 – në elementin e vazhduar distalisht dhe dy dhëmbët shtyllë distal(fig.1.c), në modelin 4 – në një element të vazhduar distalisht dhe tre dhëmbët shtyllë distal (fig.1.d), Në modelin 5 - elementi I vazhduar distalisht dhe të gjithë dhëmbët shtyllë (fig.1.e).
Forcat e shpërndara maten në nivelin e ligamentit periodontal (PDL).

The teeth, together with the fixed prosthetics, are anisotropic, that is, their components have different modulus of elasticity, especially the periodontal element. [14,15,16] Therefore, nonlinear analysis was applied in the research.
The bone tissue is modeled as rigid, since only the forces distributed in the periodontal ligament are monitored.
Occlusal vertical forces from 0.5 to 512N are simulated.
Occlusal loading is done with simulated occlusal vertical forces from 0.5 to 512N. The site of action is the occlusal surfaces of the teeth. The loading is done: With model 1 – on the distally extended unit (fig. 1.a); In model 2 – on the distally extended unit and the distal abutment tooth (fig.1.b), In model 3 – on the distally extended unit and the two distal abutment teeth (fig.1.c), In model 4 – on the distally extended unit and the three distal abutment teeth (fig.1.d), In model 5 - the distally extended unit and all abutment teeth (fig.1.e).
Distributed forces are measured at the level of the periodontal ligament (PDL).

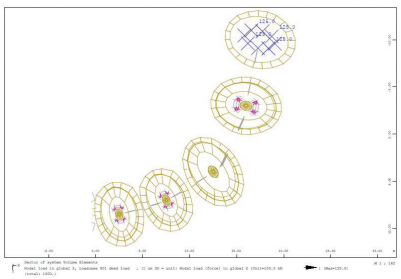

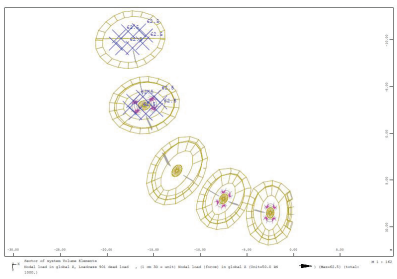



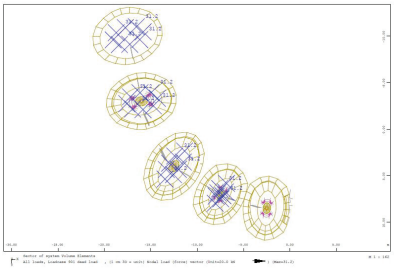

Fotografi nr.1. *Plani i ngarkesës në modele:*
a) modeli 1, b) modeli 2, c) modeli 3, d) modeli 4, e) modeli 5



Fig. 1. *Load plan for models:*
a) for model 1, b) for model 2, c) for model 3, d.) for model 4, e) for model 5

REZULTATET

Tabela 2. *Shpërndarja e forcave okluzale vertikale në dhëmbët shtyllë në modelin 1 gjatë ngarkesës të elementit të vazdhuar e shprehur në përqindje*

RESULTS

Table 2. *Percentage distribution of occlusal vertical forces on the supporting teeth in model 1 under load the distally extended unit*

F/F / заби/ teeth	0.5 N	1 N	2 N	4 N	8 N	16 N	32 N	64 N	128 N	256 N	512 N
31	-20,34	-19,15	-18,28	-18,76	-17,01	-14,50	-14,09	-14,95	-14,67	-10,41	-8,49
32	-5,67	-5,01	-5,13	-7,15	-9,79	-10,05	-10,88	-11,42	-13,63	-13,67	-15,86
33	31,84	31,77	29,93	23,53	9,80	1,73	-6,17	-6,80	-9,92	-13,92	-24,12
34	94,17	92,39	93,48	102,38	117,00	122,82	131,13	133,17	138,21	138,00	148,46
35											
Вкупно/ Total	100,00	100,00	100,00	100,00	100,00	100,00	100,00	100,00	100,00	100,00	100,00

Përqindja e forcës së shpërndarë në dhëmbët shtyllë në modelin 1 gjatë ngarkimit të pjesës së vazhduar distalisht është më e lartë në dhëmbin shtyllë distal, e cila rritet me rritjen e forcës së aplikuar. Përqindja e forcave të shpërndara ka një shpërndarje përafërsisht të barabartë me forcat më të vogla të aplikuara deri në 4N, dhe më pas ndryshon përqindja e forcave të shpërndara. Përqindja rritet dukshëm në shtyllën distale , dhe më pak në incizivin lateral, ndërsa zvogëlohet në incizivin qendror.
Forcat e shpërndara në shtyllën distale kanë të njëjtin drejtim veprimi si forca e aplikuar. Në incizivët qendrorë forca e shpërndarë ka drejtim të kundërt të veprimit nga forca e aplikuar, kurse në incizivët lateral dhe kaninët për forcat më të vogla forcat e shpërndara kanë të njëjtin drejtim veprimi, derisa për forcat më të mëdha ato kanë të kundërtin drejtim të veprimit.

The percentage of the distributed force on the abutment teeth in model 1 when loading the distally extended unit is the highest on the distal abutment, which increases with the increase in the strength of the applied force. The percentage of distributed forces has an approximately even distribution for smaller applied forces up to 4N, and then the percentage of distributed forces changes. The percentage visibly increases on the distal abutment, and somewhat less on the second incisor, while it decreases on the central incisor.
The distributed forces on the distal abutment the same direction of action as the applied force. On the central incisors, the distributed force has the opposite direction of action from the applied force, and on the lateral incisors and canines, for smaller forces, the distributed forces have the same direction of action, and for larger forces, they have the opposite direction of action.

Tabela 3. *Shpërndarja e forcave okluzale vertikale në dhëmbët shtyllë në modelin 2 gjatë ngarkesës të elementit të vazhduar dhe dhëmbit shtyllë distal e shprehur në përqindje*

Table 3. *Percentage of distribution of occlusal vertical forces on abutment teeth in Model 2 under load the distal cantilever and distal abutment tooth*

F/F / забі/ teeth	0.5 N	1 N	2 N	4 N	8 N	16 N	32 N	64 N	128 N	256 N	512 N
41	-11,49	-11,32	-7,71	-9,95	-8,11	-5,65	-5,32	-4,85	-5,74	-3,95	-3,70
42	1,17	1,06	2,96	0,60	-0,79	-1,50	-2,77	-3,03	-3,08	-2,58	-3,73
43	30,89	30,56	29,86	25,81	17,95	10,29	3,61	0,80	-0,55	-0,48	-3,56
44	79,43	79,70	74,89	83,54	90,95	96,85	104,49	107,08	109,37	107,01	110,98
45											
Вкупно/ Total	100,00	100,00	100,00	100,00	100,00	100,00	100,00	100,00	100,00	100,00	100,00

Për të gjitha forcat e aplikuara, përqindja e forcës së shpërndarë është më e lartë në shtyllën distale të dhëmbit. Me rritjen e forcës së aplikuar, përqindja e forcës së shpërndarë rritet në shtyllën distale dhe në incizivin lateral dhe zvogëlohet në inciziv qendror dhe kaninin. Përqindja e forcës së shpërndarë është përafërsisht e barabartë për forcat e aplikuara deri në 2N, por më pas diferencat rriten

For all applied forces, the percentage of distributed force is highest on the distal abutment tooth. With the increase of the applied force, the percentage of the distributed force increases on the distal abutment and on the lateral incisor, and decreases on the canine and central incisor. The percentage of distributed force is approximately equal for applied forces up to 2N, but then the differences increase.

Tabela 4. *Shpërndarja e forcave okluzale vertikale në dhëmbët shtyllë në modelin 3 gjatë ngarkesës të elementit të vazdhuar dhe dy dhëmbë shtyllë distal e shprehur në përqindje*

Table 4. *Percentage of distribution of occlusal vertical forces on abutment teeth in Model 3 under load the distal cantilever and the two distal abutment teeth*

F/F / забі/ teeth	0.5 N	1 N	2 N	4 N	8 N	16 N	32 N	64 N	128 N	256 N	512 N
31	-3,65	-3,39	-3,33	-2,94	-0,51	0,67	1,47	2,07	1,34	0,80	0,27
32	8,64	8,70	8,73	8,61	7,77	6,15	4,34	3,48	2,44	1,74	1,37
33	37,10	36,93	36,93	35,33	29,69	23,00	16,59	14,08	13,80	14,13	14,12
34	57,91	57,76	57,67	59,00	63,06	70,18	77,59	80,37	82,42	83,33	84,25
35											
Вкупно/ Total	100,00	100,00	100,00	100,00	100,00	100,00	100,00	100,00	100,00	100,00	100,00

Përqindja e forcës së shpërndarë është më e lartë në shtyllën distale, e cila rritet me rritjen e forcës së aplikuar dhe në pjesën tjetër të dhëmbëve zvogëlohet në drejtimin distal. Për forcat e aplikuara deri në 16N, diferencat janë minimale, dhe për forcat më të mëdha, ndryshimi në përqindjen e forcave të shpërndara rritet në drejtimin distal. Përqindja më e vogël e forcës shpërndahet në incizivin qendror.

The percentage of the distributed force is the highest on the distal abutment, which increases with the increase of the applied force, while on the rest of the teeth it decreases in the distal direction. For applied forces up to 16N, the differences are minimal, and for larger forces, the difference in the percentage of distributed forces increases in the distal direction. The smallest percentage of force is distributed on the central incisor.

Tabela 5. *Shpërndarja e forcave okluzale vertikale në dhëmbët shtyllë në modelin 4 gjatë ngarkesës të elementit të vazdhuar dhe tre dhëmbët shtyllë distal e shprehur në përqindje*

Table 5. *Percentage of distribution of occlusal vertical forces on abutment teeth in Model 4 under load the distal cantilever load and the three distal abutment teeth load*

F/F / забиl/ teeth	0.5 N	1 N	2 N	4 N	8 N	16 N	32 N	64 N	128 N	256 N	512 N
41	6,12	6,16	6,20	6,19	7,25	7,50	7,50	6,66	6,53	6,47	5,77
42	12,93	12,94	12,93	12,90	11,94	10,48	9,81	8,47	9,51	9,10	10,00
43	31,72	31,70	31,67	31,51	27,54	24,77	19,97	22,45	20,75	21,57	20,72
44	49,23	49,20	49,19	49,40	53,26	57,25	62,72	62,42	63,21	62,86	63,51
45											
Вкупно/ Total	100,00	100,00	100,00	100,00	100,00	100,00	100,00	100,00	100,00	100,00	100,00

Përqindja e forcës së shpërndarë është më e lartë në shtyllën distale 44 e cila rritet me rritjen e forcës së aplikuar. Përqindja e forcës së aplikuar zvogëlohet në mënyrë mediale. Në të gjithë dhëmbët tjerë shtyllë, përqindja e forcës së aplikuar zvogëlohet me rritjen e forcës së aplikuar.
Përqindja e forcës së aplikuar është uniforme për forcat e vogla të ngarkesës deri në 8N, dhe më pas diferencat rriten.

The percentage of the distributed force is the highest on the distal abutment 44 which increases with the increase of the applied force. The percentage of applied force decreases medially. On all other abutment teeth, the percentage of the applied force decreases with the increase of the applied force.
The percentage of applied force is uniform for small load forces up to 8N, and then the differences increase.

Tabela 6. *Shpërndarja e forcave okluzale vertikale në dhëmbët shtyllë në modelin 5 gjatë ngarkesës të elementit të vazdhuar dhe të gjithë dhëmbëve shtyllë të konstruksionit e shprehur në përqindje*

Table 5. *Percentage of distribution of occlusal vertical forces on abutment teeth in Model 5 under load of all construction units*

F/F / забиl/ teeth	0.5 N	1 N	2 N	4 N	8 N	16 N	32 N	64 N	128 N	256 N	512 N
41	15,73	15,72	15,77	15,76	15,95	15,88	16,35	17,23	17,61	18,44	18,74
42	17,15	17,14	17,14	17,16	16,62	16,13	14,73	14,59	14,79	14,23	14,69
43	29,02	29,01	28,97	29,00	27,09	26,58	23,03	22,80	20,62	19,87	18,55
44	38,10	38,13	38,12	38,09	40,33	41,41	45,88	45,38	46,97	47,46	48,02
45											
Вкупно/ Total	100,00	100,00	100,00	100,00	100,00	100,00	100,00	100,00	100,00	100,00	100,00

Përqindja e forcës së shpërndarë në dhëmbët shtyllë në modelin 5 gjatë ngarkimit të gjithë elementeve të strukturës është më e lartë në shtyllën distale 44, i cili rritet me rritjen e forcës së aplikuar. Në të gjithë dhëmbët tjerë shtyllë të konstruksionit, përqindja e forcës së shpërndarë zvogëlohet me rritjen e forcës së

The percentage of the distributed force on the abutment teeth in model 5 during loading of all units of the construction is the highest on the distal abutment 44, which grows with the increase in the strength of the applied force. On the rest of the teeth supporting the structure, the percentage of the distributed force

aplikuar, me përjashtim të incizivit qendror, ku rritet minimalisht rreth 3%. Përqindja e forcës së shpërndarë për të gjitha forcat e aplikuara ka një shpërndarje afërsisht uniforme në të gjithë dhëmbët shtyllë me diferencë deri në 10% mes dhëmbëve agonist. Në të gjithë pjesët e konstruksionit, forcat e shpërndara kanë të njëjtin drejtim veprimi me drejtimin e forcës së aplikuar, për këtë arsye konstruksioni është i qëndrueshëm.

DISKUTIMI

Krahasimi i vlerave të përqindjes së forcave të shpërndara në dhëmbët shtyllë në modelet e analizuara 1, 2, 3, 4 dhe 5 tregon një shpërndarje të ndryshme të forcave vertikale okluzale midis modeleve.
Shpërndarja më e barabartë e përqindjes së forcave vertikale okluzale gjendet në modelin 5, i ndjekur nga modeli 4 dhe modeli 3, dhe shpërndarja më pak e favorshme gjendet në modelin 1 dhe modelin 2.
Në të 3 modelet, përqindja më e lartë e forces është shpërnda në shtyllën distale, që është më e lartë në modelin 1. Me rritjen e numrit të bartësve të dhëmbëve të ngarkuar në modelet 2, 3, 4 dhe 5, vlera e përqindjes së forces zvogëlohet dhe përqindja më e ulët e ka një forcë të shpërndarë në modelin 5. Ndryshimi në vlerën e përqindjes së forcës së shpërndarë në dhëmbin shtyllë në modelin 1 dhe në modelin 5 është i madh. Në modelin 1 varion nga 92,39% në 148,45%, dhe në modelin 5 nga 38,09% në 48,02%.
Në modelin 5 dhe modelin 4, drejtimi i veprimit të forcës së shpërndarë në të gjithë dhëmbët është i barabartë me drejtimin e veprimit të forcës së aplikuar, që do të thotë se konstruksioni fiks në modelet 4 dhe 5 është më i qëndrueshëm. Konstruksioni fiks është më pak i qëndrueshëm në modelin 1 dhe modelin 2, sepse ka një veprim të ndryshëm të forcave të shpërndara. Në dhëmbët shtyllë distal drejtimi i veprimit të forcave të shpërndara ka të njëjtin drejtim me forcën e aplikuar, kurse në dhëmbët shtyllë mezial ka drejtimin e kundërt të forcës së aplikuar.
Rezultatet e marra nga hulumtimi i shpërndarjes së forcave vertikale okluzale të dhëmbëve shtyllë në strukturat e njëanshme të urës, në harqet dhëmbore të shkurtuara me një element zavendësues të vazhduar ,mvarësisht numrit të dhëmbëve të ngarkuar, janë të përafërta me rezultatet e publikuara nga Li. Mei-hua dhe bashkëautorët [5], Hong-So dhe bashkëautorët[6] , Laurell[7] , Awadalla dhe bashkëautorët [5], Guo, Tang dhe Pan [5] dhe Valeria dhe bashkëautorët [5], Sterzenbach dhe bashkëautorët [17] dhe Prasad Aravind [18].
Sipas Singh, dizajni i okluzionit në konstruksionet

decreases with the increase in the strength of the applied force, except for the central incisor, where it increases minimally by about 3%. The percentage of distributed force for all applied forces has an approximately uniform distribution on all abutment teeth with differences of up to 10% between adjacent teeth. In all units of the construction, the distributed forces have the same direction of action as the direction of the applied force, which is why the construction is stable.

DISCUSSION

Comparing the values of the percentage of the distributed forces on the abutment teeth in the examined models 1, 2, 3, 4 and 5 shows a different distribution of the occlusal vertical forces between the models.
The most even distribution of the percentage of occlusal vertical forces is found in model 5, followed by model 4 and model 3, and the most unfavorable distribution is found in model 1 and model 2.
In all 3 models, the highest percentage of force was distributed on the distal abutment, which is the highest in model 1. As the number of loaded abutment teeth increases in models 2, 3, 4 and 5, the value of the percentage of distributed force decreases and the lowest percentage of the distributed force is noted in model 5. The difference in the value of the percentage of the distributed force on the distal abutment tooth in model 1 and in model 5 is large. In model 1 it ranges from 92.39% to 148.45%, and in model 5 from 38.09% to 48.02%.
In model 5 and model 4, the direction of action of the distributed force in all teeth is equal to the direction of action of the applied force, which means that the fixed construction in models 4 and 5 is the most stable. The fixed construction is the least stable in model 1 and model 2, because there is a different action of the distributed forces. On the distal abutments, the direction of action of the distributed forces has the same direction as the applied force, and on the mesial abutments has the opposite direction of the applied force.
The obtained results of the investigation of the distribution of the occlusal vertical forces of the supporting teeth in unilateral bridge structures, in slightly shortened dental rows with one distally extended unit, depending on the number of loaded teeth, are close to the results published by Li Mei-hua et al. [5], Hong-So et al. [6], Laurell [7], Awadalla et al. [5], Guo, Tang and Pan [5] and Valeria et all.[5], Sterzenbach et al.[17] and Prasad Aravind. [18]
According to Singh, occlusion design in fixed

fikse me një element zavendësues të vazhdur luan një rol kyç në suksesin e terapis.[19]
Rezultatet tregojnë se gjatë dizajnimit të konstruksioneve të urës së njëanshme, në harqet dhëmbore të shkurtuara me një elemet distal, është e nevojshme të aplikohet ngarkesa okluzale në të paktën tre dhëmbë shtyllë distal, gjë që do të rezultojë në një ndërtim të qëndrueshëm të urës, dhe vlera e përqindjes së forcës së shpërndarë në dhëmbët shtyllë do të ulet prej 10% deri në 20% në krahasim me modelin 3, kur ngarkohen vetëm dy dhëmbë shtyllë distalë dhe elementi zavendësues I vazhduar . Gjithashtu, përqindja e forcës së shpërndarë në dhëmbët shtyllë do të shpërndahet në mënyrë të barabartë.

PËRFUNDIMI

Bazuar në rezultatet e fituara, mund të konkludojmë se përqindja e forcave të shpërndara në dhëmbët shtyllë është në korrelacion me numrin e dhëmbëve shtyllë të ngarkuar. Konstruksionet e urave të njëanshme të balancuara mirë, në harqe dhëmbore të shkurtuar me një element zavendësues të vazhduar, mund të bëhen vetëm nëse ngarkesa okluzale është të paktën në tre dhëmbë shtyllë distal.

REFERENCAT

1. Kenji Fueki, Eiko Yoshida, Yoshimasa I garashi A systematic review of prosthetic restoration in patients with shortened dental arches. Japanese Dental Science Review. 2011;47(2): 167–174
2. Edward E. Hill, DDS.,Decision-Making for Treatment Planning a Cantilevered Fixed Partial Denture. November/December 2009 Issue - Expires December 31st, 2012
3. Ashu Sharma, G. R. Rahul, Soorya T. Poduval, and Karunakar Shetty. Assessment of Various Factors for Feasibility of Fixed Cantilever Bridge: A Review Study.ISRN Dent. Mar 1. 2012;
4. Fratila C., Vasiloaica S., Silivasan S., Sebesan V.,Boitor V. , Stef L.Analysis of stress within the bridge and dental periodontal aggregate with one and two teeth support using photoelasticity . Digest Journal of Nanomaterials and Biostructures. 2012; 3(7): 1149 – 1155
5. LI Mei-hua, WANG Wei, DONG Li-hua, et al.A 3-DFE Stress analysis of a cantilevered fixed particledenture. JOURNALOF

constructs with a distally extended unit has a critical role in the success of therapy. [19]
The results indicate that when designing one-sided bridge constructions, in slightly shortened dental rows with one distal extension, it is necessary to apply the occlusal load to at least three distal abutment teeth, which will result in a stable bridge construction, and the value of the percentage of distributed force of the distal abutment will decrease by about 10% to 20% relative to model 3, when only the two distal abutments and the distal cantilever are loaded. In addition, the percentage of distributed force on the abutment teeth will be more evenly distributed.

CONCLUSION

Based on the obtained results, we can conclude that the percentage of distributed forces on the abutment teeth is correlated with the number of abutments loaded. Well-balanced single-sided bridge constructions, in slightly shortened dental rows (arches) with one distal cantilever, can be made only if the occlusal load is at least on three distal abutment teeth.

REFERENCES

1. Kenji Fueki, Eiko Yoshida, Yoshimasa I garashi A systematic review of prosthetic restoration in patients with shortened dental arches. Japanese Dental Science Review. 2011;47(2): 167–174
2. Edward E. Hill, DDS.,Decision-Making for Treatment Planning a Cantilevered Fixed Partial Denture. November/December 2009 Issue - Expires December 31st, 2012
3. Ashu Sharma, G. R. Rahul, Soorya T. Poduval, and Karunakar Shetty. Assessment of Various Factors for Feasibility of Fixed Cantilever Bridge: A Review Study.ISRN Dent. Mar 1. 2012;
4. Fratila C., Vasiloaica S., Silivasan S., Sebesan V.,Boitor V. , Stef L.Analysis of stress within the bridge and dental periodontal aggregate with one and two teeth support using photoelasticity . Digest Journal of Nanomaterials and Biostructures. 2012; 3(7): 1149 – 1155
5. LI Mei-hua, WANG Wei, DONG Li-hua, et al.A 3-DFE Stress analysis of a cantilevered fixed particledenture. JOURNALOF COMPREHENSIVESTOMATOLOGY□2000-03
6. Hong-SoYang DDS, PhDaLisa A.LangDDS,

COMPREHENSIVESTOMATOLOGY 2000-03

6. Hong-SoYang DDS, PhDaLisa A.LangDDS, MSbDavid A.FeltonDDS, MS. Finite element stress analysis on the effect of splinting in fixed partial dentures. The Journal of Prosthetic DentistryVolume 81, Issue 6, June 1999, Pages 721-728
7. Laurell L. Occlusal forces and chewing ability in dentitions with cross-arch bridges. Swed Dent J Suppl.1985;26:160p.
8. Awadalla HA1, Azarbal M, Ismail YH, el-Ibiari. Three-dimensional finite element stress analysis of a cantilever fixed partial denture. J Prosthet Dent. 1992 Aug;68(2):243-8.
9. Guo Y1, Tang L, Pan YH.Three-dimensional finite element analysis of the stress in abutment periodontal ligament of cantilever fixed bridge under dynamic loads. Zhonghua Kou Qiang Yi Xue Za Zhi. 2009 Sep;44(9):553-7
10. Valeria Pendefunda., Arina Ciocan+Pendefunda, Nicoleta ioanid, Alina Apostu.Finite element analyses of periodontal stresses in fixed prosthodontics. .Romanian Journal of Oral Rehabilitation.Vol. 5, No. 4, October - December 2013
11. Bartakova S., Suchanek J., Miculka J., Vanek J.. Computer simulation of bont tissue response to a partial removable denture fitted to a lower jow. Scripta Medica (Brno) 2003; 76(1): 21-28.
12. Infogram remanium 2000+; Dentaurum 04/04: www.dentaurum.com
13. Li L.et al. Tree-dimensional finite element analysis of weakened roots restored with different cements in combination with titaniumalloy posts. Chin Med J 2006; 119(4):305-311.
14. Magne P. Efficient 3D finite element analysis of dental restorative procedures using micro-CT data. DentMater.2007;23(5):539-48.
15. Lin CL, Yen-Hsiang C, Perng-Ru L. Multi-factorial analysis of a cusp-replacing adhesive premolar restoration: A finite element study. J Dent. 2008;36:194-203.
16. DOROW C., KRSTIN N., SANDER F.G., Experiments to determine the material properties of the periodontal ligament, J-Orofac-Orthop., 2002 March,63(2),94–104
17. Sterzenbach G, Rosentritt M, Meyer-Lueckel

MSbDavid A.FeltonDDS, MS. Finite element stress analysis on the effect of splinting in fixed partial dentures. The Journal of Prosthetic DentistryVolume 81, Issue 6, June 1999, Pages 721-728

7. Laurell L. Occlusal forces and chewing ability in dentitions with cross-arch bridges. Swed Dent J Suppl.1985;26:160p.
8. Awadalla HA1, Azarbal M, Ismail YH, el-Ibiari. Three-dimensional finite element stress analysis of a cantilever fixed partial denture. J Prosthet Dent. 1992 Aug;68(2):243-8.
9. Guo Y1, Tang L, Pan YH.Three-dimensional finite element analysis of the stress in abutment periodontal ligament of cantilever fixed bridge under dynamic loads. Zhonghua Kou Qiang Yi Xue Za Zhi. 2009 Sep;44(9):553-7
10. Valeria Pendefunda., Arina Ciocan+Pendefunda, Nicoleta ioanid, Alina Apostu.Finite element analyses of periodontal stresses in fixed prosthodontics. .Romanian Journal of Oral Rehabilitation.Vol. 5, No. 4, October - December 2013
11. Bartakova S., Suchanek J., Miculka J., Vanek J.. Computer simulation of bont tissue response to a partial removable denture fitted to a lower jow. Scripta Medica (Brno) 2003; 76(1): 21-28.
12. Infogram remanium 2000+; Dentaurum 04/04: www.dentaurum.com
13. Li L.et al. Tree-dimensional finite element analysis of weakened roots restored with different cements in combination with titaniumalloy posts. Chin Med J 2006; 119(4):305-311.
14. Magne P. Efficient 3D finite element analysis of dental restorative procedures using micro-CT data. DentMater.2007;23(5):539-48.
15. Lin CL, Yen-Hsiang C, Perng-Ru L. Multi-factorial analysis of a cusp-replacing adhesive premolar restoration: A finite element study. J Dent. 2008;36:194-203.
16. DOROW C., KRSTIN N., SANDER F.G., Experiments to determine the material properties of the periodontal ligament, J-Orofac-Orthop., 2002 March,63(2),94–104
17. Sterzenbach G, Rosentritt M, Meyer-Lueckel H, Bitter K, Naumann M. Failure loads of all-ceramic cantilever fixed dental prostheses on post-restored abutment teeth: influence of the post

H, Bitter K, Naumann M. Failure loads of all-ceramic cantilever fixed dental prostheses on post-restored abutment teeth: influence of the post presence and post position. Eur J Oral Sci. 2018 Dec;126(6):526-532.

18. Prasad Aravind, Abdul Razak P, Nimisha Ramesh, Deepthi Venugopalan and Athira M. CONSIDERATIONS IN CANTILEVER FIXED DENTAL PROSTHESIS. JPID – The journal of Prosthetic and Implant Dentistry / Volume 4 Issue 2 / January–April 2021

19. Singh B. Cantilever Fixed Partial Denture: Concept Revisited. J Indian Prosthodont Soc. 2020 Dec;20(Suppl 1):S38.

presence and post position. Eur J Oral Sci. 2018 Dec;126(6):526-532.

18. Prasad Aravind, Abdul Razak P, Nimisha Ramesh, Deepthi Venugopalan and Athira M. CONSIDERATIONS IN CANTILEVER FIXED DENTAL PROSTHESIS. JPID – The journal of Prosthetic and Implant Dentistry / Volume 4 Issue 2 / January–April 2021

19. Singh B. Cantilever Fixed Partial Denture: Concept Revisited. J Indian Prosthodont Soc. 2020 Dec;20(Suppl 1):S38.

UDK: 616.314.17-008.1:616.314.5

UDK: 616.314.17-008.1:616.314.5

MENAXHIMI JO-KIRURGJIKAL I PERIODONTITIT APIKAL KRONIK ME LEZION TË MADH NË MOLARIN E PARË MANDIBULAR: PREZANTIM RASTI

Almedin Berisha[1], Shkëlqim Azizi[2], Edona Buleshkaj[1], Ulpiana Ahmeti[1], Arben Emini[1]

ABSTRAKT

Ky prezantim rasti synon të paraqes një rast të trajtimit jokirurgjikal të suksesshëm të molarit të parë të poshtëm me lezion të madh periapikal të ngjashëm me kistë. Trajtimet e kanaleve të rrënjëve të molarëve të poshtëm mund të paraqesin vështirësi për çdo klinicist. Të kuptuarit e morfologjisë së kanalit të rrënjës dhe vlerësimi i duhur i radiografive para trajtimit endodontik, janë vendimtare për arritjen e trajtimit të suksesshëm endodontik. Trajtimi i suksesshëm i kanalit të rrënjës varet nga përgatitja e saktë e hapjes së kavitetit, formësimi dhe pastrimi i përshtatshëm, pasuar me obturimin tredimensional. Pacienti u pranua në klinikën tonë si rast referimi, me dëshirën për të shpëtuar dhëmbin. Përpara referimit, pacientit i është rekomanduar nxjerrja e dhëmbit. Gjatë ekzaminimit klinik është vërejtur një mbushje e vjetër kompoziti, por pa dhimbje në perksion. Ekzaminimet radiologjike konfirmuan një lezion të madh periapikal me përmasa 13 mm me 9 mm që i ngjan një kiste radikulare. Dhëmbi 46 ishte me pulpë të trajtuar më parë dhe u diagnostikua si periodontit apikal kronik me lezion të madh dhe me dyshimin në kistë radikulare. Qasja jokirurgjikale u konsiderua si zgjidhja e parë e trajtimit për lezione të mëdha periapikale të ngjajshme me kistën. Kjo mundëson ruajtjen funksionale të dhëmbit, duke shmangur kështu procedurat kirurgjikale për të shpëtuar një dhëmb potencialisht të kompromituar. Trajtimi i kanaleve të rrënjëve u krye në një vizitë. Përcjellja pas 20 muajsh tregon përparim në shërimin e kockës. Ky prezantim rasti tregon se qasja jokirurgjikale mund të çojë në shërimin e plotë të lezioneve të mëdha pa trajtime invazive.

Fjalët kyçe: *trajtim endodontik jokirurgjikal, kistë radikulare, lezion i madh periapikal.*

NON-SURGICAL MANAGEMENT OF CHRONIC APICAL PERIODONTITIS WITH LARGE LESION IN MANDIBULAR FIRST MOLAR: CASE REPORT

Almedin Berisha[1], Shkëlqim Azizi[2], Edona Buleshkaj[1], Ulpiana Ahmeti[1], Arben Emini[1]

ABSTRACT

This case report aims to present an effective non-surgical treatment case of large cyst-like periapical lesion of first lower molar. Root canal treatments of lower molars may present a difficulty to every clinician. Understanding of root canal morphology and proper evaluation of preoperative radiographs are crucial for achieving successful endodontic treatment. Successful root canal treatment depends on precise access cavity preparation, suitable shaping and cleaning followed with 3D obturation. Patient was admitted in our clinic as a referral case wanting to save the tooth. Extraction of the tooth was recommended to the patient before referral. Clinical examinations revealed an old composite filling, but no pain to percussion. Radiological examinations confirmed a large periapical lesion with dimensions of 13 mm by 9 mm in the periapical tissue resembling a radicular cyst. Tooth 46 had a previously treated pulp, and was diagnosed as chronic apical periodontitis with large lesion and suspected radicular cyst. The non-surgical approach was considered as the first treatment solution for large cyst-like periapical lesions. This allows for the functional preservation of the tooth, thus avoiding surgical procedures to save a potentially compromised tooth. Root canal treatment was completed in one visit. Follow up after 20 months shows progressing bone healing. This case report shows that non-surgical approach can lead to complete healing of large lesions without invasive treatments.

Keywords: *nonsurgical endodontic treatment, radicular cyst, large periapical lesion.*

HYRJE

Ky artikull ka për qëllim të paraqes një rast të suksesshëm të trajtimit jokirurgjikal të lezionit të madh periapikal të ngjashëm me kistë të molarit të parë të poshtëm. Lezionet e mëdha periapikale mund të trajtohen me metoda të ndryshme, nga trajtimi endodontik jokirurgjikal me ose pa kirurgji endodontike deri te nxjerrja e dhëmbit. Trajtimi i suksesshëm mund të arrihet duke bërë eliminimin ose zvogëlimin e mikrobeve nga sistemi kanalikular me anë të përpunimit kimiko- mekanik efikas. (1) Molarët e poshtëm zakonisht kanë dy rrënjë: mezialen me dy kanale dhe distalen me një kanal. (2) Është konfirmuar nga kërkimet paraprake dhe shkrimet akademike se dhëmbët me lezione të mëdha periapikale mund të ruhen përmes qasjeve endodontike jokirurgjikale. (3, 4) Në realitet, kjo zakonisht ndodh kur ka komunikim të drejtpërdrejtë ndërmjet lezionit dhe sistemit të kanalit të rrënjës, i cili mund të përmirësohet me drenimin e qelbit nëpërmjet kavitetit të hyrjes të preparuar. (5) Ekzistenca e një sërë zgjedhjeve të trajtimit të lezioneve të mëdha periapikale shtrihet nga trajtimi endodontik deri tek ndërhyrjet e ndryshme kirurgjikale. (6, 7) Në praktikë, lezionet periapikale me diametër deri në 10 mm konsiderohen si granuloma periapikale e ato më të mëdha njihen si kista periapikale. (5) Ekzistenca e një sërë zgjedhjeve të trajtimit të lezioneve të mëdha periapikale shtrihet nga trajtimi endodontik deri tek ndërhyrjet e ndryshme kirurgjikale. (6, 7) Në praktikë, lezionet periapikale me diametër deri në 10 mm konsiderohen si granuloma periapikale e ato më të mëdha njihen si kista periapikale. (10) Për shërim të suksesshëm të plagës periapikale, infeksioni i kanalit të rrënjës duhet të eliminohet gjatë heqjes kirurgjikale të kistës së vërtetë apikale. (10) Lokalizimi i të gjitha kanaleve të rrënjëve si dhe përpunimi, dezinfektimi dhe obturimi adekuat i tyre luajnë një rol të rëndësishëm në suksesin e trajtimit endodontik. (11) Trajtimi endodontik kërkon një procedurë adekuate të përpunimit kimiko – mekanik me theks të veçantë në irrigimin si hap vendimtar në arritjen efektive të dezinfektimit dhe heqjes së debrisit brenda anatomisë komplekse të kanalit të rrënjës. (11) Pavarësisht nga të gjitha këto praktika, përpunimi dhe mbyllja e kanalit të rrënjës është ende sfiduese për shkak të shumëllojshmërisë dhe kompleksitetit të kanaleve të rrënjëve të shkaktuara nga ndryshimet gjenetike, përkatësia etnike, gjinia dhe mosha si dhe ekzistenca e kanaleve laterale dhe aksesore, istmusit dhe lakesave. (12)

INTRODUCTION

This article aims to present a successful non-surgical treatment case of large cyst-like periapical lesion of first lower molar. Large periapical lesions can be treated in a variety of methods: from non-surgical endodontic treatment with or without endodontic surgery to tooth extraction. Successful treatment can be achieved by using microbial elimination or minimization from the canal system using efficient chemo mechanical preparation. (1) Lower molars usually have two roots: mesial with two canals and distal with one canal. (2) It is confirmed by prior research and academic writing that large periapical lesions may be preserved by nonsurgical endodontic approaches. (3, 4) In reality, this usually occurs when there is direct communication between the lesion and the root canal system which can be enhanced with pus drainage through access cavity preparation. (5) Existence of a variety of treatment choices of large periapical lesions span from endodontic treatment to different surgical interventions. (6, 7) In practice, periapical lesions of up to 10 mm in diameter are considered as periapical granulomas and larger ones are known as periapical cysts. (8, 9) In cases when the microbial etiology of large cyst-like periapical lesions and inflammatory apical true cysts in the root canal are treated by non-surgical approach, there is a possibility that the lesions might regress by apoptosis similarly to the resolution of inflammatory apical pocket cysts. (10) To successfully heal the periapical wound, the infection of the root canal must be eliminated during the surgical removal of an apical true cyst. (10) The location of all root canals (RCs) and their adequate preparation, disinfection, and obturation play an important role in successful endodontic treatment (ET) (11). The endodontic treatment needs an appropriate chemically-mechanical preparation procedures with emphasis on irrigation as a crucial step in achieving effective disinfection and debris removal within the complex root canal anatomy (11). Despite all of these practices, RC preparation and obturation is still challenging due to the variety and complexity of RCs caused by different genetics, ethnicity, gender and age, as well as the existence of lateral or accessory canals and isthmus and curvatures. (12)

PREZANTIMI I RASTIT

Pacienti nënshkroi një deklaratë pëlqimi. Para trajtimit, pacienti është informuar se imazhet radiografike dhe informacioni i tyre klinik mund të raportohen në një revistë dentare dhe garantohet se emri dhe inicialet e saj nuk do të publikohen.

Një pacient 43 vjeçar, i gjinisë mashkullore u paraqit në klinikën tonë si rast referimi pa histori të rëndësishme mjekësore. Ai kishte një histori të trajtimit endodontik para 15 vjetësh. Pacienti nuk ankohej për dhimbje. Dhëmbi ishte asimptomatik. Nga ekzaminimet klinike u konstatua një mbushje e vjetër kompoziti, pa dhimbje në perkusion, dhe testi i ndjeshmërisë termike rezultoi negativ. Ekzaminimet radiologjike konfirmuan një lezion të madh me përmasa 13 mm me 9 mm në indin periapikal që i ngjan një kiste radikulare, dhëmbi 46 ishte me pulpë të trajtuar më parë. Qasja jokirurgjikale u konsiderua si zgjidhja e parë e trajtimit për lezionet e mëdha periapikale që lejon ruajtjen funksionale të dhëmbit, duke shmanguar kështu procedurat kirurgjikale për të shpëtuar një dhëmb potencialisht të kompromituar. Bazuar në rezultatet e testeve klinike dhe vlerësimeve radiografike, pacienti u diagnostikua me Periodontit apikal kronik me pulpë të trajtuar më parë, me dyshimin për kistë radikulare. (Figurat 1, 2)

Trajtimi filloi pas administrimit të anestezionit për bllokimin e nervit alveolar inferior Septanest (4% hidroklorur artikainë me 1:100000 epinefrinë), (Septodont, Saint-Maur-des-Fosses Cedex, Francë) duke përdorur shiringën Carpo. U përgatit hapja e kavitetit, u vendos goma e rubberdamit dhe u lokalizuan katër orificiumet e kanaleve të rrënjëve. Përdorimi i lupave (Univet Loupes 3.0 Spa, Rezzato, Itali) gjatë trajtimit u tregua i dobishëm. Kompoziti i vjetër u hoq. U përdor vaji i eukaliptit (Cerkamed, Stalowa Wola, Poloni) për të tretur gutaperkën, dhe kanalet e rrënjëve u eksploruan me K-file me madhësi 10 dhe 15 (Diadent, Francë). Kalueshmëria u përcaktua duke përdorur madhësinë e K-file 10 dhe 15. Glide path u përgatit duke përdorur një K-file 10, gjatësitë e kanalit u përcaktuan duke përdorur apekslokatorin Eighteeth E-pex pro (Changzhou Sifary Medical Technology Co., Ltd, Eighteeth). Kanalet e rrënjëve u përgatitën duke përdorur E-flex blue rotary file (Changzhou Sifary Medical Technology Co., Ltd, Eighteeth, Kinë) deri në madhësinë 25/04 duke përdorur teknikën crown down. Kanalet e rrënjëve u irriguan pas ndërrimit të secilit rotary file, me 1 ml tretësirë 5.25% hipoklorit natriumi të aplikuar në secilin kanal sipas protokollit të Marcus Haapasalo (13). Irriflex – gjilpëra fleksibile endodontike u përdor për irrigim të kanaleve (Produits

CASE PRESENTATION

The patient signed an informed consent. Before the treatment, the patient was informed that his clinical information and radiographic images may be reported in a dental magazine, and guaranteed that his name and initials will not be published.

A 43 years old male patient presented to our clinic as a referral case with no significant medical history. He had a history of endodontic treatment from before 15 years. The patient was not complaining of any pain. The tooth was asymptomatic. The clinical examinations, revealed an old composite filling, with no pain to percussion, and thermal sensibility test was negative. Radiological examinations confirmed a large lesion with dimensions of 13 mm by 9 mm in the periapical tissue resembling a radicular cyst, tooth 46 had previously treated pulp. The non-surgical approach was considered as the first treatment solution for large periapical lesions that allows the functional preservation of the tooth, thus avoiding surgical procedures to save a potentially compromised tooth. Based on the results of clinical tests and radiographic evaluations, the patient was diagnosed with Chronic apical periodontitis and suspected radicular cyst with previously treated pulp. (Figures 1, 2):

The treatment began after administering inferior alveolar nerve block anesthesia Septanest (4% Articaine hydrochloride with 1:100000 Epinephrine), (Septodont, Saint-Maur-des-Fosses Cedex, France) using Carpo syringe. An access cavity was prepared, rubber dam was applied and four root canal orifices were localized. Use of magnification (Univet Loupes 3.0 Spa, Rezzato, Italy) during the treatment showed helpful. The old composite was removed. Eucalyptus oil (Cerkamed, Stalowa Wola, Poland) to dissolve the guttapercha was used, and the root canals were explored with size 10, and 15 K-files (Diadent, France). The patency was determined using K-file size 10 and 15. A glide path was prepared using a 15 K-file, and canal lengths were determined using an Eighteeth E-pex pro apex locator (Changzhou Sifary Medical Technology Co.,Ltd, Eighteeth). Mechanical preparation of root canals was carried with E-flex blue rotary files (Changzhou Sifary Medical Technology Co.,Ltd, Eighteeth, China) until size 25/04 using crown down technique. The root canals were irrigated between each file, with 1 ml of 5.25% sodium hypochlorite solution applied to each canal following Marcus Haapasalo protocol (13). Irriflex - flexible root canal irrigation needle (Produits Dentaires SA Vevey, Switzerland) was used. During shaping and cleaning of each canal,

Dentaires SA Vevey, Zvicër). Gjatë formësimit dhe pastrimit të secilit kanal, operatorët kryen irrigimin me 5 ml 5.25% hipoklorit natriumi (Cerkamed, Stalowa Wola, Poloni) dhe 2 ml 17% EDTA (Cerkamed, Stalowa Wola, Poloni) për 2 minuta për të hequr smear shtresën. Aktivizimi i irriguesit gjatë gjithë trajtimit është kryer me pajisjen ultrasonike Ultra X (Changzhou Sifary Medical Technology Co., Ltd, Eighteeth, Kinë). Pas përfundimit të pastrimit dhe formësimit, kanalet u thanë me poenta sterile të letrës,dhe obturimi u krye me teknikën e kondensimit të ngrohtë vertikal. Gjatësia e punës së kanaleve të rrënjëve u kontrollua me rotary file dhe u konfirmua me radiografi me gutaperka, pasuar me obturim të kanaleve me teknikën e kondezimit vertikal duke përdorur Fast Pack dhe Fast Fill. (Changzhou Sifary Medical Technology Co., Ltd, Eighteeth, Kinë). Radiografia është realizuar me senzorin intraoral Xios XG Supreme me madhësi nr 2 (Dentsply Sirona, Charlotte, NC 28277 SHBA). Madhësia e gutaperkave të përdorura ishte 25/04 (Diadent, Francë) në kombinim me pastën Sealapex (Kerr Corporation, Orange, CA, USA). Trajtimi endodontik u përfundua brenda një vizite. Përfundimi i rastit në një vizitë kërkon që t`i kushtohet vëmendje irrigimit si një hap vendimtar në heqjen e fetorit nga kanali. Pacienti pas trajtimit endodontik nuk ka shfaqur asnjë shenjë shqetësimi apo dhimbjeje. Për të verifikuar suksesin e trajtimit, pacienti është thirrur për një vizitë përcjellëse pas 20 muajsh, kur është bërë një radiografi. Pas 20 muajsh kemi shërim pothuajse të plotë të dhëmbit. Megjithatë, kontrolli radiografik duhet të vazhdohet për ca kohë.

the operators performed irrigation of 5ml of 5.25 % sodium hypochlorite (Cerkamed, Stalowa Wola, Poland) and 2ml of 17% EDTA (Cerkamed, Stalowa Wola, Poland) for 2 min to remove the smear layer. Ultrasonic activation with Ultra X (Changzhou Sifary Medical Technology Co.,Ltd, Eighteeth, China) were used during the whole treatment. After cleaning and shaping were completed, the canals were dried with sterile paper points, obturation was performed with warm vertical compaction technique. The root canal working length was controlled with rotary file and confirmed with guttapercha radiography followed by obturation of root canals with vertical compaction and thermoplastic guttapercha injection using Fast Pack and Fast Fill (Changzhou Sifary Medical Technology Co.,Ltd, Eighteeth, China). Radiograph was taken with Xios XG Supreme intraoral sensor size 2 (Dentsply Sirona, Charlotte, NC 28277 USA). Guttapercha size was 25/04 (Diadent, France) in combination with Sealapex sealer (Kerr Corporation, Orange, CA, USA). Endodontic treatment was completed in one visit. Finishing the case in one visit requires attention to irrigation as a crucial step in removing fetor from the canal. The patient after the endodontic treatment, did not show any signs of discomfort or pain. In order to verify the success of the treatment, the patient was called for a follow-up visit after 20 months, an X-ray was taken. 20 Months follow up shows almost complete healing. However, radiographic control should be continued for some time.

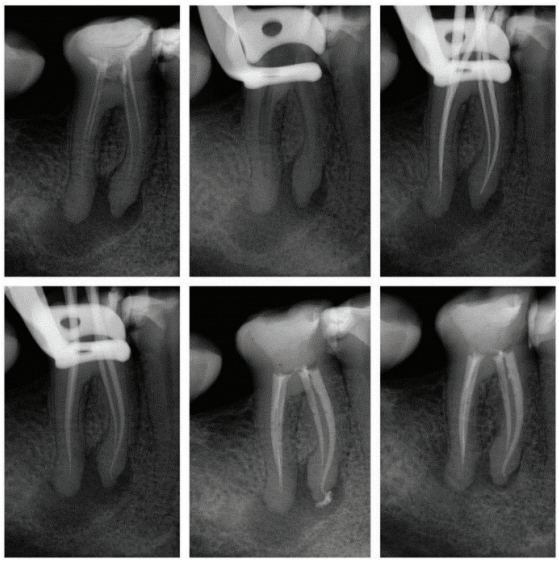

Figura 1. A. *Radiografia e parë diagnostike; B. Imazhi radiografik pas heqjes së mbushjes së vjetër nga hapësira kanalikulare; C. Verifikimi i gjatësisë së punës me rotary file; D. Konfirmimi i gjatësisë së punës me gutaperka; E. Imazhi radiografik përfundimtar; F. Imazhi radiografik pas 20 muajve përcjellje./*

Figure 1. A. *First diagnostic radiography; B. Radiographic image after removing the old root canal filling from canal space: C. Verification of working length with rotary file; D. Confirmation of working length with guttapercha; E. Final radiographic image; F. 20 Months follow up radiographic image.*

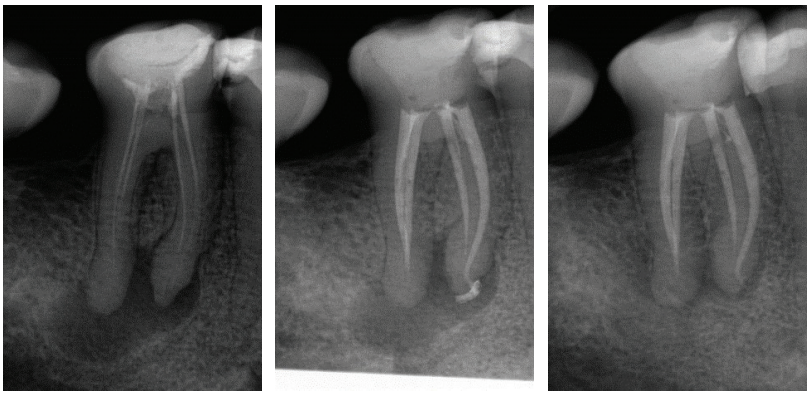

Figura 2. A. *Radiografia e parë diagnostike; B. Imazhi radiografik përfundimtar; C. Imazhi radiografik pas 20 muajve përcjellje.*

Figure 2. A. *First diagnostic radiography; B. Final radiographic image; C. 20 Months follow up radiographic image.*

DISKUTIMI

Një lezion i madh periapikal i ngjashëm me kistë ose një kistë e vërtetë apikale formohet brenda një zone të periodontitit apikal të shkaktuar nga kanali i infektuar. Prandaj, origjina e lezioneve të mëdha periapikale të ngjashme me kistë dhe kisteve të vërteta apikale janë të natyrës inflamatore dhe jo neoplazike. (10) Një kërkesë themelore për sukses gjatë procedurave të trajtimit endodontik është aftësia e njohjes së morfologjisë së zakonshme të kanalit të rrënjës dhe variacioneve të saj. (14) Qasja jo-kirurgjikale duhet të konsiderohet si zgjidhja e parë e trajtimit për lezione të mëdha periapikale. Edhe pse rikuperimi i kockave kërkon një kohë të gjatë, me këtë qasje pacienti mbrohet nga ndërlikimet e trajtimit kirurgjikal. (15) Trajtimi në rastin tonë mund të bëhet me disa qasje, si p.sh. trajtim endodontik jokirurgjikal, qasja kirurgjikale, enukleacioni dhe marsupializimi dhe nxjerrja e dhëmbit përkatës. (12, 16) Trajtimi i zgjedhur varet nga mosha e pacientit, madhësia e lezionit, distanca e lezionit nga strukturat vitale, trashësia e kockës dhe shëndeti aktual i pacientit. Çdo opcion i trajtimit të zgjedhur duhet të jetë sa më konservativ të jetë e mundur. (17) Inflamacioni mund të shkaktohet nga kanalet e patrajtuara, ku infeksioni bakterial përhapet nëpërmjet sistemit të kanalit të rrënjës në apeksin e rrënjës dhe në indet periapikale. Kjo shkakton periodontitin periapikal, i cili nëse nuk trajtohet mund të çojë në një absces akut ose në një granulomë kronike. (18) Infeksioni kronik i zgjatur mund të shkaktojë formimin e një kisti periapikal. (19, 20) Pacientët duhet të informohen për të gjitha ndërlikimet dhe rreziqet e mundshme të çdo trajtimi. Në rastin tonë të një molari të poshtëm të diagnostikuar me periodontit kronik apikal me lezion të madh periapikal, pacienti është trajtuar në një vizitë dhe lezioni periapikal është shëruar pothuajse plotësisht, gjë që u vërtetua me

DISCUSSION

A large cyst-like periapical lesion or an apical true cyst is formed within an area of apical periodontitis caused by infected canal. Therefore, the origin of large cyst-like periapical lesions and apical true cysts are of inflammatory and not of neoplastic nature. (10) Proficiency in common root canal morphology and its recurrent variations is a fundamental requirement for success during endodontic treatment procedures. (14) The first treatment choice of large preapical lesions should be non-surgical approach. Non-surgical approach protects the patient from the ensuing complications of the surgery, despite the long recovery of the bone. (15) Several approaches can be conducted in the treatment of our case: non-surgical endodontic treatment, surgery, enucleation with marsupialization, and extraction of the associated tooth. (12, 16) The choice of the treatment depends on the age of the patient, the size of the lesion, the distance of the lesion from vital structures, the thickness of the bone and the current health condition of the patient. Conservation should be the main principle to the extent possible. (17). Inflammation can be caused by untreated canals, where the bacterial infection spreads via the canal system to the root apex and periapical tissues. This causes periapical periodontitis, which can lead to an acute abscess or a chronic granuloma if left untreated. (18) Prolonged chronic infection can cause the formation of a periapical cyst. (19, 20). Patients' needs to be informed of all possible complications and risks of each treatment. In our case of a lower molar diagnosed with chronic apical periodontitis with large periapical lesion, the patient was treated in one visit, and the periapical lesion was almost completely healed, which was confirmed by radiography after 20 months. Radiographic control should be repeated until complete healing. Use of magnification, such a dental

radiografi pas 20 muajsh. Kontrolli radiografik duhet të përsëritet për një kohë deri në shërimin e plotë. Përdorimi i zmadhimit, të tilla si llupat dentare ose mikroskopi janë të dobishme në identifikimin e hyrjes së kanalit dhe menaxhimin efektiv të rasteve të tilla. Faktorët përcaktues për negocimin e suksesshëm të kanaleve mbështeten në madhësinë dhe formën e kanalit, shkallën e lakesës, numrin dhe fleksibilitetin e file-it, të kombinuara këto me aftësitë e operatorit. (12, 21) Ky prezantim i rastit konfirmon se lezionet e mëdha periapikale mund t'i përgjigjen pozitivisht trajtimit jokirurgjikal.

PËRFUNDIMI

Për aq sa është e mundur, trajtimi fillestar i kanalit të rrënjës duhet të jetë konservativ, edhe në rastet e lezioneve të mëdha inflamatore të ngjashme me kistet në indet periapikale. Metodat e përdorura në rastin e prezantuar rezultuan të suksesshme në këto lloj trajtimesh. Qasja jokirurgjikale duhet të jetë zgjedhja e parë e trajtimit të lezioneve të mëdha peripikale. Duhet aplikuar terapia që është minimalisht invazive dhe maksimalisht funksionale. Përfundimi i rastit në një vizitë kërkon vëmendje gjatë irrigimit si një hap vendimtar në heqjen e fetorit nga kanali. Për trajtimin e suksesshëm të rasteve me variacione dhe morfologji komplekse nevojiten pajisje më të avancuara.

KONTRIBUTI I AUTORËVE

Të gjithë autorët kanë dhënë një kontribut të rëndësishëm. Të gjithë autorët lexuan artikullin përfundimtar dhe e miratuan versionin e paraqitur për botim.

INFORMACION PËR FINANCIM

Nuk ka asnjë mbështetje financiare në lidhje me këtë studim.

DEKLARATA E KONFLIKTIT TË INTERESIT

Autorët mohojnë çdo konflikt interesi në lidhje me këtë studim.

DEKLARATA E PËLQIMIT TË PACIENTES

Pëlqimi i informuar me shkrim nga pacientët është marrë kur pacienti është regjistruar në klinikën private dentare për publikimin e mëtutjeshëm të raportit të rastit dhe çdo imazh shoqërues.

loupes or microscope are instrumental in identifying the canal orifice and effective management of such cases. Determinant factors for successful negotiation of canals rely on the size and construction of the canal, degree of curvature, size and flexibility of file, combined with the skills of the operator. (12, 21) This case report confirms that large periapical lesions can respond positively to non-surgical treatment.

CONCLUSION

To the extent possible, the initial root canal treatment should be conservative, even in cases of large inflammatory cyst-like lesions in the periapical tissues. The methods used in the presented cases proved to be successful in these types of treatments. Non-surgical approach should be the first treatment choice of large preapical lesions. Minimally invasive and maximally functional therapy should be applied. Finishing the case in one visit requires attention to irrigation as a crucial step in removing fetor from the canal. More advanced equipment is needed for successful treatment of cases with variations and complex morphology.

AUTHOR CONTRIBUTIONS

All authors have contributed significantly. All authors read the final article and approved the version submitted for publication.

FUNDING INFORMATION

There is no funding support related to this study..

CONFLICT OF INTEREST STATEMENT

The authors deny any conflicts of interest related to this study.

PATIENTS CONSENT STATEMENT

Written informed consent was obtained from the patients when the patient registered at the private dental clinic for future publication of the case report and any accompanying images.

REFERENCAT

1. Broon NJ, Bortoluzzi EA, Bramante CM. Repair of large periapical radiolucent lesions of endodontic origin without surgical treatment. Aust Endod J. 2007;33(1):36–41.
2. Ahmed HMA, Wolf TG, Rossi-Fedele G, Dummer PMH. The Study and Relevance of Pulp Chamber Anatomy in Endodontics – A Comprehensive Review. Eur Endod J 2024; 9:18-34.
3. Özan Ü, Er K. Endodontic treatment of a large cyst-like periradicular lesion using a combination of antibiotic drugs: a case report. J Endod. 2005;31(12):898–900.
4. Çalışkan M. Prognosis of large cyst-like periapical lesions following nonsurgical root canal treatment: a clinical review. Int Endod J. 2004;37(6):408–416.
5. Eversole LR. Clinical outline of oral pathology: diagnosis and treatment. USA: PMPH; 2001.
6. Mejia JL, Donado JE, Basrani B. Active nonsurgical decompression of large periapical lesions–3 case reports. J Can Dent Assoc. 2004;70(10):691–694.
7. Moshari A, Vatanpour M, EsnaAshari E, Zakershahrak M, Jalali Ara A. Nonsurgical Management of an Extensive Endodontic Periapical Lesion: A Case Report. Iran Endod J. 2017;12(1):116–119.
8. Morse DR, Patnik JW, Schacterle GR. Electrophoretic differentiation of radicular cysts and granulomas. Oral Surg Oral Med Oral Pathol. 1973;35(2):249–264.
9. Lalonde ER. A new rationale for the management of periapical granulomas and cysts: an evaluation of histopathological and radiographic findings. J Am Dent Assoc. 1970;80(5):1056–1059.
10. Louis M Lin, Domenico Ricucci, Jarshen Lin, Paul A Rosenberg. Nonsurgical root canal therapy of large cyst-like inflammatory periapical lesions and inflammatory apical cysts. J Endod 2009;35(5): 607-615. doi: 10.1016/j.joen.2009.02.012
11. Almedin Berisha, Krenare Berisha Elezi, Hekuran Sahatçiu, Shkëqim Azizi, Miranda Stavileci. Endodontic management of mandibular premolars with root canal Vertucci type II and III Configuration. International journal of biomedicine 2023;13(2):346-349.

REFERENCES

1. Broon NJ, Bortoluzzi EA, Bramante CM. Repair of large periapical radiolucent lesions of endodontic origin without surgical treatment. Aust Endod J. 2007;33(1):36–41.
2. Ahmed HMA, Wolf TG, Rossi-Fedele G, Dummer PMH. The Study and Relevance of Pulp Chamber Anatomy in Endodontics – A Comprehensive Review. Eur Endod J 2024; 9:18-34.
3. Özan Ü, Er K. Endodontic treatment of a large cyst-like periradicular lesion using a combination of antibiotic drugs: a case report. J Endod. 2005;31(12):898–900.
4. Çalışkan M. Prognosis of large cyst-like periapical lesions following nonsurgical root canal treatment: a clinical review. Int Endod J. 2004;37(6):408–416.
5. Eversole LR. Clinical outline of oral pathology: diagnosis and treatment. USA: PMPH; 2001.
6. Mejia JL, Donado JE, Basrani B. Active nonsurgical decompression of large periapical lesions–3 case reports. J Can Dent Assoc. 2004;70(10):691–694.
7. Moshari A, Vatanpour M, EsnaAshari E, Zakershahrak M, Jalali Ara A. Nonsurgical Management of an Extensive Endodontic Periapical Lesion: A Case Report. Iran Endod J. 2017;12(1):116–119.
8. Morse DR, Patnik JW, Schacterle GR. Electrophoretic differentiation of radicular cysts and granulomas. Oral Surg Oral Med Oral Pathol. 1973;35(2):249–264.
9. Lalonde ER. A new rationale for the management of periapical granulomas and cysts: an evaluation of histopathological and radiographic findings. J Am Dent Assoc. 1970;80(5):1056–1059.
10. Louis M Lin, Domenico Ricucci, Jarshen Lin, Paul A Rosenberg. Nonsurgical root canal therapy of large cyst-like inflammatory periapical lesions and inflammatory apical cysts. J Endod 2009;35(5): 607-615. doi: 10.1016/j.joen.2009.02.012
11. Almedin Berisha, Krenare Berisha Elezi, Hekuran Sahatçiu, Shkëqim Azizi, Miranda Stavileci. Endodontic management of mandibular premolars with root canal Vertucci type II and III Configuration. International journal of biomedicine 2023;13(2):346-349.

12. A. Berisha, E. Buleshkaj, H. Sahatçiu, K. Kozhani, A. Totaj Kozhani, Sh. Azizi, N. Cena. Endodontic Management of mandibular third molar with radix entomolaris. Stomatološki vjesnik 2023;12(2):74-79.
13. Haapasalo M, Shen Y, Wang Z, Gao Y. Irrigation in endodontics. Br Dent J 2014;216(6): 299–303.
14. Cohen's Pathways of the pulp. Kenneth M. Hargreaves, Louis H. Berman. Eleventh Edition. p-130-133.
15. Kılıç Y, Tulgar MM. Non-surgical endodontic treatment of radicular cyst with paresthesia-case report. Turk Endod J 2023;8: 39-42. ok of Oral Pathol.
16. Sivapathasundharam B. Shafer's Textbook of Oral Pathology. 8th ed. New Delhi: Elsevier;2016.
17. Bodner L. Cystic lesions of the jaws in children. Int J Pediatr Otorhinolaryngol 2002; 11;62(1): 25–29.
18. Klepacz- Szewczyk J, Fabjanska K. Microsurgical apicoectomy with retro filling in a patient with extensive periapical lesion in maxilla - A case report. Turk Endod J. 2023; 8:172-179.
19. Chauhan D, Thakur S, SIingh D. Management of teeth with trauma induced crown fractures and large periapical lesions following apical surgery (Apicoectomy) with retrograde filling. Int J Appl Dent Sci 2021; 7: 309–313.
20. Kadam NS, Ataide Ide N, Raghava P, et al. Management of large radicular cyst by conservative surgical approach: a case report. J Clin Diagn Res 2014; 8: 239–241.
21. Almedin Berisha, Edona Buleshkaj, Hekuran Sahatçiu, Petrit Lushi, Shkëlqim Azizi, Burbuqe Preniqi. Trajtimi jo-kirurgjikal me mineral treoksid agregat i incizivit lateral maksillar me apeks të hapur në një seancë. RSK. 2023;2(2):116-119. DOI:10.59138/klzdvglysqbrh.

12. A. Berisha, E. Buleshkaj, H. Sahatçiu, K. Kozhani, A. Totaj Kozhani, Sh. Azizi, N. Cena. Endodontic Management of mandibular third molar with radix entomolaris. Stomatološki vjesnik 2023;12(2):74-79.
13. Haapasalo M, Shen Y, Wang Z, Gao Y. Irrigation in endodontics. Br Dent J 2014;216(6): 299–303.
14. Cohen's Pathways of the pulp. Kenneth M. Hargreaves, Louis H. Berman. Eleventh Edition. p-130-133.
15. Kılıç Y, Tulgar MM. Non-surgical endodontic treatment of radicular cyst with paresthesia-case report. Turk Endod J 2023;8: 39-42. ok of Oral Pathol.
16. Sivapathasundharam B. Shafer's Textbook of Oral Pathology. 8th ed. New Delhi: Elsevier;2016.
17. Bodner L. Cystic lesions of the jaws in children. Int J Pediatr Otorhinolaryngol 2002; 11;62(1): 25–29.
18. Klepacz- Szewczyk J, Fabjanska K. Microsurgical apicoectomy with retro filling in a patient with extensive periapical lesion in maxilla - A case report. Turk Endod J. 2023; 8:172-179.
19. Chauhan D, Thakur S, SIingh D. Management of teeth with trauma induced crown fractures and large periapical lesions following apical surgery (Apicoectomy) with retrograde filling. Int J Appl Dent Sci 2021; 7: 309–313.
20. Kadam NS, Ataide Ide N, Raghava P, et al. Management of large radicular cyst by conservative surgical approach: a case report. J Clin Diagn Res 2014; 8: 239–241.
21. Almedin Berisha, Edona Buleshkaj, Hekuran Sahatçiu, Petrit Lushi, Shkëlqim Azizi, Burbuqe Preniqi. Trajtimi jo-kirurgjikal me mineral treoksid agregat i incizivit lateral maksillar me apeks të hapur në një seancë. RSK. 2023;2(2):116-119. DOI:10.59138/klzdvglysqbrh.

UDK: 616.716.4-006.2

UDK:616.716.4-006.2

KIST RADIKULAR I MANDIBULËS: RAPORT I RASTIT

Muhamet Bajrami[1], Irena Stojanova[2], Mirjana Markovska Arsovska[3], Vanço Spirov[3], Bruno Nikolovski[3].

[1]Departamenti i Kirurgjisë Maksilofaciale. Spitali klinik Tetovë, Republika e Maqedonisë së Veriut
[2]Departamenti i Kirurgjisë Orale, Klinike Dentare Universitare Shën Pantelejmon, Shkup, Republika e Maqedonisë së Veriut
[3]Fakulteti i Shkencave Mjekësore. Universiteti Goce Dellçev, Shtip. Republika e Maqedonisë së Veriut

ABSTRAKT

Kistet odontogjene radikulare janë cistat odontogjene më të zakonshme të nofullave. Shkaqet e kisteve të nofullës janë të ndryshme, të shumta dhe varen nga lloji i kistit. Parakushti themelor për shfaqjen e një lezioni cistik është prania e mëparshme e indit epitelial në vendin e zhvillimit të ardhshëm të formacionit cistik. Kistet radikulare janë një nga cistat odontogjene më të shpeshta dhe lindin nga të ashtuquajturat mbetje Malassez epiteliale –në indin periodontal, si pasojë e inflamacionit të pulpës. Ato mund të shfaqen në çdo moshë dhe janë më të përhapura te meshkujt. Qëllimi i këtij punimi është të paraqesë simptomat klinike dhe trajtimin e një kisti radikular në një pacient mashkull 21-vjeçar. Trajtimi i kisteve radikulare në shumicën e rasteve është kirurgjik. Mundësitë për një trajtim të tillë dhe zgjedhja e metodës kirurgjikale varen nga madhësia e kistit, vendndodhja e tij dhe formimi patologjik. Bëhet fjalë për një mashkulli 21-vjeçar me ankesën kryesore të dhimbjes në rajonin e dhëmbit të poshtëm. Ekzaminimi radiografik zbuloi praninë e një radiolucence të mirëpërcaktuar të rrethuar nga një kufi i kortikuar midis incizivit qendror mandibular. Rasti u menaxhua me enukleacion të plotë nën anestezi lokale me apikoektomi të dhëmbëve. Si metodë të zgjedhjes zgjodhëm enukleacionin (cistektominë) si procedurë kirurgjikale, sepse ndërlikimet pas operacionit janë më të rrallat dhe ofrohet edhe shërimi më i mirë. Një muaj pas trajtimit kirurgjik, është regjistruar shërimi i plotë i plagës në kontrollin klinik në Departamentin e Kirurgjisë Maksilofaciale.

Fjalë kyçe: *enukleacion, kist periapikal, kist radikular.*

RADICULAR CYST OF THE MANDIBLE: CASE REPORT

Muhamet Bajrami[1], Irena Stojanova[2], Mirjana Markovska Arsovska[3], Vancho Spirov[3], Bruno Nikolovski[3]

[1]Department of maxillofacial surgery. Clinical Hospital Tetovo.Republic of North Macedonia
[2]Department of Oral Surgery, University Dental Clinical ss.Pantelejmon. Skopje, Republic of North Macedonia
[3]Faculty of Medical Sciencies. University Goce Delchev Stip. Republic of North Macedonia

ABSTRAKT

Radicular odontogenic cysts are the most commonly occurring odontogenic cysts of the jaws. Causes of jaw cysts are different, numerous and depend on the type of cyst. The basic precondition for the occurrence of a cystic lesion is the previous presence of epithelial tissue at the site of future development of the cystic formation. Radicular cysts are one of the most common odontogenic cysts and arise from epithelial so-called Malassez – residues in the periodontal tissue, as a consequence of inflammation of the pulp. They can occur at any age, and are mostly prevalent in male. The aim of this paper is to present the clinical symptoms and treatment of a radicular cyst in a 21-year-old male patient. The treatment of radicular cysts in most cases is surgical. The possibilities for such treatment and the choice of surgical method depend on the size of the cyst, its location, and the pathological formation. The present article reported a case of a 21-year-old male with the main complaint of pain on the lower tooth region. The radiographic examination revealed the presence of a well-defined radiolucency surrounded by a corticated border between mandibular central incisive. The case was managed by complete enucleation under local anesthesia with apicoectomies of teeth. We chose enucleation (cystectomy) as a surgical procedure as the method of choice, because postoperative complications are the rarest, and the best healing is also provided. One month after the surgery treatment, complete wound healing was recorded at the clinical control at the Department for maxillofacial surgery.

Keywords: *Enucleation, periapical cyst, radicular cyst.*

INFORMACION

Kistet odontogjene janë formacione patologjike që përbëhen nga mbështjellje cistike dhe përmbajtje cistike. Mbëhtjellja cistike është karakteristike, e përbërë nga dy shtresa: një e brendshme e bërë nga indi epitelial dhe një e jashtme e bërë nga indi lidhor. Në literaturë janë përshkruar një sërë klasifikimesh të kisteve bazuar në kritere të ndryshme. Klasifikimi i Organizatës Botërore të Shëndetësisë në thelb i ndan të gjitha kistet e nofullës në dy grupe: zhvillimore dhe inflamatore (1). Kistet inflamatore janë ato kiste që zhvillohen nga epiteli odontogjen nën ndikimin e drejtpërdrejtë të inflamacionit dhe acarimit të vazhdueshëm të natyrës bakteriale. Shkaqet e kisteve të nofullës janë të ndryshme, të shumta dhe varen nga lloji i kistit. Parakushti themelor për shfaqjen e një lezioni cistik është prania e mëparshme e indit epitelial në vendin e zhvillimit të ardhshëm të formacionit cistik (2). Patologjitë kronike, duke përfshirë lezionet cistike, janë formacione patologjike mjaft të zakonshme. Zakonisht ato janë asimptomatike dhe për këtë arsye diagnostikohen aksidentalisht. Kistet radikulare janë një nga më të zakonshmet dhe prevalenca e tyre është mbi 50% që përbën më shumë se dy të tretat e të gjitha kisteve të nofullës. Ato mund të shfaqen në çfarëdo moshë; ato janë më shumë të përhapura në gjininë mashkullore. Veçanërisht karakteristike është se cistat radikulare dalin nga e ashtuquajtura mbetje Malassez epiteliale – në indin periodontal, si pasojë e inflamacionit të pulpës (3).

RAPORT I RASTIT

Një pacient mashkull 21-vjeçar u referua në Departamentin e Kirurgjisë Maksilofaciale për shkak të një dhimbjeje në nofullën e poshtme me lokalizim të saktë.

INFORMACION

Background Odontogenic cysts are pathological formations that are made up of cystic lining and cystic contents. The cystic lining is characteristic, consisting of two layers: an inner one made of epithelial tissue and an outer one made of connective tissue. A number of classifications of cysts based on different criteria have been described in the literature. The World Health Organization classification basically divides all jaw cysts into two groups: developmental and inflammatory (1). Inflammatory cysts are those cysts that develop from the odontogenic epithelium under the direct influence of inflammation and persistent irritation of a bacterial nature. Causes of jaw cysts are different, numerous and depend on the type of cyst. The basic precondition for the occurrence of a cystic lesion is the previous presence of epithelial tissue at the site of future development of the cystic formation (2). Chronic pathologies, including cystic lesions, are quite common pathological formations. They are usually asymptomatic and therefore accidentally diagnosed. Radicular cysts are one of the most common and their prevalence is over 50% which makes up more than two thirds of all jaw cysts. They can occur at an age, they are prevalent in male sex. It is especially characteristic that radicular cysts arise from the so-called epithelial Malassez – residues in the periodontal tissue, as a consequence of infl ammation of the pulp (3).

CASE PRESENTATION

A 21-year-old male patient was referred to the Department of maxillofacial surgery because of a pain in lower jaw with precise localization.

Figura 1. *Imazhi ortopanoramik*
Figure 1. *Orthopanoramic image*

Në ekzaminimin e përgjithshëm, pacienti ishte i shëndetshëm. Pacienti u referua për ekzaminim me rreze X. U krye imazhi ortopanoramik (Figura 1). Imazhi orthopantomografik zbuloi praninë e një lezioni cistik radiolucent unilokular me kufirin sklerotik të shoqëruar me kaninin e djathtë mandibular dhe rrënjët e incizivit të dytë. Kanini i djathtë mandibular dhe incizivi i dytë ishin jovitalë. Ata dhëmbë nga nofulla e poshtme u trepanuan dhe u ekstirpuan dhe antibiotiku Amoksiklav® tableta të veshura me film (amoksicilinë 875 mg/125 mg acid klavulanik), dy herë në ditë u përshkrua si terapi orale brenda 5 ditëve të ardhshme.

On general examination, the patient was apparently healthy. The patient was referred for X-ray examination. Orthopanoramic imaging (Figure 1) was performed. The Orthopantomograph image revealed the presence of a unilocular radiolucent cystic lesion with sclerotic border associated with the mandibular right canine and second incisive roots. The mandibular right canine and second incisive teeth were nonvital. Those teeth from the lower jaw were trepanated and extirpated (and the antibiotic Amoksiklav® film-coated tablets (amoxicillin 875 mg/125 mg clavulanic acid), two times a day was prescribed as an oral therapy within the next 5 days.

Figura 2. *Ekzaminimi klinik i kistës radikulare të mandibulës së poshtme*
Figure 2. *Clinical examination of lower mandible radicular cyst*

Pas ekzaminimit klinik dhe radiologjik (Figura 1 dhe 2), u bë një diagnozë provizore e kistës radikulare. Pëlqimi i informuar është marrë para operacionit oral. Pasi infeksioni u qetësua, ndërhyrja kirurgjikale u krye me anestezi lokale. Anestezia e pleksusit me Lidokainë HCl 2% dhe Epinefrinë u administrua para operacionit oral.

After the clinical and radiological examination (Figure 1 and 2), a provisional diagnosis of the radicular cyst was made. Informed consent was obtained prior to oral surgery. Once the infection had subsided, surgical intervention was carried out with a local anesthesia. Plexus anesthesia with Lidocaine HCl 2% and Epinephrine was administered prior to oral surgery.

Figura 3. *Formimi i flapit mukoperiosteal*
Figure 3. *Formation of mucoperiosteal flap*

Figura 4. *Ekspozimi i sakulit cistik*
Figure 4. *Cystic sacculus exposure*

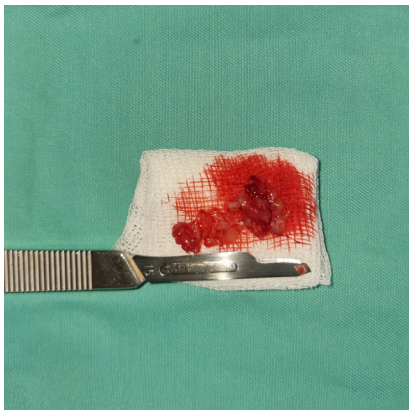

Figura 5. *Kist i enukleuar i hequr*
Figure 5. *Removed enucleated cyst*

Figura 6. *Kist i vendosjes së qepjes*
Figure 6. *Suture setting cyst*

Kirurgjia u krye me anestezi lokale me formimin e flapit mukoperiosteal, ekspozimit të sakulit cistik dhe enukleacionit të cistit in toto, cistektomia Partsch II (Figura 3,4,5). Pasi u krye enukleimi u bë qepja e kistit (Figura 6).

The surgery was performed under local anesthesia with the formation of mucoperiosteal flap, cystic sacculus exposure and enucleation of the cyst in toto, cystectomia Partch II (Figure 3,4,5) After the enucleation of the cyst suture was performed (Figure 6).

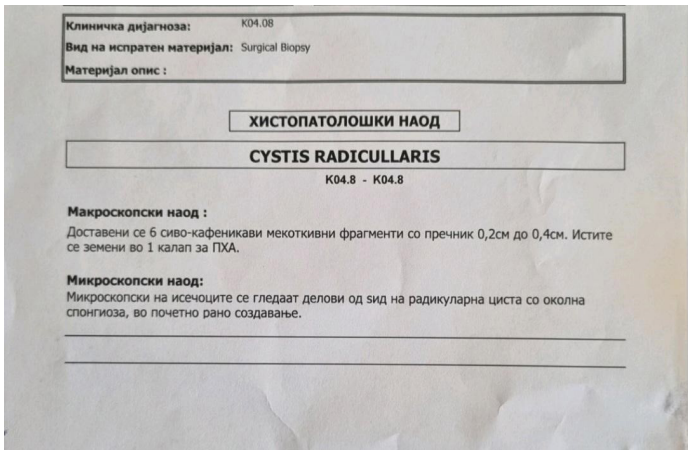

Клиничка дијагноза: K04.08
Вид на испратен материјал: Surgical Biopsy
Материјал опис :

ХИСТОПАТОЛОШКИ НАОД

CYSTIS RADICULLARIS

K04.8 - K04.8

Макроскопски наод :
Доставени се 6 сиво-кафеникави мекоткивни фрагменти со пречник 0,2см до 0,4см. Истите се земени во 1 калап за ПХА.

Микроскопски наод:
Микроскопски на исечоците се гледаат делови од ѕид на радикуларна циста со околна спонгиоза, во почетно рано создавање.

Figura 7. *Gjetja patohistologjike*
Figure 7. *Pathohistological finding*

Materiali u dërgua për ekzaminim patohistologjik në Institutin e Patologjisë për verifikimin patohistologjik të kistit dhe vendosjen e diagnozës - Kist radikular (Figura 7).
Kanalet e kaninit të poshtëm djathtas dhe inciziorit të dytë u mbushën me një mbushje të caktuar kanali (Endofill), disa orë para operacionit e cila ofron veprime anti-inflamatore dhe antiseptike.

The material was sent for pathohistological examination at the Institute of Pathology for pathohistological verification of the cyst and establishing the diagnosis-Radicular cyst (Figure7).
The channels of the lower right canine and second incisor were filled with a definite channel filling (Endofill), a few hours before the surgery and it provides anti-inflammatory and antiseptic actions.

DISKUTIM

Kistet odontogjene radikulare janë cistat odontogjene më të zakonshme të nofullave. Shkaqet e kisteve të nofullës janë të ndryshme, të shumta dhe varen nga lloji i kistit. Parakushti themelor për shfaqjen e një lezioni cistik është prania e mëparshme e indit epitelial në vendin e zhvillimit të ardhshëm të formacionit cistik. Kistet radikulare janë një nga cistat odontogjene më të zakonshme dhe lindin nga të ashtuquajturat mbetje Malassez epiteliale në indin periodontal, si pasojë e inflamacionit të pulpës. Kisti radikular i njohur edhe si kist periapikal ose kist dentar është më i përhapur tek meshkujt sesa tek femrat. Ata pritet të zgjidhen pasi dhëmbi primar të bjerë ose të hiqet dhe në këtë mënyrë të lihet i patrajtuar. Kistet radikulare janë zakonisht asimptomatike nëse nuk janë të infektuara në mënyrë dytësore (4, 5). Lezionet odontogjene që hasen më shpesh janë absceset periapikale, kistat radikulare, kistet dentigeroze, ameloblastoma dhe keratocisti odontogjen. Kryesisht, lezionet multilokulare favorizojnë rajonin e pasmë mandibular dhe ato që tregojnë zgjerim konsiderohen ameloblastoma dhe variantet e tyre në varësi të moshës dhe karakteristikave të tyre prezantuese, ndërsa lezionet unilokulare etiketohen si kist odontogjen si klinikisht ashtu edhe radiografikisht (6, 7, 8). Trajtimi i kisteve radikulare në shumicën e rasteve është kirurgjik. Mundësitë për një trajtim të tillë dhe zgjedhja e metodës kirurgjikale varen nga madhësia e kistit, vendndodhja e tij dhe formimi patologjik. Kisti radikular rrallë kalon 1 cm në madhësi, por nëse është më i madh mund të tregojë zgjerim të pllakës kortikale bukale ose gjuhësore dhe mund të hollojë kockën rreth dhëmbit (9). Keratocisti odontogjen mund të jepet si diagnozë diferenciale në rastet e lezioneve agresive, të mëdha osteolitike të nofullës. Në atë rast, kërkohet analiza gjenetike dhe historia familjare për të vlerësuar sindromën e karcinomës së qelizave bazale nevoide për këtë moshë. Diagnoza dhe trajtimi i shpejtë sigurojnë suksesin e madh të procedurës (10). Trajtimi kirurgjik i kisteve apikale është pothuajse gjithmonë enukleacion dhe kryesisht rekomandohet që të ruhen dhëmbët e përhershëm që lidhen me lezionin, ndërsa ruajtja e dhëmbëve të qumështit mund të ndryshojë sipas situatës. Operacione të tjera më të zakonshme të kryera janë marsupializimi (metoda Partsch), enukleimi me paketim primar ose marsupializimi i ndjekur nga enukleacioni (teknika e Waldron 11, 12). Rasti u menaxhua me enukleacion të plotë nën anestezi lokale me apikoektomi të dhëmbëve. Si metodë të zgjedhjes zgjodhëm enukleacionin (cistektominë) si procedurë

DISCUSSION

Kistet odontogjene radikulare janë cistat odontogjene Radicular odontogenic cysts are the most commonly occurring odontogenic cysts of the jaws. Causes of jaw cysts are different, numerous and depend on the type of cyst. The basic precondition for the occurrence of a cystic lesion is the previous presence of epithelial tissue at the site of future development of the cystic formation. Radicular cysts are one of the most common odontogenic cysts and arise from epithelial so-called Malassez – residues in the periodontal tissue, as a consequence of inflammation of the pulp A radicular cyst also known as a periapical cyst or dental cyst is more predominant in males than females. They are expected to resolve once the primary tooth falls off or is extracted and thereby is left untreated. The radicular cysts are usually asymptomatic unless secondarily infected (4,5). Commonly encountered odontogenic lesions are periapical abscesses, radicular cysts, dentigerous cysts, ameloblastoma, and odontogenic keratocyst. Mostly, multilocular lesions favor the mandibular posterior region and those showing expansion is considered ameloblastoma and their variants depending on the age and their presenting characteristics whereas unilocular lesions are labeled as odontogenic cyst both clinically and radiographically (6.7.8). The treatment of radicular cysts in most cases is surgical. The possibilities for such treatment and the choice of surgical method depend on the size of the cyst, its location, and the pathological formation. Radicular cyst rarely exceeds 1 cm in size, but if larger it might show buccal or lingual cortical plate expansion and can thin the bone around the tooth ([9). Odontogenic keratocyst can be given as a differential diagnosis in occasions of aggressive, large osteolytic lesions of the jaw. In that case, genetic testing and family history are required to assess nevoid basal cell carcinoma syndrome for this age. Prompt diagnosis and treatment ensure the great success of the procedure (10). Surgical treatment of apical cysts is almost always enucleation and it is mostly recommended that the permanent teeth associated with the lesion should be preserved whereas the preservation of deciduous teeth may vary according to the situation. Other most commonly performed surgeries are marsupialization (Partsch method), enucleation with primary packing, or marsupialization followed by enucleation (Waldron's technique (11,12). The case was managed by complete enucleation under local anesthesia with apicoectomies of teeth. We chose enucleation (cystectomy) as a surgical procedure as the method of choice, because

kirurgjikale, sepse ndërlikimet pas operacionit janë më të rrallat dhe ofrohet edhe shërimi më i mirë. Një muaj pas trajtimit kirurgjik, është regjistruar shërimi i plotë i plagës në kontrollin klinik në Repartin për kirurgji orale.

KONKLUZIONE

Si përfundim, një kist radikular është një gjendje e zakonshme që prek zgavrën e gojës. Mbetet pa u vënë re shumicën e kohës dhe rrallë arrin dimensionin taktil. Në këtë raport rasti, megjithëse një lezion i madh që përfshin kaninin e poshtëm djathtas dhe incizivin e dytë është lezioni më i zakonshëm si një kist radikular, duhet të mbahet në diagnozën provizore. Diagnoza përfundimtare mund të përcaktohet vetëm pas ekzaminimit dhe verifikimit histopatologjik. Në rastin e paraqitur ishte e nevojshme të ndërmerrej një operacion invaziv për shkak të madhësisë së kistit periapikal si dhe për të parandaluar zhvillimin e komplikimeve të kockave të nofullës. Ky raport i rastit konfirmon rëndësinë e zbulimit të hershëm të kisteve radikulare dhe efektivitetin e terapisë së tij.

REFERENCAT

1. Merva Soluk Tekkenesini, John M. Wright2, The World Health Organization Classification of Odontogenic Lesions: A Summary of the Changes of the 2017 (4th) Edition Turkish Journal of Pathology 2017. 12-15.
2. A Zizzi1, SD Aspriello2, L Ferrante3, D Stramazzotti, G Colella4, P Balercia5, L Lo Muzio6, M Piemontese2, G Goteri1, C Rubini. Oral diseases, 2012. 1-8.
3. Lisiane Bernardi, Fernanda Visioli. Carolina Nor and Pantelis Varvaki Rados,Radicular Cyst An Update of the Biological Factors Related to Lining Epithelium Review Article.Journal of endodontics 2015. 1-11.
4. White SC, Pharoah MJ. Oral Radiology: Principles and Interpretation, 5th Ed. Vol. 8. St. Louis: Mosby; 2004. Cysts of the jaws, 384–409.
5. Karemore TS. Karemore TS Textbook of Oral Medicine and Radiology. Vol. 1. New Delhi: CBS Publishers; 2021. Textbook of Oral Medicine and Radiology. 523–535.
6. Bhalerao SM, Lohe VK, Bhowate RR, Mohod SC, Patel S. Plexiform unicystic ameloblastoma: a rare

postoperative complications are the rarest, and the best healing is also provided. One month after the surgery treatment, complete wound healing was recorded at the clinical control at the Department for oral surgery.

CONCLUSIONS

In conclusion, a radicular cyst is a common condition affecting the oral cavity. It remains unnoticed most of the time and rarely reaches the tactile dimension. In this case report, although a large lesion involving lower right canine and second incisor teeth is the most commonly occurring lesion like a radicular cyst should be kept in the provisional diagnosis. Definitive diagnosis can be determined only after histopathological examination and verification. In the case presented it was necessary to undertake invasive surgery due to the size of the periapical cyst as well as to prevent the development of jaw bone complications. This case report confirms the importance of early detection of radicular cysts and the effectiveness of its therapy.

REFERENCES

1. Merva Soluk Tekkenesini, John M. Wright2, The World Health Organization Classification of Odontogenic Lesions: A Summary of the Changes of the 2017 (4th) Edition Turkish Journal of Pathology 2017. 12-15.
2. A Zizzi1, SD Aspriello2, L Ferrante3, D Stramazzotti, G Colella4, P Balercia5, L Lo Muzio6, M Piemontese2, G Goteri1, C Rubini. Oral diseases, 2012. 1-8.
3. Lisiane Bernardi, Fernanda Visioli. Carolina Nor and Pantelis Varvaki Rados,Radicular Cyst An Update of the Biological Factors Related to Lining Epithelium Review Article.Journal of endodontics 2015. 1-11.
4. White SC, Pharoah MJ. Oral Radiology: Principles and Interpretation, 5th Ed. Vol. 8. St. Louis: Mosby; 2004. Cysts of the jaws, 384–409.
5. Karemore TS. Karemore TS Textbook of Oral Medicine and Radiology. Vol. 1. New Delhi: CBS Publishers; 2021. Textbook of Oral Medicine and Radiology. 523–535.
6. Bhalerao SM, Lohe VK, Bhowate RR, Mohod SC, Patel S. Plexiform unicystic ameloblastoma: a rare variant of ameloblastoma. J Datta Meghe Inst Med Sci Univ. 2017; 12:284–288.

variant of ameloblastoma. J Datta Meghe Inst Med Sci Univ. 2017; 12:284–288.

7. Talatule D. Peripheral ameloblastoma in a 7 years old child: a rare case report Med Sci 2020;24: 4592–4596.
8. Borra KL, Bhowate RR, Lohe VK. Plexiform multicystic ameloblastoma in a 20 years old adult. J Evolution Med Dent Sci. 2020;9 :894–896.
9. Sevekar S, Subhadra HN, Das V. Radicular cyst associated with primary molar: surgical intervention and space management. Indian J Dent Res. 2018; 29:836–839.
10. Khare A, Dayma, A. Management of Radicular Cyst. A Clinical Case Report, J Orofac Res. 2019; 8(2):29-31.
11. Gupta B, Gupta S, Chaudhary M, Raj AT, Patil S. Cross-sectional observational study evaluating the association between odontogenic cystic content and size Arch Oral Biol. 2020;120:104954.
12. Tkaczuk AT, Bhatti M, Caccamese JF, Ord RA, Pereira KD. Cystic Lesions of the Jaw in Children: A 15 Year Experience. JAMA Otolaryngol Head Neck Surg. 2015; 141(9): 834-839.

7. Talatule D. Peripheral ameloblastoma in a 7 years old child: a rare case report Med Sci 2020;24: 4592–4596.
8. Borra KL, Bhowate RR, Lohe VK. Plexiform multicystic ameloblastoma in a 20 years old adult. J Evolution Med Dent Sci. 2020;9 :894–896.
9. Sevekar S, Subhadra HN, Das V. Radicular cyst associated with primary molar: surgical intervention and space management. Indian J Dent Res. 2018; 29:836–839.
10. Khare A, Dayma, A. Management of Radicular Cyst. A Clinical Case Report, J Orofac Res. 2019; 8(2):29-31.
11. Gupta B, Gupta S, Chaudhary M, Raj AT, Patil S. Cross-sectional observational study evaluating the association between odontogenic cystic content and size Arch Oral Biol. 2020;120:104954.
12. Tkaczuk AT, Bhatti M, Caccamese JF, Ord RA, Pereira KD. Cystic Lesions of the Jaw in Children: A 15 Year Experience. JAMA Otolaryngol Head Neck Surg. 2015; 141(9): 834-839.

UDK: 616.314.4-007.13-089.23

UDK: 616.314.4-007.13-089.23

MENAXHIMI I IMPAKTEVE TË SHUMËFISHTA NË PACIENTIN E KLASËS III. NJË RAPORTI RASTI

E. Petrova, S. Çakar Kocevski

Qendra Klinike Stomatologjike Universitare "Shën Pantelejmon", Shkup, Departamenti i Ortodoncisë

ABSTRAKT

Malokluzioni i klasës III përfaqëson sfidën e një klinicisti për shkak të natyrës komplekse, përfshirjes së komponentëve skeletorë dhe dentarë si dhe shqetësimit për kohën ideale për fillimin e një trajtimi ortodontik. Kur marrëdhënia skeletore ndryshohet, ajo ndikon jo vetëm në dimensionet sagjitale, por edhe në dimensionet vertikale dhe tërthore që potencialisht mund të çojnë në hapësirën e pamjaftueshme për daljen e dhëmbëve. Impakti në kaninët maksilar është patologjia e dytë më e shpeshtë e shpërthimit, që kërkon një qasje multidisiplinare dhe kohë më të gjatë trajtimi. Prandaj, malokluzioni i klasit III i shoqëruar me kaninë të ndikuar është një problem ortodontik, plani i trajtimit të të cilit duhet të bazohet në planifikimin e detajuar kirurgjikal dhe biomekanik.

Një paciente 15-vjeçare u paraqit në Departamentin e Ortodoncisë me ankesë kryesore për estetikë të dobët dhe vështirësi në kafshim. Është bërë një ekzaminim klinik gjithëpërfshirës intraoral dhe ekstraoral dhe është marrë një impresion dentar për analizën e mëtejshme të modelit të studimit. Janë regjistruar pesë fotografi intraorale dhe tre ekstraorale. Janë bërë një radiografi panoramike dhe cefalometrike.

Nga të dhënat e marra, pacientja u diagnostikua me malokluzion skeletor të klasës III. Intraoralisht, u vu re një overjet i kundërt dhe ekstraoralisht pacientja tregoi një profil konkav. Në radiografi panoramike, u diagnostikua impaksion i të dy kanineve maksilar dhe një kanini mandibular. Plani i trajtimit përbëhet nga ekspozimi me lazer të kaninëve të prekur për shkak të pozicionit të tyre dhe fillimin e një trajtimi ortodontik me pajisje të fiksuar ortodontike.

Në përfundim të trajtimit, pacienti u paraqit me shtrirje të plotë të dhëmbëve maksilar dhe mandibular. Rezultati ishte një overjet pozitiv, profil i përmirësuar i fytyrës dhe okluzion. Zbulimi i hershëm, plani i saktë i trajtimit dhe menaxhimi në kohë i kaninëve të prekur

MANAGEMENT OF MULTIPLE IMPACTIONS IN CLASS III PATIENT. A CASE REPORT

E.Petrova, S.Chakar Kocevski

University Dental Clinical Center "St. Pantelejmon", Skopje, Department of Orthodontics

ABSTRACT

Class III malocclusion represents a clinician's challenge due to the complex nature, involvement of skeletal and dental components as well as concern for ideal timing for commencing an orthodontic treatment. When skeletal relationship is altered it influences not only the sagittal, but also the vertical and transverse dimensions that potentially can lead to inadequate space for tooth eruption. Impaction of maxillary canines is the second most frequent eruption pathology, that requires a multidisciplinary approach and significantly longer treatment time. Therefore, Class III malocclusion accompanied with impacted canines is an orthodontic problem whose treatment plan should be based on detailed surgical as well as biomechanical planning.

Fifteen years old, female patient presented at the Department of Orthodontics with chief complaint of poor esthetic and difficulty biting. A comprehensive intraoral and extraoral clinical examination was done and a dental impression was taken for further study model analysis. Five intraoral and three extraoral photographs were recorded. A panoramic and cephalometric x-ray were taken.

From the data obtained, the patient was diagnosed with skeletal Class III malocclusion. Intraorally, a reverse overjet was noted and extraorally, the patient showed a concave profile. On panoramic x-ray, impaction of both maxillary canines and one mandibular canine was diagnosed. Treatment plan consists of laser exposure of the impacted canines due to their position and starting an orthodontic treatment with fixed orthodontic appliance.

At the end of the treatment, the patient presented with complete alignment of the maxillary and mandibular teeth. The outcome was positive over jet, improved facial profile and occlusion. Early detection, precise treatment plan and timely management of impacted canines are of paramount importance, especially

janë të një rëndësie të madhe, veçanërisht në rastet kur ekziston gjithashtu një mospërputhje themelore e skeletit.

Fjalët kyçe: *Klasa III, Impakti; Kaninët; Pajisjet e fiksuara*

HYRJE

Malokluzioni i klasës III përfaqëson një deformim dentofacial të lidhur me rritjen, ku shkaku mund të lokalizohet në maksillën, mandibulën ose kombinimin e të dyjave. (1) Përveç keqformimeve sagitale, ky malokluzion shpesh shoqërohet me probleme vertikale dhe/ose transversale. (2) Përhapja e tij ndryshon shumë ndërmjet dhe brenda racave, grupeve etnike dhe rajoneve gjeografike të ndryshme. (3) Malokluzioni i klasës III ka një etiologji multifaktoriale dhe përfshin faktorë gjenetikë dhe mjedisorë. (4)

Paraqitja klinike e pacientëve të klasës III është shumë e ndryshueshme dhe shkon nga problemet dentoalveolare deri në paraqitjen e vërtetë skeletore për shkak të mospërputhjeve maksilomandibulare. (5) Diagnoza e saktë e malokluzionit të klasës III me të gjitha karakteristikat e tij është shumë e rëndësishme për planin e trajtimit si dhe kohën e fillimit të trajtimit.

Në varësi të arsyes së zhvillimit të malokluzionit të klasës III, kërkohet një qasje e ndryshme trajtimi. Gjithashtu, rezultati afatgjatë i qasjeve të ndryshme të trajtimit mund të varet nga tendenca e rritjes së individit. Në rastet kur mund të ndërmerret trajtim interceptiv, pritet që të reduktohet ashpërsia e ndërhyrjeve ortodontike dhe kirurgjikale në të ardhmen. (6) Nga ana tjetër, disa nga pacientët e klasës III do të kërkojnë përfundimin e rritjes maksillomandibulare derisa të ndërmerret një ndërhyrje e mëtejshme ortodontike dhe kirurgjikale. (2)

Prandaj, plani i duhur i trajtimit dhe koha është e një rëndësie të madhe për pacientët e klasës III.

Impakti i kaninëve maksilar është patologjia e dytë më e shpeshtë e shpërthimit, që kërkon një qasje multidisiplinare dhe kohë më të gjatë trajtimi. (7) Prandaj, malokluzioni i klasës III i shoqëruar me kanin e impaktuar është një problem ortodontik plani i trajtimit të të cilit duhet të bazohet në planifikimin e detajuar kirurgjik si dhe biomekanik.

in cases where there is also an underlying skeletal discrepancy.

Key words: *Class III, Impaction; Canines; Fixed appliances*

INTRODUCTION

Class III malocclusion represents a growth-related dentofacial deformity, where the cause may be located in the maxilla, mandible or combination of both. (1) Apart from the sagittal malformations, this malocclusion very often is accompanied with vertical and/or transverse problems. (2) Its prevalence varies greatly among and within different races, ethnic groups, and geographic regions. (3) Class III malocclusion has a multifactorial etiology, and involves genetic and environmental factors. (4)

The clinical presentation of Class III patients is highly variable and goes from dentoalveolar problems to true skeletal presentation due to maxillomandibular discrepancies. (5) The precise diagnosis of Class III malocclusion with all its characteristics is very important for the treatment plan as well as the time for treatment commencement.

Depending on the reason for developing Class III malocclusion, a different treatment approach is required. Also, the long-term outcome of various treatment approaches may depend on the growth tendency of the individual. In cases where interceptive treatment can be undertaken, it is expected that the severity of future orthodontic and surgical interventions will be reduced. (6) On the other hand, some of the Class III patients will require completion of maxillomandibular growth until further orthodontic and surgical intervention is undertaken. (2)

Therefore, proper treatment plan and timing is of paramount importance for Class III patients.

Impaction of maxillary canines is the second most frequent eruption pathology, that requires a multidisciplinary approach and significantly longer treatment time. (7) Therefore, Class III malocclusion accompanied with impacted canines is an orthodontic problem whose treatment plan should be based on detailed surgical as well as biomechanical planning.

MATERIALE DHE METODA

Paciente femër, pesëmbëdhjetë vjeç, e paraqitur në Departamentin e Ortodoncisë. Ankesa kryesore ishte kafshimi i saj i përparmë kryq dhe vështirësia në kafshimin me dhëmbët e përparmë.
Është bërë një ekzaminim klinik gjithëpërfshirës intraoral dhe ekstraoral dhe është marrë një impresion dentar për analizën e mëtejshme të modelit të studimit. Janë regjistruar pesë fotografi intraorale dhe tre ekstraorale. Janë bërë një radiografi panoramike dhe cefalometrike.

REZULTATET

Në ekzaminimin klinik, pacientja u paraqit me lidhje molare të klasës III. Kishte overjet të kundërt, i cili ishte një nga shkaqet kryesore që pacientja të kërkonte ndihmë ortodontike. Pacientja ishte 15 vjeç dhe kishte mbajtje të kanineve qumeshtit 53 dhe 73. Kishte një mospërputhje në vijën e mesme interincizale. Ekstraoralisht, pacientja paraqitet me fytyrë simetrike, profil konkav dhe mjekër të theksuar. Në rreze x u zbulua se ka impakt të dy kaninëve maksilar dhe një kanini mandibular, 13, 23 dhe 33.

Analiza gnatometrike tregoi se dimensionet tërthore të harkut dentar maksilar dhe mandibular janë pakësuar pak. Sagjitalisht , harku dentar maksilar ishte shkurtuar me 2.5 mm, ndërsa harku dentar mandibular ishte më i gjatë për 1.5 mm më shumë se diapazoni i referencës.

Nga të dhënat e marra nga analiza cefalometrike, këndi ANB ishte -1 º, duke sugjeruar malokluzionin e klasës III. Këndi SNA tregoi vlera të reduktuara prej 78º, që përfaqëson retrognatizmin maksilar dhe këndi SNB ishte 80º, që përfaqësonte normognatizmin e mandibulës. Komponentët dentarë nga analiza sugjeruan normoinklinim të incizivëve maksilar (1/NA = 22º) dhe proinklinim të incizivëve mandibular (1/NB = 28º). Lartësia totale e fytyrës nga N në Gn u rrit dhe ishte 118 mm.

Objektivi i trajtimit ishte realizimi i një overjet pozitiv dhe shtrirja e dhëmbëve të impaktuar për të arritur një okluzion të qëndrueshëm. Plani i trajtimit përbëhet nga ekspozimi me lazer i kannëve të impaktuar për shkak të pozicionit të tyre dhe fillimin e një trajtimi ortodontik me pajisje të fiksuara ortodontike.

MATERIALS AND METHODS

Fifteen years old, female patient presented at the Department of Orthodontics. The chief complaint was her anterior cross bite and difficulty biting with her front teeth.
A comprehensive intraoral and extraoral clinical examination was done and a dental impression was taken for further study model analysis. Five intraoral and three extraoral photographs were recorded. A panoramic and cephalometric x-ray were taken.

RESULTS

On clinical examination, patient presented with Class III molar relationship. There was reverse overjet, which was one of the main causes for patient seeking orthodontic help. The patient was 15 years old and there was retention of the deciduous canines 53 and 73. There was a discrepancy in the interincisal midline. Extraorally, patient presented with symmetrical face, concave profile and prominent chin. On x-ray it was detected that there is impaction of both maxillary canines and one mandibular canine, 13, 23 and 33.

Gnatometric analysis showed that the transverse dimensions of the maxillary and mandibular dental arch are slightly reduced. Sagittally, the maxillary dental arch was shortened by 2.5 mm, while the mandibular dental arch was longer for 1.5 mm more than the reference range.

From the data obtained from the cephalometric analysis, the ANB angle was -1º , suggesting Class III malocclusion. The SNA angle showed reduced values of 78º, representing maxillary retrognathism and the SNB angle was 80º , which represented normognatism of the mandible. Dental components from the analysis suggested normoinclination of the maxillary incisors (1/NA = 22º) and proinclination of mandibular incisors (1/NB = 28º) . The total facial height from N to Gn was increased and was 118mm.

The treatment objective was to accomplish a positive overjet and alignment of the impacted teeth to achieve a stable occlusion. Treatment plan consists of laser exposure of the impacted canines due to their position and starting an orthodontic treatment with fixed orthodontic appliance.

Trajtimi u krye në dy faza.
Faza 1: Së pari, u bë një nxjerrje e kaninëve të qumështit. Më pas, në Departamentin e Stomatologjisë Parandaluese u krye ekspozimi me lazer i kaninëve të impaktuar.
Faza 2: Një aparat i fiksuar ortodontik u ngjit në dhëmbët maksilar dhe më pas në dhëmbët mandibular. Disartikulimi është kryer me qëllim të proinklinimit të incizivëve maksilar dhe arritjes së overjetit pozitiv. Kllapat ishin me recetë Roth, me madhësi të slotit 0,022. Shtrirja dhe nivelimi fillestar u krye duke përdorur tela harkor prej titani-nikeli, duke filluar me 0,012' tela të rrumbullakët NiTi harkorë dhe duke vazhduar me dimension më të madh të telave NiTi të rrumbullakët dhe drejtkëndorë. Kur u arrit hapësira e mjaftueshme për kaninët e impaktuar, tela harkor prej çeliku inox u vendosën në kllapa. Kllapat u lidhën në kaninët e impaktuar dhe filloi një tërheqje ortodontike. Gjatë trajtimit janë përdorur elastikë intermaksilarë për klasën III.

Trajtimi përfundoi në 2.5 vjet. Në përfundim të trajtimit, pacientja u paraqit me shtrirje të plotë të dhëmbëve maksilarë dhe mandibularë. Rezultati ishte overjet pozitiv, profil i përmirësuar i fytyrës dhe okluzion.

Analiza cefalometrike në fund të trajtimit tregoi kryesisht ndryshime dentoalveolare. Vlerat për 1/SN, 1/NA dhe 1-NA u rritën duke përfaqësuar proinklinimin dhe protrusionin e incizivëve maksilarë. Incizivët mandibularë u retruduan , duke treguar vlera të reduktuara për 1-NB. Lartësia totale e fytyrës u reduktua në krahasim me fillimin e trajtimit.

Në fund të trajtimit u përmirësua pozicioni i buzëve në raport me linjën E estetike. Distanca midis linjës E estetike dhe buzës së sipërme dhe të poshtme u reduktua, duke i bërë buzët më të spikatura dhe për këtë arsye u arrit një profil i përmirësuar i fytyrës.

Treatment was conducted in two phases.
Phase 1: First, an extraction of deciduous canines was done. Afterwards, a laser exposure of the impacted canines was performed at the Department of Preventive Dentistry.
Phase 2: A fixed orthodontic appliance was bonded on maxillary and afterwords on mandibular teeth. Disarticulation was performed in order proinclination of maxillary incisors and achieving positive overjet. Brackets were with Roth prescription, with slot size 0,022. Initial alignment and leveling was conducted using nickel titanium arch wires, starting with 0.012' round NiTi archwire and continuing with larger dimension of round and rectangular NiTi wires. When sufficient space for the impacted canines was achieved, stainless steel archwire was placed in the brackets. Brackets were bonded on the impacted canines and an orthodontic traction was commenced. During the treatment intermaxillary elastics for Class III were used.

Treatment was completed in 2.5 years. At the end of the treatment, the patient presented with complete alignment of the maxillary and mandibular teeth. The outcome was positive overjet, improved facial profile and occlusion.

Cephalometric analysis at the end of treatment showed mostly dentoalveolar changes. The values for the 1/SN, 1/NA and 1-NA were increased representing proinclination and protrusion of the maxillary incisors. Mandibular incisors were retruded, showing reduced values for 1-NB. Total facial height was reduced compared to the beginning of the treatment.

At the end of the treatment, the position of the lips in relation to the esthetic E- line was improved. The distance between esthetic E-line and upper and lower lip was reduced, making the lips more prominent and therefore improved facial profile was achieved.

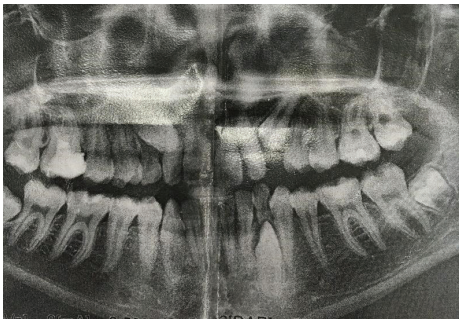

Rreze X para trajtimit
X-ray before treatment

Fotografitë intraorale dhe ekstraorale para trajtimit
Intraoral and extraoral photographs before treatment

Fotografitë intraorale dhe ekstraorale pas trajtimit
Intraaoral and extraoral photographs after treatment

PËRFUNDIM

Malokluzionet e klasës III paraqiten si një problem sfidues në praktikën ortodontike. Në varësi të karakteristikave të malokluzionit dhe moshës së pacientit, mund të bëhet modifikimi i rritjes ose trajtim më gjithëpërfshirës. (8) Në rastet kur pacienti ka pushuar së rrituri, trajtimi me kamuflim ose trajtimi kirurgjik janë opsionet e trajtimit.
Trajtimi i kamuflazhit përbëhet nga ndryshimi i parametrave dentarë në bazën skeletore, më së shumti me proinklinim të incizivëve maksilar dhe retroinklinim të incizivëve mandibular. (2)
Kur bëhet fjalë për kaninët e impaktuar, zbulimi i hershëm, plani i saktë i trajtimit dhe menaxhimi në kohë është i një rëndësie të madhe, veçanërisht në rastet kur ekziston edhe një mospërputhje themelore e skeletit. (9)

CONCLUSION

Class III malocclusions present as a challenging problem in orthodontic practice. Depending on the malocclusion characteristics and patient age, growth modification or more comprehensive treatment can be done. (8) In cases where the patient has ceased growing, camouflage treatment or surgical treatment are the treatment options.
The camouflage treatment consists of changing the dental parameters on the skeletal base, mostly by proinclination of maxillary incisors and retroinclination of mandibular incisors. (2)
When it comes to impacted canines, early detection, precise treatment plan and timely management is of paramount importance, especially in cases where there is also an underlying skeletal discrepancy. (9)

REFERENCAT

1. Park JU, Baik SH. Classification of Angle Class III malocclusion and its treatment modalities. Int J Adult Orthodon Orthognath Surg. 2001
2. Zere, Edlira et al. “Developing Class III malocclusions: challenges and solutions.” Clinical, cosmetic and investigational dentistry. 2018
3. Hardy, D., Y. Cubas, and M. Orellana. "Prevalence of angle class III malocclusion: a systematic review and meta-analysis. Open J Epidemiol. 2012
4. Kawala, Beata et al. “Genetics or environment? A twin-method study of malocclusions.” World journal of orthodontics. 2007
5. Sanborn, Richard Tisdale. "Differences between the facial skeletal patterns of Class III malocclusion and normal occlusion." The Angle Orthodontist. 1955
6. Campbell PM. The dilemma of Class III treatment. Early or late? Angle Orthod. 1983
7. litsas G. A review of early displaced maxillary canines: Etiology, diagnosis and interceptive treatment. Open Dent J. 2011
8. Ngan P. Treatment of Class III malocclusion in the primary and mixed dentitions. In: Bishara SE, editor. Textbook of Orthodontics. Philadelphia: WB Saunders; 2001.
9. Manne, Ranjit et al. “Impacted canines: Etiology, diagnosis, and orthodontic management.” Journal of pharmacy & bioallied sciences. 2012

REFERENCES

1. Park JU, Baik SH. Classification of Angle Class III malocclusion and its treatment modalities. Int J Adult Orthodon Orthognath Surg. 2001
2. Zere, Edlira et al. “Developing Class III malocclusions: challenges and solutions.” Clinical, cosmetic and investigational dentistry. 2018
3. Hardy, D., Y. Cubas, and M. Orellana. "Prevalence of angle class III malocclusion: a systematic review and meta-analysis. Open J Epidemiol. 2012
4. Kawala, Beata et al. “Genetics or environment? A twin-method study of malocclusions.” World journal of orthodontics. 2007
5. Sanborn, Richard Tisdale. "Differences between the facial skeletal patterns of Class III malocclusion and normal occlusion." The Angle Orthodontist. 1955
6. Campbell PM. The dilemma of Class III treatment. Early or late? Angle Orthod. 1983
7. litsas G. A review of early displaced maxillary canines: Etiology, diagnosis and interceptive treatment. Open Dent J. 2011
8. Ngan P. Treatment of Class III malocclusion in the primary and mixed dentitions. In: Bishara SE, editor. Textbook of Orthodontics. Philadelphia: WB Saunders; 2001.
9. Manne, Ranjit et al. “Impacted canines: Etiology, diagnosis, and orthodontic management.” Journal of pharmacy & bioallied sciences. 2012

UDK: 616.314.17-74

UDK: 616.314.17-74

RUAJTJA E ALVEOLËS (RAPORT RASTI)

Slobodan Stanoev[1], Zhaklina Mencheva[2,3], Oliver Dimitrovski[2,4], Mirjana Markovska Arsovska[2,5], Stavre Trajculeski[2], Biljana Rusevska[2]

[1]IPSH Extra Dental Shkup
[2]Qendra Klinike Stomatologjike Universitare "Shën Panteleimon" Shkup, Departamenti i Kirurgjisë Orale
[3]Asistent profesor në Fakultetin e Mjekësisë Dentare në Universitetin MIT SHKUP
[4]Profesor në Fakultetin e Stomatologjisë në UKIM
[5]Asistent Profesor i Fakultetit të Mjekësisë Dentare, Universiteti Goce Delçev Shtip
[6]Qendra Klinike Stomatologjike Universitare "Shën Pantelejmon" Shkup, Departamenti i Sëmundjeve Orale dhe Periodontale

ALVEOLA PRESERVATION (CASE REPORT)

Slobodan Stanoev[1], Zhaklina Mencheva[2,3], Oliver Dimitrovski[2,4], Mirjana Markovska Arsovska[2,5], Stavre Trajculeski[2], Biljana Rusevska[2]

[1]PZU Extra Dental Skopje
[2]University Dental Clinical Center "St. Panteleimon" Skopje, Department of Oral Surgery
[3]Assistant Professor at the Faculty of Dental Medicine at MIT University Skopje
[4]Professor at the Faculty of Dentistry at UKIM
[5]Assistant Professor of the Faculty of Dental Medicine, Gotse Delchev Shtip University
[6]University Dental Clinical Center "St. Pantelejmon" Skopje, Department of Oral and Periodontal Diesease

ABSTRAKT

Dentisti gjithmonë përpiqet të shpëtojë dhëmbët e pacientit, por ndonjëherë kjo nuk është e mundur për arsye të ndryshme. Në shumicën e rasteve kur ne nxjerrim dhëmbët, resorbimi i kockave të procesit alveolar ndodh pas nxjerrjes së tyre, duke zvogëluar kështu lartësinë dhe gjerësinë e tij. Ne bëjmë ruajtjen e alveolës në mënyrë që të ruajmë një vëllim të mjaftueshëm të saj. Ruajtja e alveoleve tentohet gjithmonë pas nxjerrjes atraumatike të dhëmbëve, qëllimi i së cilës është ruajtja e mureve alveolare dhe indeve të buta përreth. Ruajtja mund të kryhet me ndihmën e materialeve autogjene, heterogjene, alloplastike dhe materialeve me origjinë sintetike. Alveola e mbushur e kockave me çdo material ruajtës është e mbuluar me një membranë që mund të jetë resorptive ose jo resorptive, e cila parandalon rritjen e indit lidhës dhe ndikon në rigjenerimin e drejtuar të kockave. Pas ruajtjes së alveolusit, pacienti mund të vendosë për rehabilitimin e protezave ose implanteve të protezave, me të cilat merren rezultate të shkëlqyera nga aspekti estetik dhe funksional.

Fjalët kyçe: *ruajtja e alveolit, rigjenerimi i indeve ujore, membrana resorbuese, materialet aloplastike.*

ABSTRACT

The dentist always tries to save the patient's teeth, but sometimes this is not possible for various reasons. In most cases when we extract the teeth, bone resorption of the alveolar process occurs after their extraction, thereby reducing its height and width. We do the preservation of the alveolus in order to preserve a sufficient volume of it. The preservation of the alveoli is always attempted after atraumatic tooth extraction, the aim of which is to preserve the alveolar walls and the surrounding soft tissue. Preservation can be carried out with the help of autogenous, heterogeneous, alloplastic materials and materials of synthetic origin. The filled bone alveolus with any preservation material is covered with a membrane that can be resorptive or non-resorptive, which prevents the growth of connective tissue and affects the guided bone regeneration. After preservation of the alveolus, the patient can decide on prosthetic or implant prosthetic rehabilitation, with which excellent results are obtained from an aesthetic and functional aspect.

Key words: *preservation of the alveolus, aqueous tissue regeneration, resorptive membrane, alloplastic materials.*

HYRJE DHE PËRMBLEDHJE E LITERATURËS

Sa herë që një dhëmb nxirret ose humbet, resorbimi i kockave bëhet në zonën e alveolit të nxjerrjes, i cili ka karakter progresiv dhe kumulativ. (1)
Për shkak të resorbimit fiziologjik të kockave të

INTRODUCTION AND LITERATURE REVIEW

Whenever a tooth is extracted or lost, bone resorption takes place in the area of the extraction alveolus, which has a progressive and cumulative character. (1)
Due to physiological bone resorption of the alveolar

kreshtës alveolare pas humbjes së dhëmbëve, atrofia shpesh ndodh në një masë të tillë që nuk është e mundur të vendoset një implant dentar pa një rritje të mëparshme të vëllimit të kockave. Çështja komplikohet më tej nga afërsia e sinusit maksilar në maksilë dhe nervit mandibular në mandibulë. Resorbimi i kockave mund të jetë fiziologjik, por mund të ndodhë edhe për shkak të shkaqeve të tjera, siç janë trauma dhe procese të ndryshme patologjike, siç janë lezionet e tumorit dhe ndryshimet cistike. Në raste të tilla, ndodhin defekte të kockave që duhet të plotësohen para terapisë së implantit. (2) Mbushja e alveoleve të nxjerrjes menjëherë pas nxjerrjes së dhëmbëve ndihmon në ruajtjen e vëllimit të alveoleve dhe gjithashtu zvogëlon ose ndalon resorbimin e kockave. (1) Qëllimi i këtij raporti të rastit është të tregojë një mënyrë të ruajtjes së alveolit menjëherë pas nxjerrjes së dhëmbit, të tregojë avantazhet në ruajtjen e lartësisë dhe gjerësisë së kockës dhe të tregojë teknikat, mundësitë dhe avantazhet e ruajtjes së alveolit pas nxjerrjes. Në këtë mënyrë, bëhen të mundshme kushtet për instalimin e implanteve dentare dhe integrimin ashtëror të tyre të favorshëm ose ndonjë lloj tjetër zëvendësimi të protezave që kërkon një vëllim adekuat të kockave. Morfologjia e indit të procesit alveolar përcaktohet nga dhëmbët. Dhëmbët e shëndetshëm, edhe me rrënjë të kalbura, shërbejnë për të ruajtur strukturën e kockave. Pas humbjes së dhëmbëve, ndodhin procese karakteristike të resorbimit të laminës vestibulare të kockave, dhe arsyeja kryesore për këtë është humbja e indeve periodontale.

Humbja e kockave alveolare mund t 'i atribuohet shumë faktorëve të tillë si terapia endodontike, sëmundja periodontale, trauma si dhe manipulimet agresive gjatë nxjerrjes së dhëmbëve që rezultojnë në një reduktim të lartësisë dhe gjerësisë së kreshtës së kockave. (3) Sasia më e madhe e masës së humbjes së kockave ndodh në dimensionin horizontal dhe në anën vestibulare të kurrizit. Ekziston edhe një humbje e dimensionit vertikal, i cili është më i theksuar drejt zonës bukale. Shumica e ndryshimeve dimensionale të kurrizit alveolare dhe ajo 2/3 ndodhin në tre muajt e parë pas nxjerrjes, dhe humbja e pritshme është mesatarisht 40% e lartësisë dhe gjerësisë origjinale pas tre vjetësh. (4) Shpejtësia e resorbimit është individuale për çdo person, individuale dhe ndryshon edhe në të njëjtin person në kohë të ndryshme. Faktorët që ndikojnë në resorbimin e kockave mund të ndahen në faktorë anatomikë, metabolikë, funksionalë dhe protezë. Faktorët anatomikë përfshijnë madhësinë, formën dhe dendësinë e kurrizit alveolar, si dhe biotipin gingival. Faktorët metabolikë përfshijnë një numër faktorësh ushqyes, hormonalë dhe të tjerë

ridge after tooth loss, atrophy often occurs to such an extent that it is not possible to place a dental implant without a previous increase in bone volume. The matter is further complicated by the proximity of the maxillary sinus in the maxilla and the mandibular nerve in the mandible. Bone resorption can be physiological but can also occur due to other causes such as trauma and various pathological processes such as tumor lesions and cystic changes. In such cases, bone defects occur that need to be filled before implant therapy. (2) Filling the extraction alveoli immediately after tooth extraction helps to maintain the volume of the alveoli and also reduces or stops bone resorption. (1) The purpose of this a case report to show one way of preserving the alveolus immediately after tooth extraction, to show the advantages in preserving the height and width of the bone and to show the techniques, possibilities and advantages of preserving the alveolus after extraction. In this way, conditions are made possible for the installation of dental implants and their favorable osseointegration or some other type of prosthetic replacement that requires an adequate volume of bone. The morphology of the tissue of the alveolar process is determined by the teeth. Healthy teeth, even with decayed roots, serve to maintain the bone structure. After the loss of teeth, characteristic processes of resorption of the vestibular bone lamina occur, and the main reason for this is the loss of periodontal tissue.

Alveolar bone loss can be attributed to many factors such as endodontic therapy, periodontal disease, trauma as well as aggressive manipulations during tooth extraction resulting in a reduction in the height and width of the bone crest. (3) The greatest amount of bone loss mass occurs in the horizontal dimension and on the vestibular side of the ridge. There is also a loss of vertical dimension, which is most pronounced towards the buccal area. Most of the dimensional changes of the alveolar ridge and that 2/3 occur in the first three months after the extraction, and the expected loss is on average 40% of the original height and width after three years. (4) The speed of resorption is individual for each person. individual and varies even in the same person at different times. Factors affecting bone resorption can be divided into anatomical, metabolic, functional and prosthetic factors. Anatomical factors include the size, shape, and density of alveolar ridges, as well as gingival biotype. Metabolic factors include a number of nutritional, hormonal, and other metabolic factors that influence the activity of cells that create bone (osteoblasts) and those that resorb it (osteoclasts). Prosthetic factors include a multitude of technical and material factors involved in prosthetic work. (5) Thus, the factors that affect the resorption of the alveolar

metabolikë që ndikojnë në aktivitetin e qelizave që krijojnë kockat (osteoblastet) dhe ato që e resorbojnë atë (osteoklastet). Faktorët protetikë përfshijnë një mori faktorësh teknikë dhe materialë të përfshirë në punën protetike. (5) Kështu, faktorët që ndikojnë në resorbimin e kreshtës alveolare mund të ndahen në ato me origjinë lokale dhe sistemike. Nga ato lokale, më të rëndësishmet janë: kushtet pas nxjerrjes së një ose më shumë dhëmbëve (forma, madhësia, cilësia e kreshtës së mbetur alveolare). Faktorët sistemikë janë: mosha e pacientit, gjinia, marrja e ulët e kalciumit në trup përmes ushqimit, metabolizmi i çrregulluar i kalciumit dhe fosforit në trup, ndryshimet osteoporotike në sistemin e kockave; çekuilibri hormonal.

Para nxjerrjes së planifikuar të dhëmbëve dhe trajtimit alveolar, nevojitet një vlerësim i kujdesshëm klinik dhe radiologjik. Lartësia e mjaftueshme e kockës proksimale duhet të konfirmohet nga gjetjet radiologjike. Nëse ka një proces apikal, ai duhet të jetë i madhësisë së vogël dhe i kufizuar ashpër nga kocka alveolare. Vlerësimi i dendësisë së kockave rreth dhëmbit dhe nëse dhëmbi është trajtuar në mënyrë endodontike i jep mjekut njohuri për lehtësinë relative të nxjerrjes. Lartësia e kockës labiale/bukale dhe palatale mund të ekzaminohet me një sondë periodontale para nxjerrjes, duke na dhënë njohuri për kockën e mbetur dhe terapinë e mëvonshme të ruajtjes alveolare. Është e nevojshme të shqyrtohet sasia dhe cilësia e indit gingival rreth dhëmbëve dhe të vlerësohet nevoja për transplantim të indit lidhës.

Dhëmbët me një infeksion akut apikal nuk janë të përshtatshëm për nxjerrjen dhe mbushjen pasuese të alveoleve, është e nevojshme të ndreqni infeksionin, të përshkruani terapinë me antibiotikë për 5-7 ditë dhe pastaj të filloni procedurën e rënë dakord.

Çelësi i suksesit në ruajtjen e alveoleve qëndron në zvogëlimin e traumave si në indin e kockave të forta ashtu edhe në atë të dhëmbëve të butë. Për ta bërë këtë, është e nevojshme të miratohet teknika dhe instrumentacioni i duhur. Përdorimi i një periotomi dhe luksatori është vendimtar për nxjerrjen atraumatike të dhëmbëve. Qasja kirurgjikale përfshin një prerje sulcus rreth dhëmbit që nxirret pa flap.

Periotomi përdoret për degazimin e mukozës në zonën koronare, duke lehtësuar kështu aksesin për përdorimin e pincave. Ekziston një qasje e ndryshme ndaj dhëmbëve të thyer dhe me shumë rrënjë që përfshin ndarjen e kujdesshme të rrënjëve të dhëmbëve duke përdorur një pjesë dore dhe heqjen e tyre individuale. Përdorimi i instrumenteve të implantit të ftohur me ujë përdoret për të ndarë dhëmbin bëhet duke shmangur çdo kontakt me indin kockor përreth. Në këtë mënyrë arrihet ruajtja maksimale e kockës alveolare,

ridge can be divided into those of local and systemic origin. Of the local ones, the most important are: the conditions after the extraction of one or more teeth (shape, size, quality of the remaining alveolar ridge). Systemic factors are: the age of the patient, gender, low intake of calcium in the body through food, disturbed metabolism of calcium and phosphorus in the body, osteoporotic changes in the bone system; hormonal imbalance.

Before planned tooth extraction and alveolar treatment, a careful clinical and radiological evaluation is necessary. Sufficient height of the proximal bone should be confirmed by radiological findings. If there is an apical process, it should be of small size and sharply limited by the alveolar bone. Assessing the bone density around the tooth and whether the tooth has been endodontically treated gives the clinician insight into the relative ease of extraction. The height of the labial/buccal and palatal bone can be examined with a periodontal probe before extraction, giving us insight into the remaining bone and subsequent alveolar preservation therapy. It is necessary to examine the quantity and quality of the gingival tissue around the teeth and assess the need for connective tissue transplantation.

Teeth with an acute apical infection are not suitable for extraction and subsequent filling of the alveoli, it is necessary to remediate the infection, prescribe antibiotic therapy for 5-7 days and then start the agreed procedure.

The key to success in preserving the alveoli lies in reducing trauma to both the hard bone tissue and the soft tooth tissue. To do this, it is necessary to adopt the appropriate technique and instrumentation. The use of a periotome and luxator is crucial for atraumatic tooth extraction. The surgical approach involves a sulcus incision around the tooth that is extracted without a flap.

The periotome is used for degassing the mucous membrane in the coronary area, thus facilitating access for the use of forceps. There is a different approach to broken and multi-rooted teeth that involves careful separation of the tooth roots using a handpiece and their individual removal. The use of water-cooled implant instruments used to separate the tooth is done by avoiding any contact with the surrounding bone tissue. In this way, maximum preservation of the alveolar bone is achieved, especially on the labial/buccal wall. After extraction, it is necessary to thoroughly scarify the walls of the alveolus and remove the remnants of the periodontal ligament, which further causes bleeding and increases the blood supply to the extracted site. When the alveolus is less blood-filled, especially in the

veçanërisht në murin labial/bukal. Pas nxjerrjes, është e nevojshme të skarifikohen tërësisht muret e alveolës dhe të hiqen mbetjet e ligamentit periodontal, gjë që më tej shkakton gjakderdhje dhe rrit furnizimin me gjak në vendin e nxjerrë. Kur alveoli është më pak i mbushur me gjak, veçanërisht në pjesët anësore të mandibulës, ndonjëherë është e dëshirueshme të bëhen shpime në laminën kortikale me gërryerje të vogla të rrumbullakëta për të rritur furnizimin me gjak të alveoleve që është e rëndësishme për shërimin e plagëve. Dështimi mund të çojë në shërim fibroz dhe konsolidim të dobët të shartimit brenda alveolës, duke kompromentuar potencialisht shërimin e mëvonshëm të protezës së implantit. (6) Alveolusi është i mbushur me gjak nga enët e gjakut të këputura, të cilat shkaktojnë një sërë ngjarjesh që nga ana tjetër inkurajojnë formimin e mëvonshëm të një rrjeti fibrinash që së bashku me trombocitet formojnë një koagulim në 24 orët e para. Neutrofilet dhe makrofagët vijnë në plagën e nxjerrjes, shkatërrojnë bakteret dhe e sterilizojnë atë dhe lirojnë faktorët e rritjes dhe citokinat, gjë që përmirëson migrimin e qelizave mezenkimale dhe aktivitetin e tyre sintetik. Mpiksja i nënshtrohet fibrinolizës gjatë ditëve të ardhshme. Përhapja e qelizave mezenkimale çon në zëvendësimin gradual të koagulimit me ind granulues.
Deri në fund të javës së parë, indet vaskulare formohen dhe pas dy javësh pjesa margjinale e alveolit të nxjerrjes mbulohet me ind të ri lidhës të pasur me enë të gjakut dhe qeliza inflamatore. Në një periudhë prej 4-6 javësh, alveoli mbushet me ind kockor dhe indi i butë keratinizohet. Mineralizimi i kockave vazhdon në muajt në vijim, por kurrë nuk arrin nivelin e mineralizimit si në një alveol të shëndetshëm të paprekur. (7) Mënyra më efektive për të ruajtur gjerësinë, lartësinë dhe pozicionin e kreshtës alveolare është ruajtja e alveoleve në kohën e nxjerrjes së dhëmbit. Ruajtja alveolare ka tendencë të ruajë vëllimin e kockave që ekzistonte në kohën e nxjerrjes së dhëmbëve. Përdorimi i teknikave rigjeneruese është një hap i rëndësishëm që ndihmon në procesin e rigjenerimit të kockave. Suksesi klinik i terapisë së implantit nënkupton osseointegrimin e implantit në indin kockor pa interpozimin e indit lidhor. Kjo është arsyeja pse u zhvillua teknika GBR (Guided Bone Regeneration), parimi themelor i së cilës është instalimi i barrierave mekanike për të mbrojtur koagulimin dhe për të izoluar defektin e kockave nga indi lidhës përreth. (8) Që GBR të jetë e suksesshme, duhet të përmbushen katër parime: ruajtja e epitelit dhe indit lidhës, mirëmbajtja e hapësirës alveolare, stabiliteti i koagulimit dhe shërimi primar i plagëve. (9) Parimi themelor i përdorimit të transplantit të kockave ose zëvendësuesve alloplastikë është se materiali mund të përmbajë qeliza që krijojnë kockë (stimulon

lateral parts of the mandible, it is sometimes desirable to make perforations in the cortical lamina with small round burrs to increase the blood supply to the alveoli that is important for wound healing. Failure can lead to fibrous healing and poor consolidation of the graft within the alveolus, potentially compromising the subsequent healing of the implant prosthesis. (6) The alveolus is filled with blood from the ruptured blood vessels which trigger a series of events that in turn encourage the subsequent formation of a fibrin network that together with platelets forms a coagulum in the first 24 hours. Neutrophils and macrophages come to the extraction wound, destroy bacteria and sterilize it and release growth factors and cytokines, which improves the migration of mesenchymal cells and their synthetic activity. The clot undergoes fibrinolysis over the next few days. The proliferation of mesenchymal cells leads to the gradual replacement of the coagulum with granulation tissue.
By the end of the first week, the vascular tissue is formed, and in two weeks the marginal part of the extraction alveolus is covered with young connective tissue rich in blood vessels and inflammatory cells. In a period of 4-6 weeks, the alveolus is filled with bone tissue, and the soft tissue is keratinized. Bone mineralization continues in the following months, but never reaches the level of mineralization as in an intact healthy alveolus. (7) The most effective way to preserve the width, height, and position of the alveolar ridge is to preserve the alveoli at the time of extraction. the tooth. Alveolar preservation tends to preserve the bone volume that existed at the time of tooth extraction. The use of regenerative techniques is an important step that helps in the process of bone regeneration. The clinical success of implant therapy implies osseointegration of the implant in the bone tissue without interposition of connective tissue. That is why the GBR (Guided Bone Regeneration) technique was developed, whose basic principle is the installation of mechanical barriers to protect the coagulum and isolate the bone defect from the surrounding connective tissue. (8) For GBR to be successful, four principles must be met: preservation of the epithelium and connective tissue, maintenance of the alveolar space, stability of the coagulum and primary wound healing. (9) The basic principle of using bone grafts or alloplastic substitutes is that the material can contain cells that create bone (stimulates osteogenesis), stimulate bone formation (osteoconduction) or the matrix of such a bone graft must contain substances that stimulate bone growth (osteoinduction), thereby stimulating alveolar bone formation. Materials for filling intraosseous defects are: autogenous grafts, allogeneic grafts, xenografts

Slobodan Stanoev[1], Zhaklina Mencheva[2,3], Oliver Dimitrovski[2,4], Mirjana Markovska Arsovska[2,5], Stavre Trajculeski[2], Biljana Rusevska[2]
ALVEOLA PRESERVATION (CASE REPORT)

osteogjenezën), stimulon formimin e kockave (osteokonduksion) ose matrica e një transplanti të tillë të kockave duhet të përmbajë substanca që stimulojnë rritjen e kockave (osteoinduksion), duke stimuluar kështu formimin e kockave alveolare. Materialet për mbushjen e defekteve intraoseoze janë: shartimet autogjene, shartimet alogjenike, ksenograftet dhe materialet aloplastike. (10) Të gjitha materialet e transplantuara kanë një ose më shumë mekanizma veprimi, të cilat varen nga përbërja dhe origjina e tyre. Shartimi autogjen ka efekte osteogjenike, osteoinduktive dhe osteokonduktive. Një graft alogjenik ka një mekanizëm veprimi osteokonduktiv dhe ndoshta një mekanizëm veprimi osteoinduktiv, ndërsa ksenograftet dhe materialet alloplastike kanë vetëm një efekt osteokonduktiv.

MATERIALI DHE METODA

Një vajzë 24-vjeçare ka thirrur Klinikën për Kirurgji Orale në PHI USKC Sh. Panteleimon Shkup për nxjerrjen e një dhëmbi të pjekurisë gjysmë të ndikuar në pjesën e poshtme të majtë në mandibulë dhe nxjerrjen e molarit të parë në të njëjtën anë, i cili u trajtua endodontikisht dhe me një proces të rrënjës meziale, i cili proces krijoi një fistulë në anën bukale. (fig. 1 dhe 2)

and alloplastic materials. (10) All transplanted materials possess one or more mechanisms of action, which depends on their composition and origin. Autogenous graft has osteogenic, osteoinductive and osteoconductive effects. An allogeneic graft has an osteoconductive and possibly an osteoinductive mechanism of action, while xenografts and alloplastic materials have only an osteoconductive effect.

MATERIAL AND METHOD

A 24-year-old girl called the Clinic for Oral Surgery at the PHI USKC St. Panteleimon Skopje for the extraction of a semi-impacted wisdom tooth in the lower left in the mandible and the extraction of the first molar on the same side, which was endodontically treated and with a process of the mesial root, which process created a fistula on the buccal side. (fig. 1 and 2)

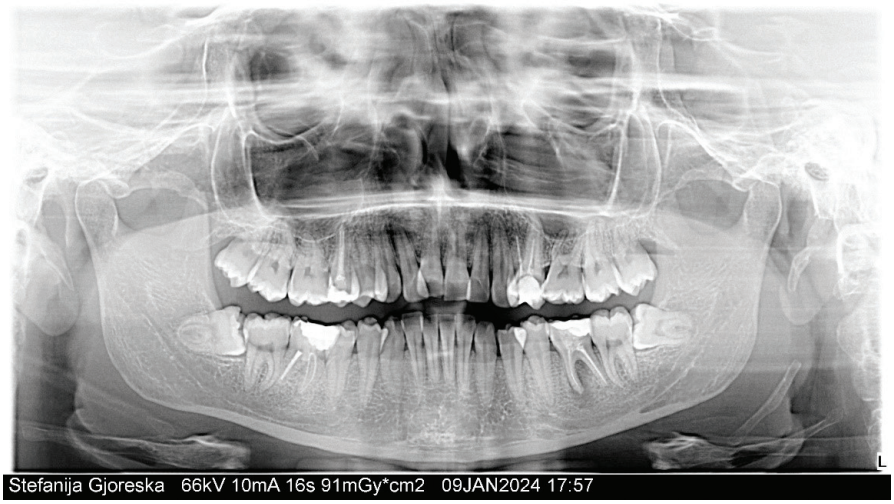

Figura nr.1 *Panorama me rreze X*
Picture no.1 *X-ray panorama*

Figura nr.2 *Statusi Intraoral*
Picture no.2 *Intraoral status*

Është dhënë anestezi konduktive për n.mandibularis me 3% Scandonest dhe është kryer ndërhyrja operative. Me ndihmën e një prerjeje sulcus, u afrua nxjerrja atraumatike e molarit të parë të poshtëm me forceps molarë të poshtëm.

Conductive anesthesia was given for n.mandibularis with 3% Scandonest and the operative intervention was performed. With the help of a sulcus incision, atraumatic extraction of the lower first molar was approached with lower molar forceps.

Figura nr. 3 dhe 4 *Plagë e parë molare e poshtme e nxjerrë dhe plagë pas nxjerrjes*
Picture no. 3 and 4 *Extracted lower first molar and Post-extraction wound*

Pas nxjerrjes së dhëmbit, alveoli hiqet dhe trajtohet kanali fistular (Fig. 4).
InterOss Kolagjeni u vendos në alveol (fig. 5) dhe u sigurua me një qepje X. (fig. 6 dhe 7)

After extraction of the tooth, the alveolus is excised and the fistulous canal is treated (Fig. 4).
InterOss Collagen was placed in the alveolus (fig. 5) and secured with an X suture. (fig. 6 and 7)

Figura nr.2 *Statusi Intraoral*
Picture no.2 *Intraoral status*

Blloku i kolagjenit InterOss është një përbërje inorganike hidroksiapatiti-kolagjeni për përdorim në kirurgjinë periodontale, orale dhe maksilofaciale. Është një kombinim i 90% granulave të viçit dhe 10% fibrave të kolagjenit të formuara në një formë blloku. InterOss ® granulat shfaqin një strukturë natyrale të mineralizuar të kockave, të ngjashme me kockën e njeriut, dhe sigurojnë një mjedis osteokonduktiv për rritjen e kockave të qëndrueshme ngjitur. Porozitetі i tij i shkëlqyer lejon që materiali i transplantimit të veprojë si një kanal për shkëmbimin e lëngjeve të trupit dhe faktorëve të rritjes, ndërsa lejon qelizat të drejtojnë formimin e kockave. Kolagjeni shumë i pastruar lehtëson përshtatjen e këtyre grimcave në vendin e defektit, duke arritur trajtim të jashtëzakonshëm dhe lehtësi në përdorim. Duke përdorur këtë bllok kolagjeni, nuk kemi nevojë të përdorim asnjë membranë. InterOss® Kolagjeni indikohet për ruajtjen e alveoleve pas nxjerrjes, në mënyrë që të përmirësohet ruajtja e kreshtës alveolare. InterOss® Kolagjeni ka 10% kolagjen në përbërjen e tij, i cili luan një rol të rëndësishëm në matricën jashtëqelizore që rregullon funksionet qelizore. Është i lehtë për t 'u punuar dhe mund të formësohet lehtësisht.

DISKUTIMI

Ruajtja e alveolusit është një procedurë me të cilën përpiqemi të ruajmë dhe zvogëlojmë resorbimin fiziologjik të kreshtës alveolare që ndodh pas nxjerrjes së dhëmbëve. Hegeler dhe kolegët në hulumtimin e tyre vërtetuan se shërimi natyral i plagës pas nxjerrjes rezulton në një reduktim të gjerësisë së kreshtës alveolare në intervalin prej 2.6-4.6 mm, dhe lartësisë midis 0.4-3.9 mm. (11) Pa marrë parasysh nëse është një nxjerrje e vetme ose e shumëfishtë, është e nevojshme të përpiqeni të ruani muret alveolare dhe indet e buta përreth me nxjerrje atraumatike që rehabilitimi të jetë sa më i suksesshëm. Një graft kockash autologus mund të merret nga ramusi mandibular ose tuberkuli maksilar i të njëjtit pacient dhe si i tillë kur mbivendoset me një membranë jo të absorbueshme përfaqëson standardin e artë për ruajtjen alveolare. Shartimi autologus i kockave përmban qeliza osteoprogjenitore dhe në të vërtetë është materiali i vetëm kockor që ka potencial osteogjenik. Disavantazhi i një procedure të tillë është nevoja për ndërhyrje kirurgjikale dytësore, një mundësi më e madhe e komplikimeve pas operacionit, dhimbje dhe parehati për pacientin, si dhe një sasi e pamjaftueshme e materialit kockor të marrë për ruajtje. Membrana jo e absorbueshme duhet të hiqet përsëri pas disa kohësh, gjë që e ekspozon pacientin

InterOss Collagen Block is an inorganic hydroxyapatite-collagen composite for use in periodontal, oral and maxillofacial surgery. It is a combination of 90% beef granules and 10% collagen fibers molded into a block shape. InterOss® granules exhibit a natural mineralized bone structure, similar to human bone, and provide an osteoconductive environment for adjacent viable bone to grow. Its excellent porosity allows the graft material to act as a conduit for the exchange of body fluids and growth factors while allowing the cells to guide bone formation. Highly purified collagen facilitates the adaptation of these granules to the defect site, achieving exceptional handling and ease of use. By using this collagen block, we do not need to use any membrane. InterOss® Collagen is indicated for the preservation of alveoli after extraction, in order to improve the preservation of the alveolar ridge. InterOss® Collagen has 10% collagen in its composition, which plays an important role in the extracellular matrix that regulates cellular functions. It is easy to work with and can be shaped easily.

DISCUSSION

Preservation of the alveolus is a procedure with which we try to preserve and reduce the physiological resorption of the alveolar ridge that occurs after tooth extraction. Hegeler and colleagues in their research proved that the natural healing of the wound after extraction results in a reduction of the width of the alveolar ridge in the range of 2.6-4.6 mm, and the height between 0.4-3.9 mm. (11) Without regardless of whether it is a single or multiple extraction, it is necessary to try to preserve the alveolar walls and the surrounding soft tissue with atraumatic extraction for the rehabilitation to be as successful as possible. An autologous bone graft can be taken from the mandibular ramus or maxillary tubercle of the same patient and as such when overlaid with a non-resorbable membrane represents the gold standard for alveolar preservation. Autologous bone graft contains osteoprogenitor cells and is actually the only bone material that has osteogenic potential. The disadvantage of such a procedure is the need for secondary surgical intervention, a greater possibility of postoperative complications, pain and discomfort for the patient, as well as an insufficient amount of the taken bone material for preservation. The non-resorbable membrane needs to be removed again after some time, which exposes the patient to another surgical intervention. The degree of resorption of autologous bone compared to some artificial bone materials has been demonstrated both histologically and clinically.

ndaj një ndërhyrjeje tjetër kirurgjikale. Shkalla e resorbimit të kockave autologous në krahasim me disa materiale artificiale të kockave është demonstruar si histologjikisht ashtu edhe klinikisht. Zhvillimi dhe teknologjia e prodhimit të materialeve zëvendësuese të kockave, si dhe zbatimi i tyre në praktikën e përditshme, po përparojnë me shpejtësi të lartë. Prandaj, ekzistojnë mundësi alternative për implantimin e një transplantimi me origjinë alogjenike, ksenogjenike ose alloplastike në kombinim me një membranë të absorbueshme, qoftë natyrore ose sintetike. Me një studim in vivo në lepujt me risi në treg InterOss Collagen Blok, Gaurav Jain et al përcaktuan se ai përfaqëson një zëvendësim alternativ për ruajtjen e alveolusit dhe mbushjen e defekteve të kockave, për shkak të efektit të tij të dobishëm në indet okluzale dhe resorbim të alveolus kockave. (12) Ata krahasuan bllokun e kolagjenit InterOss me një bllok tjetër të tillë të bërë nga kolagjeni nga lëkura e derrit Kolagjeni dhe OCS- B Kolagjeni® ku të dy materialet treguan rezultate të ngjashme.
Studimet krahasuese që kishin një grup me shërim normal alveolar dhe një grup me metoda të ruajtjes treguan se përdorimi i membranës vetëm ose në kombinim me një material zëvendësues tregoi ndryshime të ngjashme në nivelin vertikal gjatë një periudhe prej 6 muajsh, por reduktimi i kockave në nivelin horizontal u zvogëlua ndjeshëm. Ata arritën në përfundimin se nuk ka prova për të mbështetur epërsinë e një teknike mbi një tjetër. (13) Përdorimi i materialeve të ksenograftit bazohet në kapacitetin e tyre osteoinduktiv për rigjenerimin e indeve të kockave, por shpesh pasohej nga refuzimi i materialit. Studimi nga Carlos Humberto Valencia-Llano dhe kolegët (14) tregoi se InterOss Collagen Blok si xenograft tregoi biokompatibilitet të lartë dhe kështu të përshtatshëm për ruajtjen e alveolit me aktivitet osteoinduktiv. Zgjedhja e teknikës varet nga sasia e kockës së mbetur, gjendja e përgjithshme e pacientit, mundësitë dhe njohuritë e dentistit, si dhe motivimi dhe fuqitë financiare të pacientit.

PËRFUNDIM

Me zhvillimin dhe avancimin e teknikave në kirurgjinë orale dhe implantologjinë dentare, teknikat e ruajtjes alveolare janë zhvilluar për të ruajtur kockat dhe për të zvogëluar resorbimin dhe zëvendësimin fiziologjik të kockave.
Indi kockor autologous përfaqëson "standardin e artë" në shtimin e defekteve të kockave. Zëvendësuesi ideal i kockave duhet të jetë biokompatibil, bioresorbues, osteoinduktiv, i lehtë për t 'u përdorur dhe i lirë.
Megjithatë, sot, një numër i konsiderueshëm i llojeve

The development and technology of production of bone replacement materials, as well as their application in everyday practice, are progressing at a high speed. Therefore, there are alternative possibilities for the implantation of a graft of allogeneic, xenogeneic, or alloplastic origin in combination with a resorbable membrane, either natural or synthetic. With an in vivo study in rabbits of the market novelty InterOss Collagen Blok, Gaurav Jain et al determined that it represents an alternative substitute for the preservation of the alveolus and the filling of bone defects, due to its beneficial effect on the occlusal tissues and the resorption of the bone alveolus. (12) They compared the InterOss Collagen Blok with another such block made of collagen from pig skin Collagen and OCS-B Collagen® where both materials showed similar results.
Comparative studies that had a group with normal alveolar healing and a group with preservation methods showed that the use of the membrane alone or in combination with a substitute material showed similar changes in the vertical level over a period of 6 months, but the bone reduction in the horizontal level was significantly reduced. They concluded that there is no evidence to support the superiority of one technique over another. (13) The use of xenograft materials is based on their osteoinductive capacity for bone tissue regeneration, but was often followed by rejection of the material. The study by Carlos Humberto Valencia-Llano and colleagues (14) showed that InterOss Collagen Blok as a xenograft showed high biocompatibility and thus suitable for the preservation of the alveolus with osteoinductive activity. The choice of technique depends on the amount of remaining bone, the general condition of the patient, the possibilities and the dentist's knowledge, as well as the patient's motivation and financial capabilities.

CONCLUSION

With the development and advancement of techniques in oral surgery and dental implantology, alveolar preservation techniques have been developed in order to preserve bone and reduce physiological bone resorption and replacement.
Autologous bone tissue represents the "gold standard" in the augmentation of bone defects. The ideal bone substitute should be biocompatible, bioresorptive, osteoinductive, easy to use, and inexpensive.
Today, however, a significant number of types of autologous, xenogeneic, or synthetic materials have been developed to be used in alveolar preservation

të materialeve autologous, ksenogjene ose sintetike janë zhvilluar për t 'u përdorur në procedurat e ruajtjes alveolare. Janë zhvilluar disa lloje të membranave që përdoren në këtë procedurë për të ruajtur alveolat. Pavarësisht nga arsyet e ruajtjes alveolare, ekziston një konsensus se vëllimi i mjaftueshëm i kockave alveolare dhe arkitektura e vazhdueshme e kreshtës alveolare janë të nevojshme për të arritur rindërtimin ideal funksional dhe estetik të protezës pas vendosjes së implantit.

LITERATURA

1. Klein M O. Očuvanje alveola nakon ekstrakcije zuba. Die Quintessenz. 2014;65(6):693-01.
2. Cerović J, Juretić M, Belušić Gobić M, Rogić M. Përdorimi i shartimit ekstraoral autolog të kockave në ruajtjen e kreshtës alveolare. Medicina Flumensis. 2014;50(2):176-80.
3. Mecall RA, Rosenfeld AL. Ndikimi i modeleve të resorbimit të kreshtës së mbetur në vendosjen e instalimit të implantit dhe pozicionin e dhëmbit. Int J Periodontics Restorative Dent. 1991;11(1):8–23.
4. Lekoviç V, Kenney EB, Weinlaender M, Han T, Klokkevold P, Nedic M, Orsini M. Një qasje rigjeneruese e kockave për mirëmbajtjen e kreshtës alveolare pas nxjerrjes së dhëmbëve. Raportimi i 10 rasteve. J Periodontol. 1997;68(6):563- 70.
5. Atwood D. A. Disa faktorë klinikë që lidhen me shkallën e resorbimit të kreshtave të mbetura. J Prosthet Dent. 1962;12: 441-50.
6. Danesh-Meyer M. Menaxhimi i prizës së nxjerrjes: Ruajtja e vendit para vendosjes së implantit. Praktika dentare australiane. 2008; 150-8.
7. Irinakis T. Arsyetimi për ruajtjen e prizës pas nxjerrjes së një dhëmbi me një rrënjë kur planifikoni vendosjen e implantit në të ardhmen. J Can Dent Assoc. 2006; 72(10):917–22.
8. El Haddad E, Lauritano D, Candotto V, Carinci F. Rigjenerimi i drejtuar i kockave është një teknikë e besueshme në stomatologjinë e implanteve: Një përmbledhje dhe një raport rasti. OA Dentistry. 2014;2(1):5.
9. Wang HL, Boyapati L. Parimet e "KALIMIT" për rigjenerimin e parashikueshëm të kockave. Implant Dent. 2006;15:8–17.
10. Lindhe J. Klinička parodontologija i dentalna

procedures. Several types of membranes have been developed that are used in this procedure to preserve the alveoli. Regardless of the reasons for alveolar preservation, there is a consensus that sufficient alveolar bone volume and continuous alveolar ridge architecture are necessary to achieve ideal functional and esthetic prosthetic reconstruction after implant placement.

LITERATURE REVIEW

1. Klein M O. Očuvanje alveola nakon ekstrakcije zuba. Die Quintessenz. 2014;65(6):693-01.
2. Cerović J, Juretić M, Belušić Gobić M, Rogić M. Përdorimi i shartimit ekstraoral autolog të kockave në ruajtjen e kreshtës alveolare. Medicina Flumensis. 2014;50(2):176-80.
3. Mecall RA, Rosenfeld AL. Ndikimi i modeleve të resorbimit të kreshtës së mbetur në vendosjen e instalimit të implantit dhe pozicionin e dhëmbit. Int J Periodontics Restorative Dent. 1991;11(1):8–23.
4. Lekoviç V, Kenney EB, Weinlaender M, Han T, Klokkevold P, Nedic M, Orsini M. Një qasje rigjeneruese e kockave për mirëmbajtjen e kreshtës alveolare pas nxjerrjes së dhëmbëve. Raportimi i 10 rasteve. J Periodontol. 1997;68(6):563- 70.
5. Atwood D. A. Disa faktorë klinikë që lidhen me shkallën e resorbimit të kreshtave të mbetura. J Prosthet Dent. 1962;12: 441-50.
6. Danesh-Meyer M. Menaxhimi i prizës së nxjerrjes: Ruajtja e vendit para vendosjes së implantit. Praktika dentare australiane. 2008; 150-8.
7. Irinakis T. Arsyetimi për ruajtjen e prizës pas nxjerrjes së një dhëmbi me një rrënjë kur planifikoni vendosjen e implantit në të ardhmen. J Can Dent Assoc. 2006; 72(10):917–22.
8. El Haddad E, Lauritano D, Candotto V, Carinci F. Rigjenerimi i drejtuar i kockave është një teknikë e besueshme në stomatologjinë e implanteve: Një përmbledhje dhe një raport rasti. OA Dentistry. 2014;2(1):5.
9. Wang HL, Boyapati L. Parimet e "KALIMIT" për rigjenerimin e parashikueshëm të kockave. Implant Dent. 2006;15:8–17.
10. Lindhe J. Klinička parodontologija i dentalna implantologija. Ed. Zagreb Nakladni zavod Globus; 2004

implantologija. Ed. Zagreb Nakladni zavod Globus; 2004

11. Hegelet T, Slot D E, Van der Weijden G A. Efekti i terapive të ruajtjes së foleve pas nxjerrjes së dhëmbëve në rajonet jo-molare te njerëzit: një rishikim sistematik. Hulumtimi klinik i implanteve orale. 2011;22(8)779-88.

12. Gaurav Jain, Dylan Blaauw, Steve Chang A Comparative Study of Two Bone GraftSubstitutes-InterOss® Collagenand OCS-B Collagen® Funct Biomater. 2022 Mar 9;13(1):28. doi: 10.3390/jfb13010028.

13. 12. Tomlin E M, Nelson S J, Rossmann J A Ridge ruajtja për terapinë e implanteve: Një përmbledhje e literaturës. Open Dent J. 2014;8:66-76.

14. Carlos Humberto Valencia-Llano, Diego López-Tenorio, Carlos DavidGrande-Tovar Vlerësimi i biokompatibilitetit të dy ksenografeve komerciale të kockave nga polimeret in vitro dhe in vivo (Bazel) 2022 30 qershor;14(13):2672. doi: 10.3390/polym14132672.

11. Hegelet T, Slot D E, Van der Weijden G A. Efekti i terapive të ruajtjes së foleve pas nxjerrjes së dhëmbëve në rajonet jo-molare te njerëzit: një rishikim sistematik. Hulumtimi klinik i implanteve orale. 2011;22(8)779-88.

12. Gaurav Jain, Dylan Blaauw, Steve Chang A Comparative Study of Two Bone GraftSubstitutes-InterOss® Collagenand OCS-B Collagen® Funct Biomater. 2022 Mar 9;13(1):28. doi: 10.3390/jfb13010028.

13. 12. Tomlin E M, Nelson S J, Rossmann J A Ridge ruajtja për terapinë e implanteve: Një përmbledhje e literaturës. Open Dent J. 2014;8:66-76.

14. Carlos Humberto Valencia-Llano, Diego López-Tenorio, Carlos DavidGrande-Tovar Vlerësimi i biokompatibilitetit të dy ksenografeve komerciale të kockave nga polimeret in vitro dhe in vivo (Bazel) 2022 30 qershor;14(13):2672. doi: 10.3390/polym14132672.

UDK: 616.716.4-006.2

UDK:616.716.4-006.2

NXJERRJA SUPERNUMERARE E DHËMBËVE SI NJË PARA-TERAPI E TRAJTIMIT TË PLANIFIKUAR ORTODONTIK

Markovska Arsovska M[1], Jashari V[2], Ilijev A[3], Belevska Kinova[1]J, Abdullahi B[4], Sulejmani V[5]

[1]Fakulteti i Shkencave Mjekësore, Universiteti Goce Dellçev, Shtip
[2]PZU Dental Zone Klinika Gostivar
[3]Fakulteti i Stomatologjisë, Universiteti "St. Kiril dhe Metodi"
[4]PZU Dr Bardhyl, Kumanovë
[5]PZU Zafer - M, Kumanovë

SUPERNUMERARY TEETH EXTRACTION AS A PRE - THERAPY OF PLANNED ORTHODONTIC TREATMENT

Markovska Arsovska M[1], Jashari V[2], Ilijev A[3], Belevska Kinova[1]J, Abdullahi B[4], Sulejmani V[5]

[1]Faculty of Medical Sciences, Goce Delcev University, Stip
[2]PZU Dental Zone Clinic, Gostivar
[3]Faculty of dentistry, University "St. Kiril and Methodius"
[4]PZU Dr Bardhyl, Kumanovo
[5]PZU Zafer - M, Kumanovo

ABSTRAKT

Dhëmbët supernumerarë janë dhëmbë shtesë në krahasim me dhëmbët normalë. Është më e zakonshme në rajonin qendror të nofullës së sipërme ose të poshtme. Morfologjikisht, mesiodenët mund të kenë forma heterogjene. Janë raportuar tre lloje të zakonshme; përkatësisht, konike ose në formë kunji, tuberkuloze dhe suplementare (si dhëmbë), nga të cilat forma konike është lloji më i zakonshëm
Qëllimi i këtij punimi, përmes dy raporteve të rasteve, është të tregojë anomalitë që mund të shkaktohen nga dhëmbët supernumerarë dhe përgatitjen e pacientit për terapinë e ardhshme ortodontike.
Raport i rastit: Nëpërmjet paraqitjes së dy rasteve, ne tregojmë se si mesiodens është shkaku i diastemës mediale. Ekzaminimet klinike dhe me rreze X konfirmuan diagnozën. Ndërhyrjet kirurgjikale u kryen nën anestezi lokale për nxjerrjen e dhëmbit supernumerar. Nxjerrjet u bënë për të përgatitur pacientin për terapinë e ardhshme ortodontike.
Përfundim: Meqenëse mesiodenët mund të shkaktojnë anomali ortodontike, rekomandohen ekzaminime të rregullta klinike dhe vizita vijuese. Diagnoza e hershme e një mesiodeni minimizon nevojat e trajtimit për terapinë ortodontike.

ABSTRACT

Supernumerary teeth are extra teeth in comparison to normal dentition. It is more common in the central region of the upper or lower jaw.
Morphologically, mesiodens may have heterogeneous forms. Three common types; namely, conical or peg shaped, tuberculate and supplemental (tooth like) have been reported, of which the conical form is the most common type
The aim of this paper, through two case reports, is to show the anomalies that can be caused by supernumerary teeth and the preparation of the patient for future orthodontic therapy.
Case report: Through the presentation of two cases, we show how mesiodens is the cause of medial diastema. The clinical and X- Ray examinations confirmed the diagnosis. The surgical interventions were performmed under local anesthesia for pulling out the supernumerary tooth. The extractions were made to prepare the patient for future orthodontic therapy.
Conclusion: Since mesiodens may cause orthodontic anomalies, regular clinical examinations and follow-up visits are recommended. Early diagnosis of a mesiodens minimizes treatment needs for orthodontic therapy.

HYRJE

Hiperdontia është një gjendje kur pacienti paraqet një ose më shumë dhëmbë superinumerarë në maxilla ose mandible[1]
Dhëmbët supernumerarë janë dhëmbë shtesë në krahasim me dhëmbët normalë. Është më e zakonshme në rajonin qendror të nofullës së sipërme ose të poshtme. Megjithatë, shfaqja e tij në mandibulë është

INTRODUCTION

Hyperdontia is a condition when patient presents one or more superynumerary teeth in maxilla or mandible[1]
Supernumerary teeth are extra teeth in comparison to normal dentition. It is more common in the central region of the upper or lower jaw. However, its occurrence in the mandible is rare. The most common type of supernumerary tooth as indicated by Alberti et al [2] is mesiodens.

e rrallë. Lloji më i zakonshëm i dhëmbit supernumerar siç tregohet nga Alberti et al [2] është mesiodens.
Morfologjikisht, mesiodenët mund të kenë forma heterogjene. Janë raportuar tre lloje të zakonshme; përkatësisht, konike ose në formë kunji, tuberkuloze dhe plotësuese (si dhëmbë), nga të cilat forma konike është lloji më i zakonshëm [3,4,5]
Albert & Mupparapu, 2018 [6], duke përdorur skanimin CBCT, klasifikuan mesiodenet sipas modelit normal të daljes së dhëmbëve të përhershëm. Këndi midis boshtit të gjatë të dhëmbit dhe modelit normal të shpërthimit matet dhe dhëmbi klasifikohet në klasat 1 deri në 5, ku klasa 1 është paralele me modelin normal të shpërthimit, klasa 2 është midis 0 dhe 90 me modelin normal◦ të shpërthimit, klasa 3 është pingul (90◦) me modelin normal të shpërthimit, klasa 4 është midis 90 dhe 180 me◦ modelin e shpërthimit, klasa 5 është e përmbysur ose 180◦ me modelin normal.

QËLLIMI

Qëllimi i këtij punimi është të tregojë anomalitë që mund të shkaktohen nga dhëmbët supernumerarë dhe përgatitjen e pacientit për terapinë e ardhshme ortodontike.

RAPORTI I RASTIT 1

Një fëmijë 12-vjeçar erdhi në Klinikën për Kirurgjinë Orale, të referuar nga një ortodont, për të zgjidhur një anomali ortodontike. Para fillimit të terapisë ortodontike, ekzistonte nevoja për të hequr dhëmbin supernumerar (mesiodens), sepse terapia do të komprometohej. Gjatë ekzaminimit klinik, harku i dhëmbëve të fëmijës ishte i paprekur. Në zonën e incizivëve të sipërm qendrorë, vërehej një diastemë e vogël, e cila shkaktohej nga një dhëmb supernumerar (mesiodens), që vendosej në anën palatale. (fotografi 1)

Morphologically, mesiodens may have heterogeneous forms. Three common types; namely, conical or peg shaped, tuberculate and supplemental (tooth like) have been reported, of which the conical form is the most common type [3,4,5]
Albert & Mupparapu, 2018 [6], by using CBCT scan, classified mesiodens according to the normal eruption pattern of permanent teeth. The angle between the tooth long axis and the normal eruptive pattern is measured and the tooth is classified into classes 1 to 5, where class 1 is parallel to the normal eruptive pattern, class 2 is between 0 and 90◦ to the normal eruptive pattern, Class 3 is perpendicular (90◦) to the normal eruption pattern, Class 4 is between 90 and 180◦ to the eruption pattern, Class 5 is inverted or 180◦ to the normal.

AIM

The aim of this paper is to show the anomalies that can be caused by supernumerary teeth and the preparation of the patient for future orthodontic therapy.

CASE REPORT 1

A 12-year-old child came to the Clinic for Oral Surgery, referred by an orthodontist, to solve an orthodontic anomaly. Before the beginning of the orthodontic therapy, there was a need to remove the supernumerary tooth (mesiodens), because the therapy would be compromised. During the clinical examination, the child's teeth arch was intact. In the area of the upper central incisors, a small diastema was noticeable, which was caused by a supernumerary tooth (mesiodens), that was placed on the palatal side. (Picture 1)

Fotografi 1. *Mesiodenët e pozicionuar në mënyrë qiellore*
Picture 1. *Mesiodens positioned palatally*

Në rrezet X u pa një mbivendosje e mesiodenëve me incizivin qendror të sipërm të majtë. Në nofullën e poshtme, mund të vërehet prania e një dhëmbi tjetër supernumerar në zonën e premolarëve në nofullën e poshtme në anën e majtë. (fotografi 2)

A superposition of the mesiodens with the left upper central incisor was seen on the X-ray. In the lower jaw, the presence of another supernumerary tooth in the area of the premolars in the lower jaw on the left side could be noticed. (Picture 2)

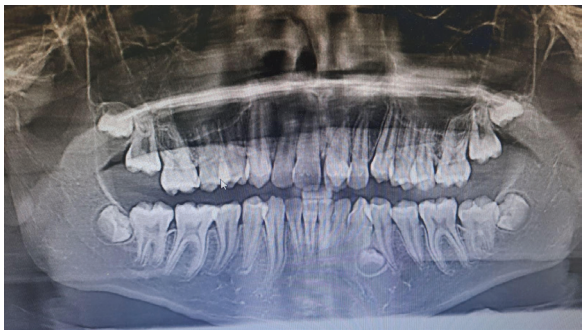

Fotografi 2. *Mbivendosja e mesiodensit dhe dhëmbit supernumerar në zonën e premolarëve*
Picture 2. *Superposition of the mesiodens and supernumerary tooth in the area of the premolars*

Pas diagnozës, ka pasur një indikacion për nxjerrjen e mesiodenëve. Pas anestezisë lokale me Scandonest 2% (Figura 3 dhe 4), është kryer nxjerrja e mesiodenëve, duke përdorur ashensorë (Figura 5) dhe forceps (Figura 6). Pas kurimit të plagës, pacientit iu dhanë udhëzime për një regjim diete higjienike. (Figura 7 dhe 8)

After the diagnosis, there was an indication for the extraction of the mesiodens. After local anesthesia with Scandonest 2% (Picture 3 and 4), extraction of the mesiodens was performed, by using elevators (Picture 5) and forceps (Picture 6). After curettage of the wound, the patient was given instructions for a hygienic diet regimen. (Picture 7 and 8)

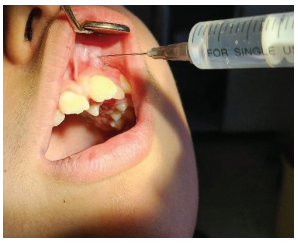

Figura 3. *Anestezia e pleksusit*
Picture 3. *Plexus anesthesia*

Figura 4. *Anestezi pleksus*
Picture 4. *Plexus anesthesia*

Figura 5. *Ndarja e futjes epiteliale*
Picture 5. *Separation of epithelial insertion*

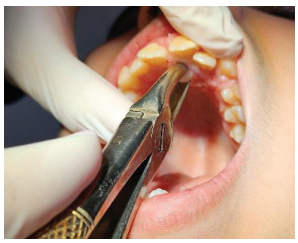

Figura 6. *Extraction of the tooth*
Picture 6. *Nxjerrja e dhëmbit*

Figura 7. *Plagë pas shërimit*
Picture 7. *Wound after curettage*

Figura 8. *Mesiodenet e nxjerra*
Picture 8. *Extracted mesiodens*

Kursi pas operacionit ishte i qetë. Dhëmbi supernumerar i vendosur në nofullën e poshtme u la nën vëzhgim, pasi nuk do të ndërhynte në terapinë ortodontike.

The postoperative course was uneventful. The supernumerary tooth located in the lower jaw was left under observation, as it would not interfere with orthodontic therapy.

RAPORTI I RASTIT 2

Një fëmijë 10-vjeçar erdhi në Klinikën e Kirurgjisë Orale për shkak të një problemi estetik (diastema mediana) në zonën e incizivëve qendrorë. (fotografi 9)

CASE REPORT 2

A 10-year-old child came to the Clinic for Oral Surgery because of an aesthetic problem (diastema mediana) in the area of the central incisors. (Picture 9)

Fotografi 9. *Diastema mediale*
Picture 9. *Medial diastema*

Ekzaminimi klinik tregon një diastemë të madhe midis dy incizivëve qendrorë dhe një frenulumi të bashkangjitur ulët. Rrezet X treguan praninë e dy dhëmbëve supernumerarë (mesiodens). Në konsultim me një ortodont, u tregua për të kryer një ndërhyrje kirurgjikale orale në mënyrë që të nxirren dhëmbët, para fillimit të trajtimit ortodontik. Ndërhyrja u krye me anestezi lokale pleksus në të dy anët. Anestezia e përdorur ishte Scandonest 2%. Pas ngritjes së një flapi mukoperiosteal (Figura 10) dhe një osteotomie të vogël, dhëmbët supernumerarë u ekspozuan (Figura 11) dhe u krye nxjerrja e tyre. (Figura 12 dhe 13) Në fund të ndërhyrjes, u vendos një qepje. (Figura 14) Pacientit iu dhanë udhëzime për një regjim diete higjienike. Kursi pas operacionit ishte i qetë.

Clinical examination shows a large diastema between the two central incisors and a low attached frenulum. The X-ray showed the presence of two supernumerary teeth (mesiodens). In consultation with an orthodontist, it was indicated to perform an oral surgical intervention in order to extract the teeth, before starting the orthodontic treatment. The intervention was performed with local plexus anesthesia on both sides. The used anesthetic was Scandonest 2%. After raising a mucoperiosteal flap (Picture 10) and a small osteotomy, the supernumerary teeth were exposed (Picture 11) and their extraction was performed. (Picture 12 and 13) At the end of the intervention, a suture was placed. (Picture 14) The patient was given instructions for a hygienic diet regimen. The postoperative course was uneventful.

Figura 10. *Flap Mucoperiostal*
Picture 10. *Mucoperiostal flap*

Figura 11. *Dhëmbët e ekspozuar pas osteotomisë*
Picture 11. *Exposed teeth after osteotomy*

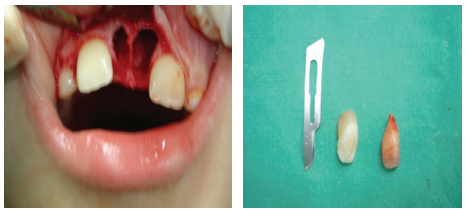

Figura 12 dhe 13. *Dhëmbë supernumerarë të nxjerrë*
Picture 12 and 13. *Extracted supernumerary teeth*

Figura 14. *Qepja e plagës*
Picture 14. *Suturing of the wound*

DISKUTIMI

Mesiodens është forma më e zakonshme e dhëmbëve shtesë, e cila rekomandohet të nxirret në mënyrë profilaktike në denticion të përzier ose të përhershëm të hershëm (Finkelstein et al. [7]; Cogulu et al. [8]
Sipas autorëve të ndryshëm, në rast se supernumerarët vendosen në mënyrë korrekte në hark, pasi nuk shkaktojnë ndonjë problem okluzal, funksional ose estetik, është më mirë të mos zbatohet asnjë terapi, duke i lënë mesiodenët në vend.[9]
Nëse ata bëjnë ndonjë anomali ortodontike, siç janë rastet tona, ato duhet të ishin hequr, para se të fillojë terapia ortodontike
Koha e heqjes së mesiodens ka mbetur e diskutueshme. Disa studime kanë mbështetur ndërhyrjen e vonuar derisa zhvillimi rrënjësor i dhëmbëve ngjitur pothuajse të përfundojë, që zakonisht do të thotë se pacienti është 8-10 vjeç.[10]Më pas merret në konsideratë një operacion në këtë kohë në mënyrë që të zvogëlohet mundësia e dëmtimit të mikrobeve të përhershme të dhëmbëve ngjitur. Megjithatë, ka disa disavantazhe të mundshme në këtë qasje, duke përfshirë humbjen e potencialit të shpërthimit në lidhje me incizivët qendrorë, humbjen e hapësirës së harkut anterior, një zhvendosje të vijës së mesme, nevojën për trajtim më të gjerë ortodontik dhe një kërkesë për ekspozimin kirurgjik të incizivëve të prekur.[10,11,12] Studime të tjera kanë propozuar që mesiodenet duhet të hiqen sa më shpejt që të jetë e mundur pasi të jetë diagnostikuar gjendja në mënyrë që të parandalohen të metat e mundshme të përmendura më lart. Kjo zakonisht do të thotë para se pacienti të ketë arritur moshën 6 vjeç; megjithatë, një qasje e tillë përfshin rrezikun e dëmtimit të zhvillimit të mikrobeve të dhëmbëve që janë afër.[10]
Heqja kirurgjikale e mesiodenëve që presin rritjen e pacientit pediatrik, duke shmangur kështu dëmtimin e mundshëm të mikrobeve në denticionin e përzier të permsave gjatë fazave kirurgjikale [13]. Shkurtimisht, sipas autorëve të tjerë, një qasje e vonuar do të komplikonte rehabilitimin e pacientit ose trajtimin ortodontik. Në raportet tona, mesiodens nxirren pas shpërthimeve të plota të incizivëve qendrorë dhe para trajtimit ortodontik.
Një diagnozë e hershme dhe një qasje minimalisht invazive terapeutike janë vendimtare për arritjen e suksesit klinik. Objektivi duhet të jetë minimizimi i komplikimeve të ardhshme dhe përmirësimi i prognozës. Ky qëllim ishte i mundur në rastin klinik të raportuar për shkak të qasjeve moderne dhe teknologjive të reja të tilla si mikroskopi operativ

DISCUSSION

The mesiodens is the most common form of extra tooth, which is recommended to be prophylactically extracted in mixed or early permanent dentition (Finkelstein et al. [7]; Cogulu et al. [8])
According to various authors, in the event that the supernumeraries are correctly placed in the arch, as they do not cause any occlusal, functional, or aesthetic problems, it`s better not to implement any therapy, leaving the mesiodens in situ.[9]
If they make any orthodontic anomalies, as our cases, they should`ve been removed, before orthodontic therapy starts
The timing of mesiodens removal has remained controversial. Some studies have supported delayed intervention until the root development of the adjacent teeth is almost completed, which usually means that the patient is 8-10 years of age.[10] An operation at this time is then considered in order to reduce the possibility of harm to adjacent permanent tooth germs. However, there are some potential disadvantages to this approach, including a loss of eruption potential regarding the central incisors, the loss of anterior arch space, a midline shift, the need for more extensive orthodontic treatment, and a requirement for surgical exposure of the impacted incisors.[10,11,12] Other studies have proposed that mesiodens should be removed as soon as possible after the condition has been diagnosed in order to prevent the possible drawbacks mentioned above. This usually means before the patient has reached the age of 6 years; however, such an approach involves the risk of damaging developing tooth germs that are nearby.[10]
The surgical removal of the mesiodens waiting for the growth of the pediatric patient, thus avoiding possible damage to germs in the mixed dentition of the perms during the surgical phases [13]. In brief, according to other authors, a delayed approach would complicate the patient's rehabilitation or orthodontic treatment. In our reports, mesiodenses are extracted after complete eruptions of central incisors and before orthodontic treatment.
An early diagnosis and a minimally invasive therapeutic approach are crucial to achieving clinical success. The objective must be to minimize future complications and improve the prognosis. This goal was possible in the reported clinical case owing to modern approaches and new technologies such as the operating microscope and piezosurgery and the appropriate use of three-dimensional radiographic investigations.[14]
The Rtg diagnose of the supernumerary teeth that

dhe piezokirurgjia dhe përdorimi i duhur i hetimeve radiografike tre-dimensionale.[14]
Diagnoza Rtg e dhëmbëve supernumerarë që kemi bërë për këtë raport, ka qenë me statusin Rtg, pasi pacientët nuk kanë pranuar të bëjnë ekzaminime të tjera radiografike. Një hulumtim i jashtëzakonshëm radiografik që mund të rrisë saktësinë dhe të thjeshtojë fazën diagnostikuese të klinicistit është tomografia e llogaritur me rreze konike (CBCT). Në mënyrë të veçantë, ai mund të sigurojë të dhëna në lidhje me marrëdhënien tre-dimensionale midis mesiodens dhe dhëmbëve ngjitur dhe strukturave anatomike përreth.[15]

PËRFUNDIM

Meqenëse mesiodenët mund të shkaktojnë anomali ortodontike, rekomandohen ekzaminime të rregullta klinike dhe vizita vijuese. Diagnoza e hershme e një mesiodeni minimizon nevojat e trajtimit për terapinë ortodontike.

REFERENCA

1. Russell KA, Folwarczna MA. Mesiodens-diagnoza dhe menaxhimi i një dhëmbi të përbashkët supernumerar. J Can Dent Assoc 2003 Qershor;69(6):362–6.
2. Alberti G, Mondani PM, Parodi V. Shpërthimi i dhëmbëve të përhershëm supernumerarë në një mostër të popullsisë së shkollës fillore urbane në Genova, Itali. Eur J Pediatr Dent. 2006 Qershor;7(2):89–92.
3. Gallas MM, García A. Mbajtja e incizivëve të përhershëm nga mesiodens: një çështje familjare. Br Dent J. 2000 Jan;188(2):63–4.
4. Fernandez-Mali i Zi P, Valmaseda-Castellon E, Berini-Aytes L, Gay Escoda C. Studimi retrospektiv i 145 dhëmbëve supernumerarë. Med Oral Patol Oral Cir Bucal. 2006 Korrik;11(4):E339–44. [Abstrakti anglisht]
5. Prabhu NT, Rebecca J, Munshi AK. Mesiodens në denticionin primar - një raport rasti. J Indian Soc Pedod Prev Dent. 1998 Shtator;16(3):93–5.
6. Albert A, Mupparapu M. Rishikimi i tomografisë së kompjuterizuar dhe klasifikimi i mesiodens: raporti i një rasti në fosën e hundës dhe septumin e hundës. Quintessence Int 2018;49(5):413–7.

we made for this reports, were Rtg status, because the patients refused to make other radiographic investigations. An outstanding radiographic investigation that can increase precision and simplify the clinician's diagnostic phase is cone beam computed tomography (CBCT). Specifically, it can provide data regarding the three-dimensional relationship between the mesiodens and adjacent teeth and surrounding anatomical structures.[15]

CONCLUSION

Since mesiodens may cause orthodontic anomalies, regular clinical examinations and follow-up visits are recommended. Early diagnosis of a mesiodens minimizes treatment needs for orthodontic therapy

REFERENCES

1. Russell KA, Folwarczna MA. Mesiodens-diagnoza dhe menaxhimi i një dhëmbi të përbashkët supernumerar. J Can Dent Assoc 2003 Qershor;69(6):362–6.
2. Alberti G, Mondani PM, Parodi V. Shpërthimi i dhëmbëve të përhershëm supernumerarë në një mostër të popullsisë së shkollës fillore urbane në Genova, Itali. Eur J Pediatr Dent. 2006 Qershor;7(2):89–92.
3. Gallas MM, García A. Mbajtja e incizivëve të përhershëm nga mesiodens: një çështje familjare. Br Dent J. 2000 Jan;188(2):63–4.
4. Fernandez-Mali i Zi P, Valmaseda-Castellon E, Berini-Aytes L, Gay Escoda C. Studimi retrospektiv i 145 dhëmbëve supernumerarë. Med Oral Patol Oral Cir Bucal. 2006 Korrik;11(4):E339–44. [Abstrakti anglisht]
5. Prabhu NT, Rebecca J, Munshi AK. Mesiodens në denticionin primar - një raport rasti. J Indian Soc Pedod Prev Dent. 1998 Shtator;16(3):93–5.
6. Albert A, Mupparapu M. Rishikimi i tomografisë së kompjuterizuar dhe klasifikimi i mesiodens: raporti i një rasti në fosën e hundës dhe septumin e hundës. Quintessence Int 2018;49(5):413–7.
7. Finkelstein T, Shapira Y, Pavlidi AM, Schonberger S, Blumer S, Sarne O, Shpack N. Prevalenca dhe karakteristikat e dhëmbëve supernumerarë në pacientët ortodontikë izraelitë. J Clin Pediatr Dent (2019) 43 (4): 244–251.

7. Finkelstein T, Shapira Y, Pavlidi AM, Schonberger S, Blumer S, Sarne O, Shpack N. Prevalenca dhe karakteristikat e dhëmbëve supernumerarë në pacientët ortodontikë izraelitë. J Clin Pediatr Dent (2019) 43 (4): 244–251.
8. Cogulu D, Yetkiner E, Akay C, Seckin O, Alpoz R. Menaxhimi multidisiplinar dhe ndjekja afatgjatë e Mesiodens: Një raport rasti. J Clin Pediatr Dent (2008) 33 (1): 63–66.
9. Altan H, Akkoc S, Altan A. Karakteristikat radiografike të mesiodens në një popullsi pediatrike jo-sindromike në rajonin e Detit të Zi. J Investig Clin Dent. 2019 Shkurt;10(1):e12377.
10. Primosch RE. Vleresimi anterior supernumerar i dhembeve dhe nderhyrja kirurgjikale tek femijet. Pediatr Dent 1981;3:204-15.
11. Ashkenazi M, Greenberg BP, Chodik G, Rakocz M. Prognoza postoperative e dhembeve te pashkelur pas heqjes se dhembeve supernumerare ose odontomave. Am J Orthod Orthop dentofacial 2007;131:614-9.
12. De Oliveira GC, Drummond SN, Jham BC, Abdo EN, Mesquita RA. Një studim i 460 dhëmbëve supernumerarë tek fëmijët dhe adoleshentët brazilianë. Int J Pediatr Dent 2008;18:98-106.
13. Kazanci F, Celikoglu M, Miloglu O, Yildirim H, Ceylan I. Frekuenca dhe karakteristikat e mesiodeneve në një popullsi të pacientëve turq. Eur J Dent. 2011 Korrik;5(3):361-5.
14. Abdellatif D, Sangiovanni G, Pisano M, De Benedeto G, Iandolo A. Mesiodens: rishikimi narrativ dhe menaxhimi i dy dhëmbëve supernumerarë në një pacient pediatrik. J Osseointegr. 2023 Dhjetor; 15(4): p284-291
15. Sëmundja Iandolo A, Amato A, Sangiovanni G, Argentino S, Pisano M. Riga-Fede: Një rishikim dhe raportim sistematik i dy rasteve. Eur J Pediatr Dent. 2021 Dhjetor;22(4):323-331.

8. Cogulu D, Yetkiner E, Akay C, Seckin O, Alpoz R. Menaxhimi multidisiplinar dhe ndjekja afatgjatë e Mesiodens: Një raport rasti. J Clin Pediatr Dent (2008) 33 (1): 63–66.
9. Altan H, Akkoc S, Altan A. Karakteristikat radiografike të mesiodens në një popullsi pediatrike jo-sindromike në rajonin e Detit të Zi. J Investig Clin Dent. 2019 Shkurt;10(1):e12377.
10. Primosch RE. Vleresimi anterior supernumerar i dhembeve dhe nderhyrja kirurgjikale tek femijet. Pediatr Dent 1981;3:204-15.
11. Ashkenazi M, Greenberg BP, Chodik G, Rakocz M. Prognoza postoperative e dhembeve te pashkelur pas heqjes se dhembeve supernumerare ose odontomave. Am J Orthod Orthop dentofacial 2007;131:614-9.
12. De Oliveira GC, Drummond SN, Jham BC, Abdo EN, Mesquita RA. Një studim i 460 dhëmbëve supernumerarë tek fëmijët dhe adoleshentët brazilianë. Int J Pediatr Dent 2008;18:98-106.
13. Kazanci F, Celikoglu M, Miloglu O, Yildirim H, Ceylan I. Frekuenca dhe karakteristikat e mesiodeneve në një popullsi të pacientëve turq. Eur J Dent. 2011 Korrik;5(3):361-5.
14. Abdellatif D, Sangiovanni G, Pisano M, De Benedeto G, Iandolo A. Mesiodens: rishikimi narrativ dhe menaxhimi i dy dhëmbëve supernumerarë në një pacient pediatrik. J Osseointegr. 2023 Dhjetor; 15(4): p284-291
15. Sëmundja Iandolo A, Amato A, Sangiovanni G, Argentino S, Pisano M. Riga-Fede: Një rishikim dhe raportim sistematik i dy rasteve. Eur J Pediatr Dent. 2021 Dhjetor;22(4):323-331.

UDK: 616.31-009.7

UDK: 616.31-009.7

DHIMBJA NË REGJIONIN OROFACILA DHE NË STOMATOLOGJI

Nikov Gorgi[1], Dimova Cena[1], Azizi Fadilj[1], Markovska Arsovska Mirjana[2], Donevski Riste[1], Belevska Kinova Jasmina[1]

[1]Fakulteti i Shkencave Mjekësore, Universiteti Goce Dellçev, Shtip
[2]PHO Qendra Klinike Stomatologjike Shkup

Adresa për korrespondencë
cena.dimova@ugd.edu.mk

REZYME

ABSTRAKT

Qëllimi i këtij punimi është që të theksohet fiyiologjia e dhimbjes orofaciale në stomatologji, definicionet e ndrzshme për dhimbjet, veçanërisht rrugët e dhimbjes akute dhe kronike. Një aspekt i veçant i dhimbjes është nocicepcioni, e cila është seri e yhvillimeve të ndërlikuara elektrokimike që zhvillohen në mes të vendit ku ndodh dëmtimi i indit dhe percepcioni në dhimbje, dhe e njejta përbëhet prej katër proceseve:transdukcioni, përcjellja, modulacioni,perceptimi. Ky punim gjithashtu ,do të fokusohet në dallimet mes dhimbjes acute dhe kronike.

Fjalë kyqe: *stomatologjia, dhimbja në zgavren e gojës, dhimbja.*

Dhimbja paraqet proces të ndërlikuar i përbër nga: komponenta fizike,emocionale, kongjenitive, sociale dhe egzistenciale.
Egzistojn definicione të ndryshme për dhimbjen.
Sipas organizatës botërore të shëndetsis dhimbja definohet si subjektive, ndjenjë e pakëndshme ose pçrjetim emocional lidhur me të vërtetën, mundësisht ose potencialisht dëmtim i mundshëm i indit, ndjenjë e cila mund të paraqitet pas dëmtimit të ndonjë indi ose dëmitimi ardhshëm i saj, ose nga shkaku i ndonjë shkaktari psikologjik.
Dhimbja është një mister kontradiktor dhe paradoksal. Shoqata ndërkombëtare që meret me studimin e dhimbjes - International Association for the Studz of Pain (IASP), dhimbjen e definon si përjetim të pakëndshëm senzor ose emocional e cila është e ndërlidhur me dëmtimin potencila ose të indit, ose dëmtimi i shkaktuar e cila mund të jetë i ndërlidhur me atë.
Aspekti kryesor i këtij definicioni është se dhimbja definohet në raport me përjetimin e njeriut. Natyra

PAIN IN THE OROFACIAL REGION AND DENTISTRY

Nikov Gorgi[1], Dimova Cena[1], Azizi Fadilj[1], Markovska Arsovska Mirjana[2], Donevski Riste[1], Belevska Kinova Jasmina[1]

[1]Faculty of Medical Science, Goce Delcev University, Stip
[2]PHO Dental Clinical Center Skopje

Address for corespodence
cena.dimova@ugd.edu.mk

REVIEW

ABSTRACT

The objective of this paper is to emphasize the, physiology of orofacial pain in dentistry, different definition of pain, particularly of the acute and chronic pain pathway.One important aspect of pain is nociception, which is a complex series of electrochemical events that occur between the site of tissue damage and the perception of pain, consists of four processes:transduction, transmission, modulation, perceptions. This article will also focus on differences of acute and chronic pain.

Key words: *dentistry, orofacial pain, pain.*

Pain is a complex process consisting of: physical, emotional, cognitive, social and existential components. There are different definitions of pain.
According to the World Health Organization, pain is defined as a subjective, unpleasant feeling or emotional experience associated with real, possible or potentially possible tissue damage, a feeling that may occur after damage to a tissue or its impending damage, or due to some psychological cause.
Pain is a contradictory and paradoxical mystery. The International Association for the Study of Pain (IASP) defines pain as an unpleasant sensory or emotional experience associated with actual or potential tissue damage, or induced damage that can be attributed to it.The main aspect of this definition is that pain is defined in terms of human experience. The nature and intensity of the pain are consequences of the sensory events that occur after tissue damage and affective-cognitive mechanisms.
One important aspect of pain is nociception, which is a complex series of electrochemical events that occur between the site of tissue damage and the perception of pain. According to Fields (1978) nociception consists of four processes:

dhe intenziteti i dhimbjes është pasoj e reagimeve shqisoretë cilat paraqiten pas dëmtimit të indit dhe mekanizmit afektivo-kongjenitiv.
Një aspekt shumë i rëndësishëm i dhimbjes është nocicepcioni, e cila paraqet një seri të ndërlikuar zhvillimesh elektrokimike të cilat rregullojnë proceset që zhvillohen në mes vendit të dëmtimit tëindit dhe perceptimit të dhimbjes. Sipas Fields (1978) nocicepcioni përbëhet prej katër proceseve:

- **transdukcioni**, proces i cili ndodh kur stimulans i dëmshëm vepron në mbaresat e lira nervore në inde të ndryshme, e cila shpije deri në depolarizim dhe krijimin e impulsit nervor.
- **transmisioni**, gjegjësisht transmetimi i këtyre impulseve nervore nëpërmjet te sistemit nervor qendror.
- **modulimi**, nënkupton aktivitet të sistemit nervor qendror e cila nuhat dhe kontrollon sinjalet hyrëse për dhimbjen, dhe.
- **percepcioni**, ku transdukcioni, transmisioni dhe modulimi zhvillohen si përjetimi subjktiv, senzor dhe emotiv të dhimbjes.

Dhimbja mund të definohet edhe si përjetim individual dhe subjektiv modeluar me faktor fiziologjik, psikologjik dhe të tjerë siç janë përjetimet e më hershme, kultura,friga dhe anksioziteti. Në kuptim më të gjërë dhimbja është gjitha të cilë e tregon pacienti si dhimbje, Schmoeckel et al. (2021), Sirintawat et al. (2017).
Nga ana tjetër, dhimbja paraqet mekanizëm mbrojtës e cila në fakt është funksion i organizmit, gjegjësisht individi të jetë i vetëdishëm për rezikun dhe të reagoj për të larguar stimuluesit e dhimbjes. Përderisa stimuluesit e dhimbjes nuk mund të menjanohet atëherë paraqitet një lloj i dhimbjes kronike ecila më nuk ka funksion mbrojtës por në mënyrë plotësuese e ngarkon të sëmurin.
Të gjitha definicionet për dhimbjen tregojn se dhimbja paraqet fenomen kompleks përbër nga përjetimet sensitive të cilat përfshijnë: kohë,hapsirë, intenyitet, emocion,njohje dhe motivacion.
Në çdo rast, është e kualifikuar si fenomen i pakëndshëm e përjetuar në mënyrë individuale, fenomen i cili nuk mundet saktë të definohet, idetifikohet, t matet si dhe të observohet. Në këtë kontekst është edhe deklarat e McCafferz (1980) i cili potencon se **dhimbja është diçka personale dhe secili për vete mund të tregoj se çfarë është dhimbja.**
Sipas Gregg dhimbja është ndjenjë subjektive, përjetim i pa këndshem dhe në aspektin psikologjik e kushtëzuar, (Todoroviç 1990).

- **transduction**, a process that occurs when a noxious stimulus acts on free nerve endings in various tissues, which leads to depolarization and generation of a nerve impulse.
- **transmission**, i.e. transmission of these nerve impulses through the central nervous system,
- **modulation**, which implies CNS activity that suppresses and controls incoming pain signals, and
- **perceptions**, where transduction, transmission and modulation develop into a subjective, sensory and emotionally painful experience.

Pain can also be defined as an individual and subjective experience modulated by physiological, psychological and other factors such as previous experience, culture, fear and anxiety. In the broadest sense, pain is whatever the patient says hurts, Schmoeckel et al. (2021), Sirintawat et al. (2017).On the other hand, pain represents a protective mechanism whose function is actually the body, that is, the individual becomes aware of the danger and reacts to remove the painful stimulus. If the painful stimulus cannot be removed, a type of chronic pain occurs, which no longer has a protective function, but will additionally burden the patient.
All definitions of pain indicate that pain is a complex phenomenon composed of sensory experiences that include: time, space, intensity, emotions, recognition and motivation.In any case, it is an unpleasant phenomenon qualified by each individual, a phenomenon that cannot be precisely defined, identified, measured, and observed. In that context is the statement of McCaffery (1980) who emphasizes that **pain is something completely personal and everyone can say for themselves what pain is.**
According to Gregg, pain is a subjective feeling, i.e. experience with an unpleasant quality, psychologically conditioned, (Todorović 1990).
But, if we will talk about pain correctly, it is necessary to note that pain arises from personal emotions, usually caused by some stimulation, than from a real reaction of the patient to pain. Pain is a personal experience and depends on the cultural and educational level of the person, the perception of the situation, as well as on other factors that are extremely related to the configuration of the person.

Paths of pain

The information received under the action of the harmful agent on the body tissues is transmitted to the brain by peripheral nerves to the cortex of the cerebrum. Pain from the head and neck region is transmitted via:

Kur në mënyrë konkrete flitet për dhimbjen, është e nevojshme të përmendet se dhimbja buron nga emocionet personale, më shpesh të shkaktuara nga ndonjë stimulus, se nga reakcionet reale te pacientit në dhimbje.Dhimbja paraqet përvoj personale ku mvaret nga niveli i edukatës dhe kulturës së personit, perceptimi I situates, si dhe nga faktorë të tjerë të cilat janë kryesisht të lidhura ngusht me konfiguracionin e individit.

Rrugët e dhimbjes

Informacionet e mara nga veprimi I agjensëve të dëmshëm ndaj indeve trupore përcjellen deri në tru nga nervat periferik deri tek korja e trurit të madh. Dhimbja nga regjioni i kokës dhe qafës percjellet nëpërmjet. nëpërmjet të: nervit trigeminal, glosofaringeal vagus dhe neri cervical, dhe emërohen si nerurone periferike ose neurone të rendit të parë.
Neuronet e rendit të dztë ose neuronet qendrore e përcjellin dhimbjen e mprehtë deri në tallamus. Neuronet të cilat e lidhin tallamusin me koren e trurit të madh quhen neurone kortikale ose neuorone të rendit të tretë.
Fijet A mieline delta të nervave cervical ja përgjegjëse për bartjen e shpejt të impulsive deri në tru dhe kanë rol në transmetimin të dhimbjes karakteristike të ashpër.
Fijet amielinike C të cilat janë më tepër prezente në nervat periferik se fijet delta A, kanë më pak rrugë direkte dhe të ndryshme deri në tru. Këto neuron janë të lidhura me substantia gelatinosa. Fijet tjera C bëjnë sinapsa mbrenda në substantia gelatinosa me hallkat e neuroneve të cilat janë të përziera nëpër masën grid he të bardhë në pjesët e përparme anësore të palcës kurizore. Baza e këtillë anatomike për përcjellje të impluseve është përgjegjëse bartjen e impulsive në mënzrë të ngadaltë. Me aktivizimin e këtij sistemi paraqitet ndjenja e dhimbjes së topitur e cila ka karakter të stërgjatur nga ajo që përcjellet me rrugë spinotallamike.

Nervi trigeminal i pranon fijet sensitive nga koka. Disa neurone i bartin informacionet deri në tallamus, ndërsa të tjerat përsëri i dërgojnë informacionet deri tek masa gri duke u futur edhe në formacionin reticular e cila është e lidhur me tallamusin, hipotallamusin, ganglionet bazale dhe koren e trurit. Neuronet qendrore të rrugës spinotallamike dhe neuronet e nervit trigeminal, nervit glosofaringeal si dhe nervit vagus përfundojnë në nucleus lateralis talami ku ndërpriten dhe të gjitha rrugët tjera sensitive.
Dhimbja në regjionin e fztzrës, hundës, sinuset paranazale, nofullave dhe zgavrës së gojës barten me fijet nervore të degëve fundore të nervit trigeminal.

the trigeminal nerve, the glossopharyngeal nerve, the vagus and the cervical nerves, and are called peripheral or first-order neurons.Second order neurons or central neurons transmit the sharp pain to the thalamus. The neurons that connect the thalamus to the cerebral cortex are called cortical neurons or third-order neurons.
Myelin A delta fibers of the cervical nerves are responsible for the rapid transmission of impulses to the brain and play a role in the transmission of sharp characteristic pain.
Amyelin C fibers, which are much more present in peripheral nerves than A delta fibers, have a different and less direct route to the brain. These neurons are connected to the substantia gelatinosa. Other C fibers synapse within the substantia gelatinosa with chains of neurons intermingled throughout the gray and white matter in the anterior lateral parts of the spinal cord. This anatomical ground for impulse transmission is responsible for the slow transmission of impulses. With the activation of this system, there is a feeling of dull pain, which has a much longer duration than the one that is transmitted through the spinothalamic pathway.

The trigeminal nerve receives sensory fibers from the head. Some neurons transmit information to the thalamus, while others send information to the gray matter entering the reticular formation, which is richly connected to the thalamus, hypothalamus, basal ganglia, and cerebral cortex. The central neurons of the spinothalamic pathway and the neurons of the trigeminal nerve, the glossopharyngeal nerve and n. vagus end in the nucleus lateralis thalami, where all other sensitive pathways are terminated.
Pain in the area of the face, nose, paranasal sinuses, jaws and oral cavity is transmitted by the nerve fibers of the terminal branches of the trigeminal nerve.

Aspektet fiziologjike dhe biokimike të dhimbjes

Dhimbja provokohet kur në indin trupor tajohen substance si histamine, bradikinina, 5-hidroksitriptamina,acetilholina dhe prostaglandina. Këto substance tajohen si rezultat dhe pasoj e : traumës, infeksionit, reakcioneve alergike dhe ndryshimeve qendrore emocionale.
Ndjenja e dhimbjes me siguri është në tallamus prej ku informacionet barten në koren e trurit të madh, sistemit limbik, hipotallamus si dhe në formacionin reticular e cila e përforcon ndjenjën e dhimbjes. Gjithashtu edhe substanca P, e cila është neuropeptid, është neurotransmitter në fijet C.

Dhimbja si problem oralokirurgjik

Dhimbja xhdo herë është ndjenjë subjektive. Deri më sot nuk është gjetur mënyrë objektive për matjen, prezencën dhe forcën e dhimbjes, mjeku duhet ti besoj pacientit në bazë të njohurive të veta, profesionale dhe mjetet e disponueshme për njohjen dhe eliminimin e së njejtës, Cousins & Brindenbaugh (1998).
Megjithatë, më e rëndësishme është të pengohet dhimbja aty ku pritet që të ndodh. Në mjeksinë bashkëkohore egzistojnë shumë paqartësi për strukturat anatomike në tru, reakcionet biokimike dhe rrugët nëpërmjet të cilave barten impilset nervore për dhimbjen.
Në bazë të intenzitetit dhe kohëzgjatjes dhimbja mund të ndahet në dy tipe të dhimbjes: akute dhe kronike.

Dhimbja akute paraqet dhimbje të shpejt dhë të ashpër në formë të shpuarse ose goditëse si rryma elektrike. Ndodh në kohë zgjatje prej 0,1 sec pas stimulimit. Ka intenzitet të lartë, por zgjat shumë shkurt. Tipi i tillë i dhimbjes ndodh pas stimulimit të receptorëve të dhimbjes të cilat janë mbaresa nervore të lira ose nocioreceptorët.këta receptor janë gjërësisht të shpërndarë nëpër lëkur dhe në disa inde të mbrendshme si p.sh. muret e arterieve, pleura, peritoneum dhe të tjera. Roli i dhimbjes acute është mbrojtëse me qëllim heqjen e menjëhershme të shkaktarit. Veçanërisht është e rëndësishme roli i dhimbjes gjatë diagnostifikimit të sëmundjeve të ndryshme.

Dhimbja kronike ky lloj i dhimbjes ka disa simptome: dhimbje të ngadaltë, dhimbje djegëse, dhimbje të topitur, fillon disa sekonda, ose diçka më vonë se stimulimi i dhimbjes, dhe me kalimin e kohës intenziteti ritet. Tipi kronik i dhimbjes nuk ka funksion mbrojtës. Tipi i këtillë i dhimbjes pas senzibilizimit të receptorëve, mund të ndodh në mënyrë spontane, pa shkaktar të jashtëm.
Dhimbja akute orofacijale fillon papritmas e lidhur

Physiological and biochemical aspects of pain

Pain is provoked when substances such as histamine, bradykinin, 5-hydroxytryptamine, acetylcholine and prostaglandins are released into the body tissue. These substances are secreted as a result or consequence of: trauma, infection, allergic reaction and central emotional changes.The awareness of pain is probably present in the thalamus, from where information is transmitted to the cerebral cortex, the limbic system, the hypothalamus, as well as in the reticular formation, which amplifies the painful sensation. Also substance P, which is a neuropeptide, is a neurotransmitter on C fibers.

Pain as an oral surgical problem

Pain is always a subjective feeling. To date, no objective way of measuring, presence and intensity of pain has been found, the doctor should trust the patient based on his knowledge, expertise and the available means for its recognition and elimination, Cousins & Bridenbaugh (1998).
However, the most important thing is to prevent the pain from occurring where it is expected. In modern medicine there are many ambiguities about the anatomical structures in the brain, biochemical reactions and the pathways along which nerve impulses for pain are transmitted.
Based on duration and intensity, pain can be divided into two types of pain: acute and chronic.

Acute pain is a quick and sharp pain in the form of a sting or an electric shock. Occurs within 0.1 second after the stimulus. It has a strong intensity, but it lasts very short. This type of pain occurs after the irritation of pa in receptors which are free nerve endings or nociceptors. These receptors are widely distributed in the skin and in some internal tissues, such as in the walls of the arteries, the pleura, the peritoneum, etc. The role of acute pain is defensive in order to quickly remove the cause. The role of pain in the diagnosis of various diseases is especially important.
Chronic pain - this type of pain has several symptoms: slow pain, burning pain, dull pain, starts a second or later after the painful stimulus and increases in intensity over time. The chronic type of pain has no defensive function. This type of pain, after the sensitization of the receptors, can occur spontaneously, without an external cause.
Acute orofacial pain is the sudden onset of pain related to physical sensations and possibly of limited duration as well as being temporary because of tissue injury causes. Chronic orofacial pain is long lasting pain

me senacione fizike dhe eentualisht me kohëzgjatje të kufizuar dhe të përkohshm përshkak të shkaqeve të lëndimit të indit. Dhimbja kronike orofacijale është dhimbje me kohë më të gjat mbri tre muaj,çka është kohë e mjaftueshme për shërim.

beyond three months, which is the normal healing period of time. The difference of acute and chronic orofacial pain is shown in Table 1.

Tabela 1. *Dallimi në mes të dhimbjes akute dhe kronike është paraqitur në tabelën nr.1.*

DHIMBJE OROFACIALE		
Karakteristika	Dhimbja akute orofaciale	Dhimbja kronike orofaciale
Kohëzgjatja	Fillimi	Perziston deri në 3-muaj
Shkaku	Shkaktuar nga inflamacioni ose lëndimi i indeve	Shkaktuar nga inflamacioni, dëmtimi nervor dhe inflamacioni i tepërt ose i pakontrolluar
Shkaku është larguar ose është shëruar	Nuk ka dhimbje kur ndodh shërimi normal ose është vetëm i përkohshëm (dhimbja zhduket pasi të hiqet stimuli)	Dhimbje të vazhdueshme dhe shkaqe të tepruara e të pakontrolluara
Shenja dhe simptoma	E papritur, e mprehtë, intensive, e lokalizuar	Dhimbje difuze
Reagimi fiziologjik	Dhimbja akute ndikon në rritjen e funksioneve kardiovaskulare, siç është rritja e presionit të gjakut dhe rrahjeve të zemrës nëpërmjet përgjigjes simpatike	Dhimbja kronike ndikon në përgjigjet fiziologjike me sjellje përshtatëse ose përgjigje psikologjike si depresioni dhe ankthi
Përfshin zonën orofaciale	(1) Dhimbje dentare: pulpitis (2) Dhimbje mukogingivale	(1) Dhimbje neuropatike: neuralgji trigeminale, lëndim periferik i nervit trigeminal, neuralgji postherpetike (2) Dhimbje inflamatore kronike: pulpitis kronik dhe lezione apikale, dhimbje dhe çrregullime temporomandibular (3) Dhimbje neurovaskulare: migrenë, dhimbje koke të tipit tension

Table 1. *Difference in acute orofacial pain and chronic pain orofacial pain*

OROFACIAL PAIN		
Characteristics	Acute orofacial pain	Chronic orofacial pain
Duration	Onset	Sustained persistent .3 months in humans
Cause	Caused by inflammation or injury of tissue	Caused by inflammation, nerve damage and excessive or uncontrolled inflammation
Cause has gone away or healed	No pain when normal healing occurs or is only temporary (pain disappears once stimulus is removed)	Persistent pain and excessive, uncontrolled causes
Signs and symptoms	Sudden, sharp, intense, localized	Aching, diffused
Physiologic response	Acute pain affects increased cardiovascular functions such as increased blood pressure and heart rate via sympathetic response	Chronic pain affects physiological responses with adaptation behaviors or psychological responses such as depression and anxiety
Examples in the orofacial area	(1) Dental pain: pulpitis (2) Mucogingival pain	(1) Neuropathic pain: trigeminal neuralgia, peripheral trigeminal nerve injury, postherpetic neuralgia (2) Chronic inflammatory pain: chronic pulpitis and apical lesions, temporomandibular disorder pain (3) Neurovascular pain: migraines, tension-typ headaches

Mundësit për eliminimin e dhimbjes

Dhimbja nuk është një ndjenjë e thjeshtë gjegjësisht ose kuptim (siç është p.sh. njesija e të pamurit ose dëgjimit) dhe nuk nënkupton vetëm perceptim. Perceptimi i dhimbjes është vetëm një aspekt i procesit anatomofiziologjik i cili nënkupton krijimin e impulseve nën veprimin e stimuluesëve adekuat dhe bartja e tyre deri në SNQ. Në këtë aspekt dhimbja është kryesisht tek të gjithë individët e shëndosh.
Aspect tjetër i dhimbjes – është reagimi në dhimbje, e cila paraqet process psikofiziologjik specifik, individual dhe manifestuar nga situata e krijuar. Dallimi në mes te perceptimit dhe reakcionit për dhimbje dukshëm varion, jo vetëm nga individi në individ por edhe tek individi I njejtë për gjatë ditës.
Sipas Monheim (në raportet e Benett,1984) si metoda për kontrollën e dhimbjes mund të numërohen me sa vijon:

- të menjanohet shkaktari (p. sh. Shërimi i dhëmbëve dhe indeve të buta në orofacium.

Possibility of pain elimination

Pain is not a simple feeling or sensation (such as, for example, the sensation of sight or the sensation of hearing) and does not imply only perception. The perception of pain is only one aspect of an anatomophysiological process that implies the creation of an impulse under the action of an adequate stimulus and its transmission to the CNS. This aspect of pain is essentially the same in all healthy individuals.
Another aspect of pain is the reaction to pain, which is a psychophysiological process specific, individual and manifested by an unpleasant situation. Unlike the perception of pain, the response to pain varies significantly, not only from individual to individual but also within the same person throughout the day.
According to Monheim (in the reports of Bennett, 1984) as methods of pain control the following can be listed:

- To remove the causative agent (e.g. the treatment of teeth and soft tissues in the oroficium).

- Të bllokohet bartja e impulseve të dhimbjes me aplikimin e anestetikëve lokal, gjegjësisht aplikimi i anestezionit lokal për bllokim të impulseve.
- Të ngritet pragu i ngacmimit ose reakcionit (edhe atë – ordinimi i analgjetikëve të cilat ndikojnë në perceptimin e dhimbjes – npërmjet të sintezës së prostagllandineve, po ashtu edhe me aplikimin e benzodiazepine në rastet e pregaditjes preoperatore të cilat ndikojnë në reakcionin dhe perceptimin e dhimbjes).
- Të pengohet reakcioni nga dhimbja – (depresioni kortikal – ky segment i takon anestezionit të përgjithshëm dhe veprimit të preparative të përgjithshme anestetike).
- Aplikimi i metodave psikosomatike (nëpërmjet të fitimit të besimit të pacientit si dhe anestezioni me akopunktur).

PËRFUNDIMI

Dhimbja orofacijale është në korelacion me kompleksitetin anatomik të regjionit orofacial, çka kontribon për një diagnozë sfiduese dhe tretma për shumë mjek. Të kuptuarit dhe menaxhimi I dhimbjes në regjionin orofacial është I lidhur me mekanizmin fiziologjik që mund të ndihmoj të përmirsohet dhe sqarohet edhe perceptimi I klinicistit në aspect të prejardhjes dentogjene ose jodentogjene të dhimbjes.

REFERENCAT

1. Allard B, Magloire H, Couble ML, Maurin JC, Bleicher F. Voltage-gated sodium channels confer excitability to human odontoblasts: possible role in tooth pain transmission. J Biol Chem 2006, 281:29002–29010.
2. Allegri M, Clark MR, De Andrés J, Jensen TS. Acute and chronic pain: where we are and where we have to go. Minerva Anestesiol 2012, 78:222–235
3. Benoliel R, Eliav E.Neuropathic orofacial pain.Oral Maxillofac Surg Clin North Am. 2008 May;20(2):237-54, vii. doi:10.1016/j.coms.2007.12.001.PMID: 18343328
4. Cousins, M., Bridenbaugh, P. Neural blockade in clinical anesthesia and management of pain. 3rd edn. Philadelphia: Lippincott- Raven.1998
5. Dabov T. Oralnokirurški priručnik. Medicinska

- To block the transmission of painful impulses by applying local anesthetics, i.e. application of local anesthesia by blocking the impulses.
- To raise the threshold of irritation or reaction (by prescribing analgesics that affect the perception of pain - by affecting the synthesis of prostaglandins, as well as by using benzodiazepines in preoperative preparation that affect both the perception and the reaction to pain).
- To prevent the reaction to pain – (cortical depression - this segment belongs to general anesthesia and the action of general anesthetic agents).
- Application of psychosomatic methods (through gaining the patient's trust, as well as acupuncture anesthesia).

CONCLUSION

Orofacial pain is in correlation with the anatomic complexity of the orofcial region, which contributes to challenging diagnosis and treatment for many clinicians. Understanding and management of the orofacial pain is connected with physiological mechanisms and may support to improve a clinician's clarification and perception in the aspect of non-odontogenic or dental pain origin.

REFERENCES

1. Allard B, Magloire H, Couble ML, Maurin JC, Bleicher F. Voltage-gated sodium channels confer excitability to human odontoblasts: possible role in tooth pain transmission. J Biol Chem 2006, 281:29002–29010.
2. Allegri M, Clark MR, De Andrés J, Jensen TS. Acute and chronic pain: where we are and where we have to go. Minerva Anestesiol 2012, 78:222–235
3. Benoliel R, Eliav E.Neuropathic orofacial pain.Oral Maxillofac Surg Clin North Am. 2008 May;20(2):237-54, vii. doi:10.1016/j.coms.2007.12.001.PMID: 18343328
4. Cousins, M., Bridenbaugh, P. Neural blockade in clinical anesthesia and management of pain. 3rd edn. Philadelphia: Lippincott- Raven.1998
5. Dabov T. Oralnokirurški priručnik. Medicinska naklada, Zagreb.2009

naklada, Zagreb.2009

6. Fehér G, Nemeskéri Z, Pusch G, Zádori I, Bank G, Gurdán Z, Mészáros J, Mák K, Tibold A, Komoly S. Chronic orofacial pain. Orv Hetil 2019, 160:1047–1056.
7. Jaaskelainen SK (2019) Differential diagnosis of chronic neuropathic orofacial pain: role of clinical neurophysiology. J Clin Neurophysiol 36:422–429.
8. Jovanovic, S., Lotric, N., Dzordzevic, R.Sprovodne anestezije u gornjoj i donjoj vilici.Naučna knjiga, Beograd.1980
9. Lackey AD . New horizons in local anesthesia. Dent Today.;1998, 17(8):78-9.
10. RotpenpianNattapon Yakkaphan, Pankeaw. Review of Literatures: Physiology of Orofacial Pain in Dentistry. ENEURO.0535-20.2021 1–7
11. Schmoeckel J, Mustafa Ali M, Wolters P, Santamaría RM, Usichenko TI, Splieth CH. Pain perception during injection of local anesthesia in pedodontics. Quintessence Int.; 2021, 52 (8):706-712.
12. Sirintawat et al. Pain measurement in oral and maxillofacial surgery. J Dent Anesth Pain Med.;2017,17(4):253-263.
13. Woolf CJ, American Physiological Society. Pain: moving from symptom control toward mechanism-specific pharmacologic management. Ann Intern Med 2004, 140:441–451.
14. Yam MF, Loh YC, Tan CS, Khadijah Adam S, Abdul Manan N, Basir R. General pathways of pain sensation and the major neurotransmitters involved in pain regulation. Int J Mol Sci 2018, 19:2164.
15. Yin Y, Yi MH, Kim DW. Impaired autophagy of GABAergic interneurons in neuropathic pain. Pain Res Manag 2018:9185368.

6. Fehér G, Nemeskéri Z, Pusch G, Zádori I, Bank G, Gurdán Z, Mészáros J, Mák K, Tibold A, Komoly S. Chronic orofacial pain. Orv Hetil 2019, 160:1047–1056.
7. Jaaskelainen SK (2019) Differential diagnosis of chronic neuropathic orofacial pain: role of clinical neurophysiology. J Clin Neurophysiol 36:422–429.
8. Jovanovic, S., Lotric, N., Dzordzevic, R.Sprovodne anestezije u gornjoj i donjoj vilici.Naučna knjiga, Beograd.1980
9. Lackey AD . New horizons in local anesthesia. Dent Today.;1998, 17(8):78-9.
10. RotpenpianNattapon Yakkaphan, Pankeaw. Review of Literatures: Physiology of Orofacial Pain in Dentistry. ENEURO.0535-20.2021 1–7
11. Schmoeckel J, Mustafa Ali M, Wolters P, Santamaría RM, Usichenko TI, Splieth CH. Pain perception during injection of local anesthesia in pedodontics. Quintessence Int.; 2021, 52 (8):706-712.
12. Sirintawat et al. Pain measurement in oral and maxillofacial surgery. J Dent Anesth Pain Med.;2017,17(4):253-263.
13. Woolf CJ, American Physiological Society. Pain: moving from symptom control toward mechanism-specific pharmacologic management. Ann Intern Med 2004, 140:441–451.
14. Yam MF, Loh YC, Tan CS, Khadijah Adam S, Abdul Manan N, Basir R. General pathways of pain sensation and the major neurotransmitters involved in pain regulation. Int J Mol Sci 2018, 19:2164.
15. Yin Y, Yi MH, Kim DW. Impaired autophagy of GABAergic interneurons in neuropathic pain. Pain Res Manag 2018:9185368.

UDK: 616.31-089.5-053.2

UDK: 616.31-089.5-053.2

ASPEKTET KLINIKE TË ANESTEZISË DENTARE LOKALE TE FËMIJËT

Dimova Cena, Azizi Fadil, Naskova Sanja, Miteva Marija,
Gavrilov Aleksandar, Jordanov Baze

Fakulteti i Shkencave Mjekësore, Universiteti Goce Dellçev, Shtip
Adresa për korrespondencë
cena.dimova@ugd.edu.mk

HYRJE

Në praktikën e përditshme stomatologjike, një numër i konsiderueshëm ndërhyrjesh kryhen tek fëmijët. Është veçanërisht e rëndësishme të vendosni kontakte të mira me fëmijën dhe të fitoni besim me të, gjë që do të lehtësojë më tej ndërhyrjen e planifikuar. Për këto arsye, përgatitja për ndërhyrje duhet të jetë dukshëm më e gjatë me synimin që fëmija të pranojë emocionalisht nevojën për të aplikuar anestezi lokale. Sipas Stoelting & Diedorf[10], Rudie et al.[9], metoda hap pas hapi Olsen[7] duhet të përdoret për t'i dhënë fëmijës kohë shtesë për të pranuar ndërhyrjen[8].

SPECIFIKAT ANATOMIKE

Struktura anatomike e nofullave të fëmijëve ndryshon nga struktura e nofullave tek të rriturit. Nofulla e sipërme te fëmijët është dukshëm më poroze se nofulla e të rriturve, veçanërisht në zonën e shtrirjes alveolare, e cila lehtëson difuzionin e anestezisë nëpër indin kockor, por mundëson edhe resorbimin më të shpejtë nga vendi i aplikimit. Në nofullën e poshtme, rregullimi i indit kockor kompakt dhe kanceloz është i ngjashëm me atë të të rriturve, për këtë arsye anestezia mandibulare përdoret edhe tek fëmijët, Dougall et al.[5], Ashley[2].

Për sa i përket specifikave anatomike të hapësirës pterigomandibulare, është e rëndësishme të theksohet se pozicioni i hapjes mandibulare ndryshon me rritjen e nofullave: në moshë të hershme lokalizohet më shumë drejt skajit të pasmë të degës së nofullës dhe poshtë rrafshit okluzal të dhëmbëve të poshtëm (Fig.1). Me rritjen e nofullave, hapësira mandibulare "lëviz" drejt skajit të përparmë të degës së nofullës dhe "ngrehet" në mënyrë që gradualisht të marrë pozicionin qendror në anën e brendshme të degës së nofullës.

CLINICAL ASPECTS OF LOCAL DENTAL ANESTHESIA IN CHILDHOOD

Dimova Cena, Azizi Fadil, Naskova Sanja, Miteva Marija,
Gavrilov Aleksandar, Jordanov Baze

Faculty of Medical Science, Goce Delcev University, Stip
Address for corespodence
cena.dimova@ugd.edu.mk

HYRJE

In everyday dental practice, a significant number of interventions are performed on children. It is especially important to establish good contact with the child and to gain trust with him, which will further facilitate the planned intervention. For those reasons, the preparation for the intervention must be significantly longer with the intention of the child accepting emotionally the need to apply local anesthesia. According to Stoelting & Diedorf[10], Rudie et al.[9], Olsen[7] step-by-step method should be used to give the child additional time to accept the intervention[8].

ANATOMICAL SPECIFICS

The anatomical structure of the child jaws differs from the structure of the jaws in adults. The upper jaw in childhood is significantly more porous than the jaw of adults, especially in the area of the alveolar extension, which facilitates the diffusion of the anesthetic through the bone tissue, but also enables faster resorption from the application site. In the lower jaw, the arrangement of compact and cancellous bone tissue is similar to that of adults, which is why mandibular anesthesia is also used in children, Dougall et al.[5], Ashley[2].

Regarding the anatomical specifics of the pterygomandibular space, it is important to point out that the position of the mandibular opening changes with the growth of the jaws: at an early age it is localized more towards the posterior edge of the jaw branch and below the occlusal plane of the lower teeth (Fig.1). With the growth of the jaws, the mandibular opening "moves" towards the front edge of the jaw branch and "raises" so that it gradually takes the central position on the inner side of the jaw branch.

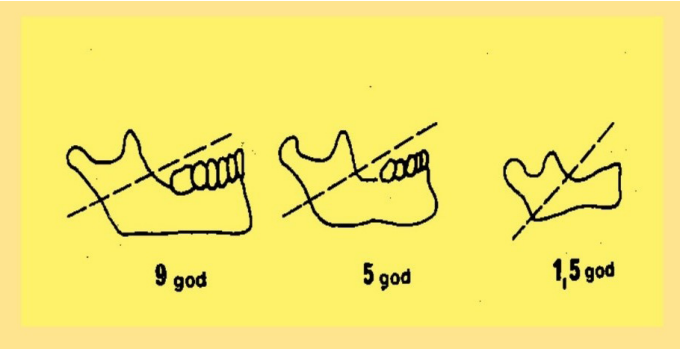

Fig. 11.1. *Ndryshimi i pozicionit të foramen mandibulae tek fëmijët në mosha të ndryshme*

Fig. 11.1. *Changing the position of the foramen mandibulae in children at different ages*

PËRGATITJA PËR ANESTEZI

Duke përdorur shiringa të përshtatshme, gjilpëra të holla dhe fleksibël dhe teknikë të përshtatshme të punës, është e mundur të zvogëlohet maksimalisht dhimbjet që do të jenë të pranishme gjatë shpimit të gjilpërës. Megjithatë, efektet negative të shpimit të indeve të zgavrës me gojë theksohen nga karakteristikat fizike dhe psikologjike të moshës së fëmijës. Për këto arsye, gjatë kryerjes së çdo lloj anestezie, është e nevojshme të përgatiteni për anestezi lokale, Klingberger (1995)[6].
Një procedurë e zakonshme para kryerjes së anestezisë së infiltrimit, përveç vendosjes së kontaktit të mirë, është e nevojshme edhe aplikimi i anestezisë topike. Ajo kryhet në të njëjtën mënyrë si tek të rriturit, duke i kushtuar vëmendje sasisë së anestezisë së aplikuar. Për shembull, me aplikimin e një sasie më të madhe të anestezisë sipërfaqësore, do të rezultojë në përfshirjen e një sipërfaqeje më të madhe të mukozës së gojës ose faringut, e cila mund të shkaktojë reagime shumë të pafavorshme tek fëmija. Prandaj, në përgatitjen para anestezisë, fëmijës duhet t'i shpjegohet përshtatshmëria e aplikimit të anestezisë, pastaj për punë të mëtejshme pa dhimbje si dhe për të gjitha simptomat e ardhshme të anestezisë së arritur si ngurtësim, ndjenjë "ënjtjeje", etj.

PREPARATION FOR ANESTHESIA

By using appropriate syringes, thin and flexible needles and appropriate work technique, it is possible maximallyto reduce the pain that will be present during the needle prick. However, the adverse effects of piercing the tissues of the oral cavity are accentuated by the physical and psychological characteristics of the child's age. For these reasons and according toKlingberger[6], when performing any type of anesthesia, it is necessary to prepare for the local anesthesia.
A common procedure before performing infiltration anesthesia, apart from establishing good contact, it is also necessary to apply topical anesthesia. It is performed in the same way as in adults, paying attention to the amount of anesthetic applied. For example, with the application of a larger amount of topical anesthesia, it will result in the involvement of a larger surface of the mucous membrane of the mouth or pharynx, which can cause very unfavorable reactions in the child. Therefore, in the preparation before the anesthesia, the expediency of the application of the anesthesia should be explained to the child, then for further painless work as well as for all the upcoming symptoms of the achieved anesthesia such as stiffness, feeling of "swelling", etc.

ANESTEZIA LOKALE TEK MOSHA FËMIJËRORE

Gjatë ndërhyrjeve dentare tek fëmijët përdoren dy lloje të anestezisë lokale: anestezia sipërfaqësore dhe ajo e infiltrimit.

LOCAL ANESTHESIA IN CHILDREN

During dental interventions in children, two types of local anesthesia are used: topical and infiltration anesthesia.

ANESTEZIA SIPËRFAQËSORE

Anestezia sipërfaqësore tek fëmijët kryhet ekskluzivisht duke aplikuar një tretësirë anestezike që spërkatet në mukozë (spray) ose aplikohet duke e mbuluar mukozën me pasta anestezike. Fëmijët e pranojnë këtë anestezi pa rezistencë. Llak ose paste aplikohet në një mukozë të tharë mirë. Anestetiku duhet të jetë në kontakt me mukozën për të paktën 2 minuta. Pas kësaj periudhe, ndërhyrja e planifikuar mund të kryhet. Anestezia sipërfaqësore përdoret për ndërhyrje më të lehta ose menjëherë para aplikimit të anestezisë infiltruese.

ANESTEZIA INFILTRUESE

Anestezia e infiltrimit tek fëmijët përdoret për ndërhyrje më të mëdha që nuk mund të kryhen pa dhimbje me anestezi sipërfaqësore. Më shpesh përdoret anestezia e pleksusit (anestezi terminale).
Aplikimi i anestezisë së pleksusit terminal kryhet në të njëjtën mënyrë si tek të rriturit. Është e nevojshme të përdoren gjilpëra më të vogla, të futet gjilpëra dhe të vendoset anesteziku në një vend të përshtatshëm në raport me përmasat e indit. Indi kockor te fëmijët është dukshëm më poroz dhe në këtë mënyrë mundëson difuzion më të mirë të anestezisë dhe pikërisht për këto arsye, ndonjëherë anestezia terminale mund të përdoret edhe për nxjerrjen e dhëmbëve të poshtëm të qumështit. Nga shumë anestetikë përçues, vetëm anestezia e përcjelljes së nervit alveolar inferior (ose anestezia mandibulare) përdoret praktikisht tek fëmijët.

TOPICAL ANESTHESIA

Topical anesthesia in children is performed exclusively by applying an anesthetic solution that is sprayed on the mucous membrane (spray) or applied by coating the mucous membrane with anesthetic pastes. Children accept this anesthesia without resistance. The spray or paste is applied to a well-dried mucosa. The anesthetic must be in contact with the mucosa for at least 2 minutes. After this period, the planned intervention can be carried out. Topical anesthesia is used for easier interventions or immediately before the application of infiltration anesthesia.

INFILTRATION ANESTHESIA

Infiltration anesthesia in children is used for larger interventions that cannot be performed painlessly with topical anesthesia. Plexus anesthesia (terminal anesthesia) is most often used.
The application of terminal plexus anesthesia is performed in the same way as in adults. It is necessary to use smaller needles, insert the needle and deposit the anesthetic in an appropriate place in relation to the dimensions of the tissue. The bone tissue in childhood is significantly more porous and thus enables better diffusion of the anesthetic and precisely for these reasons, sometimes terminal anesthesia can also be used for the extraction of the lower deciduousteeth. Of the many conduction anesthetics, only inferior alveolar nerve conduction anesthesia (or mandibular anesthesia) is practically used in children.

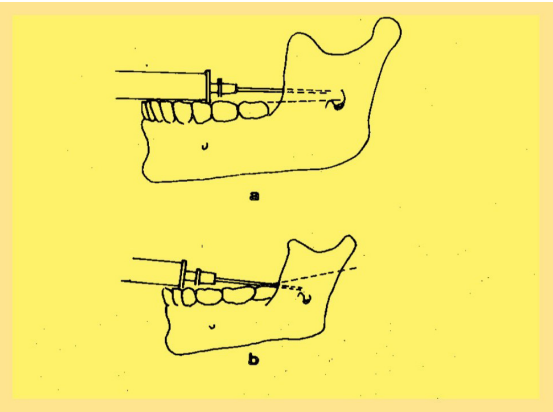

Fig. 11.2. *Pozicioni i shiringës me gjilpërën gjatë anestezisë mandibulare tek një i rritur dhe një fëmijë*

Fig. 11.2. *Syringe needle position during mandibular anesthesia in an adult and a child*

Anestezia e bllokut të nervit alveolar inferior (anestezi mandibulare) mund të përdoret edhe tek fëmijët e vegjël të moshës parashkollore, duke marrë parasysh pozicionin e hapjes së kanalit mandibular. Si rregull, deri në moshën e shtatë, hapja mandibulare ndodhet më afër skajit të pasmë të degës së nofullës dhe nën nivelin e sipërfaqeve okluzale të dhëmbëve të poshtëm. Për këto arsye, gjatë futjes së gjilpërës te fëmijët, drejtimi i gjilpërës duhet të jetë i pjerrët poshtë, dhe maja e gjilpërës duhet të vendoset më afër skajit të pasmë të degës së nofullës (Fig. 11.2). Për të përcaktuar gjerësinë e ramusit mandibular, konsiderohet mënyra më e mirë për të palpuar kufirin e përparmë të ramusit mandibular me gishtin e madh, dhe për të vendosur gishtin tregues në kufirin e pasmë të degëzës (Fig. 11.3).[2,4]

Inferior alveolar nerve block anesthesia (mandibular anesthesia) can also be used in young children of preschool age, taking into account the position of the opening of the mandibular canal. As a rule, by the seventh age, the mandibular opening is located closer to the posterior edge of the branch of the jaw and below the level of the occlusal surfaces of the lower teeth. For those reasons, when inserting the needle in childhood, the direction of the needle should be obliquely downward, and the tip of the needle should be placed closer to the back edge of the branch of the jaw (Fig. 2). To determine the width of the mandibular ramus, it is considered the best way to palpate the anterior border of the mandibular ramus with the thumb, and to position the index finger on the posterior border of the ramus[2,4].

Fig. 11.3. *Përcaktimi i gjerësisë së nofullës së poshtme bronkiale gjatë anestezisë mandibulare tek fëmijët*

Fig. 11.3. *Determination of mandibular bronchial width during mandibular anesthesia in children*

$$\text{доза кај дете} = \frac{\text{години на дете}}{\text{години на дете} + 12} \times \text{доза на возрасен}$$

Fig. 11.4. *Formula për përcaktimin e dozës së anestezisë lokale tek fëmijët sipas Young (Todorović, 1990)*

Fig. 11.4. *Formula for determining the dose of local anesthesia in children according to Young (Todorović, 1990)*

DOZIMI I SOLUCIONEVE ANESTEZIKE TE FËMIJËT

Duke marrë parasysh specifikat e moshës së fëmijëve, si dhe faktin që solucionet anestezike janë barna të rrezikshme që administrohen parenteralisht, problemi i dozimit të tyre nuk është i parëndësishëm. Për shkak të peshës trupore dukshëm më të ulët, trupi i fëmijës mund të tolerojë një sasi dukshëm më të vogël të çdo

DOSING OF ANESTHETIC SOLUTIONS IN CHILDHOOD

Taking into account the specifics of children's age, as well as the fact that anesthetic solutions are dangerous drugs that are administered parenterally, the problem of their dosage is not insignificant. Due to the significantly lower body weight, the child's body can tolerate a significantly smaller amount of any medicine, as well

ilaçi, si dhe zgjidhje për anestezi lokale.
Në shërimin e fëmijëve rekomandohet të merret parasysh rregulli i Young-ut, i cili tregon korrigjimin e dozës nga të rriturit dhe sipas të cilit doza për fëmijët merret sipas formulës së treguar në Fig.11.4 (Todorović, 1990).
Nga sa më sipër, mund të konkludohet se tek fëmijët, në varësi të moshës së tyre, mund të aplikohet 1/7 deri në 4/5 e dozës për të rriturit (Tab. 1), sepse dozat maksimale të lejuara të solucioneve për anestezi lokale për të rriturit janë dukshëm më të mëdha Bracco et al. (1990).[1,3,11]

as solutions for local anesthesia.
In the treatment of children, it is recommended to take into account Young's rule, which indicates the correction of the dose from adults and according to which the dose for children is obtained according to the formula shown in Fig.3.
From the above, it can be concluded that in children, depending on their age, 1/7 to 4/5 of the dose for adults can be applied (Tab. 1) because the maximum permissible doses of solutions for local anesthesia for adults are significantly larger[1,3,11].

Tabela 1. *Një pjesë e dozës së anestezisë te fëmijët në raport me dozën e të rriturve*

Mosha e fëmijës (vitet)	Pjesë e dozës së të rriturve
2	1/7
3	1/5
4	1/4
6	1/3
8	4/5

Tabela 1. *Part of the dose of anesthetic in childhood in relation of the adult dose*

Age of the child (years)	Part of the adult dose
2	1/7
3	1/5
4	1/4
6	1/3
8	4/5

Është veçanërisht e rëndësishme të theksohet sa vijon: gjatë korrigjimit të dozës së solucionit anestetik lokal, duhet pasur parasysh fakti se aplikimi i sasive më të vogla të tretësirës anestezike (me synimin për të reduktuar sa më shumë dozën) mund të rezultojnë në një rezultat të dobët, domethënë me një nivel të pamjaftueshëm të anestezisë. Për këto arsye, kujdesi i tepërt në dozimin e solucioneve anestezike lokale duket pjesërisht i pabazuar, megjithëse duhet bërë gjithmonë një reduktim i sasisë maksimale të solucionit të anestezisë lokale, në përputhje me rregullin e Young(Todorović, 1990).
Si përfundim, është e dëshirueshme të theksohet edhe një herë se gjatë aplikimit të anestezisë lokale tek fëmijët duhet pasur parasysh: mosha e fëmijës, karakteristikat fizike dhe psikologjike dhe gjithmonë të punohet ngadalë dhe me durim, Rodríguez Vázquez (2008). Ndër të tjera, kjo mënyrë do të eliminojë përvojat negative që në periudhën e mëtejshme të fëmijës dhe më tej në moshën madhore, mund të jenë shkaktarë të problemeve serioze psikologjike dhe emocionale që lidhen me pranimin e ndërhyrjeve në mjekësinë stomatologjike, Bracco et al. (1990).

It is particularly important to note the following: when correcting the dose of the local anesthetic solution, one should take into account the fact that the application of smaller amounts of the anesthetic solution (with the intention of reducing the dose as much as possible) may result in poor outcome, that is, with an inadequate level of anesthesia. For these reasons, excessive caution in the dosing of local anesthetic solutions seems partly unfounded, although a certain reduction in the maximum amount of local anesthetic solution should always be made, in accordance with Young's rule.
In conclusion, it is once again desirable to emphasize that when applying local anesthesia to children, the following should be taken into account: the child's age, physical and psychological characteristics, and always work slowly and patiently. Among other things, this way will eliminate the negative experiences that in the further period of the child and further into adulthood, can be the cause of serious psychological and emotional problems related to the acceptance of interventions in dental medicine.

LITERATURA

1. Aghababaie ST, Monteiro J, Stratigaki E, Ashley PF.Techniques for effective local anaesthetic administration for the paediatric patient.Br Dent J. 2020 Dec;229(12):779-785.
2. Ashley, P., Anand, P., Andersson, K. Best clinical practice guidance for conscious sedation of children undergoing dental treatment: an EAPD policy document. Eur Arch Paediatr Dent. 2021, 22 (6): 989-1002.
3. Bracco, P., Mortellaro, C., Cucinotta, C., Picciolo, G. Local anesthesia in children's dentistry. Minerva Ortognatod.1990;8(2):121-5.
4. Braga, R., Silva, L., Galvanini, P., Gomes, P., Victorino, F. Analysis of the mandibular foramen position and its implications to the inferior alveolar nerve block, Revista odontologica do Brasil Central.2014; 23 (67): 181.
5. Dougall, A., Hayes, M., Daly, B. A systematic review of the use of local analgesia in medically compromised children and adolescents. Eur Arch Paediatr Dent. Oct; 2017, 18 (5): 331-343.
6. Klingberg G. Dental fear and behaviour management problems in children. A study of measurement, prevalence, concomitant factors, and clinical effects. Swedish Dent J. 1995; 103:1–78
7. Olsen NH. Anesthesia for the child patient. JADA. 1956, 53: 548-555.
8. Rodríguez Vázquez LM, Rubiños López E, Varela Centelles A, Blanco Otero AI, Varela Otero F, Varela Centelles P. Stress amongst primary dental care patients. Med Oral Patol Oral Cir Bucal;13: E253–6
9. Rudie MN, Milano MM, Roberts MW, Divaris K. (2018). Trends and Characteristics of Pediatric Dentistry Patients Treated under General Anesthesia. J Clin Pediatr Dent; 2008, 42(4):303-306.
10. Stoelting RK, Dierdorf SF. Diseases common to the pediatric patient. In Stoelting RK, Dierdorf SF, editors, Anesthesia and Co-Existing Diseases. 3rd ed. Edinburgh: Churchill Livingstone; 1993p. 579
11. Todorović Ljubomir, Petrović Vlastimir, Avramović Kosara, Stajčić Zoran. Anestezija u stomatologii. Zavod za udžbenike I nastavna sredstava, Beograd, 1990.

LITERATURE

1. Aghababaie ST, Monteiro J, Stratigaki E, Ashley PF.Techniques for effective local anaesthetic administration for the paediatric patient.Br Dent J. 2020 Dec;229(12):779-785.
2. Ashley, P., Anand, P., Andersson, K. Best clinical practice guidance for conscious sedation of children undergoing dental treatment: an EAPD policy document. Eur Arch Paediatr Dent. 2021, 22 (6): 989-1002.
3. Bracco, P., Mortellaro, C., Cucinotta, C., Picciolo, G. Local anesthesia in children's dentistry. Minerva Ortognatod.1990;8(2):121-5.
4. Braga, R., Silva, L., Galvanini, P., Gomes, P., Victorino, F. Analysis of the mandibular foramen position and its implications to the inferior alveolar nerve block, Revista odontologica do Brasil Central.2014; 23 (67): 181.
5. Dougall, A., Hayes, M., Daly, B. A systematic review of the use of local analgesia in medically compromised children and adolescents. Eur Arch Paediatr Dent. Oct; 2017, 18 (5): 331-343.
6. Klingberg G. Dental fear and behaviour management problems in children. A study of measurement, prevalence, concomitant factors, and clinical effects. Swedish Dent J. 1995; 103:1–78
7. Olsen NH. Anesthesia for the child patient. JADA. 1956, 53: 548-555.
8. Rodríguez Vázquez LM, Rubiños López E, Varela Centelles A, Blanco Otero AI, Varela Otero F, Varela Centelles P. Stress amongst primary dental care patients. Med Oral Patol Oral Cir Bucal;13: E253–6
9. Rudie MN, Milano MM, Roberts MW, Divaris K. (2018). Trends and Characteristics of Pediatric Dentistry Patients Treated under General Anesthesia. J Clin Pediatr Dent; 2008, 42(4):303-306.
10. Stoelting RK, Dierdorf SF. Diseases common to the pediatric patient. In Stoelting RK, Dierdorf SF, editors, Anesthesia and Co-Existing Diseases. 3rd ed. Edinburgh: Churchill Livingstone; 1993p. 579
11. Todorović Ljubomir, Petrović Vlastimir, Avramović Kosara, Stajčić Zoran. Anestezija u stomatologii. Zavod za udžbenike I nastavna sredstava, Beograd, 1990.

UDHËZIME PËR AUTORË

Në revistën stomatologjike Apolonia publikohen punime burimore të cilët nuk janë botuar më parë.
Punimet i nënshtrohen recenzionit dhe klasifikohen në këta kategori:

- Punime burimore;
- Shkencore;
- Kumtesa pararendëse;
- Punime Profesionale;
- Ekspoze nga tubimet shkencore;
- Vështrime.

Në revistën Apolonia publikohen edhe tekste të cilët nuk i nënshtrohen recenzionit dhe klasifikohen në:

- Mendime dhe komente;
- Shënime.

Prezentime dhe informata nga praktika në formë të shkresës ose përkthim i artikujve nga literatura e huaj.
Në rubrika të veçanta publikohen edhe:

- Vështrime;
- Prezentime librash;
- Risi;
- Kalendari i tubimeve të rëndësishme shkencore dhe profesionale.

Tekstet nga lëmi i edukatës shëndetësore e mjekësore në përgjithësi dhe tekstet nga lëmi i edukatës shëndetësore stomatologjike në veçanti do të rradhiten në rubrikat gjegjëse.
Udhëzimet për publikim të punimeve në revistënstomatologjike Apolonia janë në harmoni me porositë
e International Committee of Medical Journal Editors, Uniforms Requirements for Maruscripts Subnitted to Biomedical Journals, Ann Intern med. 1988; 108: 258-265.
Punimet për publikim i dërgohen redaksisë në këtë adresë: Shoqëria Stomatologjike Shqiptare (Revista Stomatologjike Apolonia), Qendra e Re Tregtare, Kati II, lok. 7, 1200 Tetovë - Maqedoni. Punimet që i nënstrohen reçenzionit mund të kenë maksimalisht 16 faqe të shtypura.
Teksti nga punimet që nuk i nënshtrohet reçensionit mund të ketë 12 faqe të shkruara.Vështrimet, prezentimet e librave dhe risitë mund të kenë maksimalisht 3 faqe të shtypura.
Revista botohet në dy gjuhë: shqip dhe anglisht.
Punimet të cilët arrijnë vetëm në njërën gjuhë, redaksia e ruan të drejtën për përkthim dhe botim të tyre edhe në gjuhët tjera në të cilat botohet revista.

INSTRUCTIONS TO AUTHORS

In journal of dentistry Apolonia will be published original papers which are not published previously.
Papers are submitted to the reviewer's report and are clasificate into these categories:

- Original scientific papers;
- Preliminary communications;
- Professional papers;
- Conference papers;
- Reviews.

In journal Apolonia also will be published texts which don't submitte to the reviewer's report and are clasificate in:

- Opinions and comments;
- Noteses.

Presentations and informations from the practice such as paper or articles translated from other languages.
In special columns also will be published:

- Reviews;
- Books presentation;
- News;
- Calendar of important scientific and profesional meetings.

Text about medical health education on generally, and stomatological health education in particullary will be ranged on adeguate columns.
Instructions for preparation of manuscripts submitted to journal of dentistri Apolonia are consistent with recomendations issued by the International Commitee of Medical Journal Editors, uniform requirements for Manuscripts Submitted to Biomedical Journals, Ann Intern Med 1988; 108: 258-265.
The papers for publication should be addressed to: Shoqëria Stomatologjike Shqiptare (Journal of dentistry APOLONIA), Qendra e Re Tregtare, Kati II, lok. 7, 1200 Tetova Macedonia. Papers which are submitted to the rewiewer's report should not exceed 16 printed pages.
Papers which are not submited to the reviewer's report should not exceed 12 printed pages. Reviews, books presentations and news, should not exceed 3 printed pages.
Journal is printed in two languages: Albanian and English. Papers which are in one language, editorial staff keep the right to translate into other printing languages of the Journal.

PUNIMI

Punimi duhet të dërgohet në e-mailin e revistës: apolonia_editor@yahoo.com
Autori është i obliguar të paguaj 3000 den (50 Euro) në llogari të shoqërisë:
290-4000003980-22;
Deponues: TTK Banka Sh.A Shkup ose
270-0604933801 02;
Deponues: Halkbank Sh.A Shkup
Me këto mjete mbulohen shpenzimet e përkthimit dhe lektorimit të punimit.
Data e fundit për pranim të punimeve: Për botimin e numrit të majit:
• deri më 31 mars të vitit gjegjës. Për botimin e numrit të dhjetorit:
• deri më 31 shtator të vitit gjegjës.
Punimet mund të dorëzohen në redaksi në njërën nga këto tre gjuhë: shqip ose anglisht.
Emri i autorit dhe bashkëautorëve të dërgohet i plotë (emri dhe mbiemri), gjithashtu të shënonet institucioni ku ai vepron.
Autorët nëse e përdorin shkrimin qirilik në punimet e dërguara në formë elektronike atëherë detyrimishtduhet të përdorin njërin prej këtyre TTF fonteve: M_times.ttf; Mac C Times.ttf; Mac- edonian Times dhe të evitohet përdorimi i fonteve sistemore.
Faqja e parë e punimit duhet të përmbajë: Titullin e punimit, emrat e plotë të autorëve dhe bashkëautorëve dhe emrin e institucionit ku veprojnë.
Titulli i punimit: Të jetë i qartë dhe sa më i shkurt.
Autorët shkruhen me emrin dhe mbiemrin e tyre të plotë. Pas kësaj shkruhet emri i saktë i intitucionit ku është realizuar punimi. Emrat e institucioneve duhet të shkruhen në rradhë të njëjtë sikurse emrat e autorëve. Në të njëjtën faqe duhet të shënohet adresa për korespodencë e autorit. Është e domosdoshme që autorët në faqet pasuese të punimit ta shkruajnë titullin e shkurtuar të punimit edhe ate jo më shumë se 25 germa.
Abstrakti shkruhet në letër të veçantë dhe nuk duhet të jetë më i gjatë se 160 fjalë. Abstrakti duhet ti përmbajë faktet kryesore të punimit. Prezentim të shkurtë dhe të saktë të problemit, qëllimin e punimit, metodën e punës, rezultatet (me të dhënat specifike dhe numerike) dhe konkluzionet themelore. Abstrakti në gjuhën angleze shkruhet gjithashtu në letër të veçantë, ai e përmban edhe titullin e punimit. Në abstrakt nuk duhet të ketë shkurtesa dhe akronime. Abstrakti në fund të tekstit duhet të ketë 3-5 fjalë kyçe të cilat janë me rëndësi për klasifikimin dhe identifikim të punimit dhe do të na ndihmojë në hartimin e deskriptorit.

PREPARATION OF MANUSCRIPT

The paper should be sent to the e-mail magazine: apolonia_editor@yahoo.com
The author is obliged to pay 3,000 denars (50 Euros) on behalf of the society:
290-4000003980-22;
Storage: TTK Bank AD Skopje or
270-0604933801 02;
Storage: Halkbank AD Skopje
With these funds cover the costs of translation and proofreading the paper.
The deadline for submitting your papers is:
• March 31st of the respective year for the May issue; and
• October 31st of the respective year for the December issue.
Papers may be submitted to our desk in one of three languages: Albanian or English.
The name of the authors (and co-authors) should be written in full, along with the name of the institution where they work.
If authors send the paper in electronical form and use cyrilic letter, they must use TTF fonts (for example M_times.ttf; Mac C Times.ttf; Macedonian Times etc) and to avoid using fonts which in system make change from latin to cyrilic letter.
Title page should contain: The title of the paper, names of authors, their affiliations (institutions) and address for corespodence.
The title of the paper should be as short as posssible. The authors are writed with their full name and surname. Than is writed the exacte name of the institution where is realised the paper. Institutions should follow the sequence of the respective authors. In the same page should be write the address for correspodence. Is necessary that the authors should added a running title of not more than 25 characters.
Abstract should be writen on a separate paper and should not exceed 160 words. It should consist all substantial facts about presentation in the paper: brief and precise account of the problem, aim of the study, methods used, significant results (with specific and numerical data) and main conclusions. Abstract in English should be writhen on a separate paper and contain the title of the paper. In abstract text, abbreviations and acronyms should be avoided. Abstract should be followed by 3-5 key words, most important for identification and clasification of the paper contents and helpful in identifying descriptors.

Hyrja: Paraqet prezentim të qartë dhe të shkurtë të problemit dhe të qëllimit të punimit. Në formë të shkurtë ceken punimet të cilët janë në mënyrë direkte të lidhur me problemin të cilin e shkoqit artikulli në fjalë. Në fillim të faqes ku është hyrja edhe një herë shkruhet titulli i punimit, por pa emrat e autorëve dhe të institucioneve.

Materialet dhe metodat të cilat janë përdorur në punim prezentohen shkurt por mjaftueshëm që lexuesit t'i mundësohet përsëritja e hulumtmit të përshkruar. Metodat paraqiten sipas rrënditjes së përdorimit të tyre. Barërat theksohen sipas emrit të tyre gjenerik. Metodat e njohura nga literatura nuk përshkruhen, por vetëm ceket e dhëna burimore në literaturë.

Rezultatet: duhet të jenë të saktë dhe qartë të paraqitur. Vlerat e rezultateve duhet statistikisht dhe në mënyrë profesionale të përpunohen.

Diskutimi dhe përfundimi: prezentohen ndaras. Qëllimi i diskutimit është që të bëjë interpretimin e rezultateve dhe krahasimin e tyre me njohuritë ekzistuese me vlerë në atë lëmi, prej nga dhe rrjedhin përfundimisht.

TABELAT DHE FOTOGRAFITË

Punimi mund të shoqërohet me fotografi dhe tabela.

Tabelat: Çdo tabelë shkruhet ose vizatohet në fletë të veçantë dhe jo në tekst, duhet të ketë titull dhe numër rendorë i cili ndërlidhet me tekstin.

Ilustrimet: Çdo ilustrim duhet të ketë përshkrimin dhe numrin rendor me të cilin paraqitet në tekst.

Përshkrimi i fotografive - legjenda shkruhet në fletë të veçantë sipas numrit rendor. Fotografitë mund të jenë kolor ose bardh e zi. Në shpinën e fotografive duhet të shkruhen inicalet e autorit të parë si dhe titulli i shkurtuar. Me anë të shigjetës duhet të tregohet pjesa e epërme e fotografisë.

Porositet që pjesët me rëndësi në fotografi të shënohen me shigjetë ose me shenja të përshtatshme. Të sëmurëve në fotografi duhet t'u mbnulohet identiteti.

Vizatimet: Punohen në letër të bardhë, në disketë ose në CD dhe dërgohen në origjinal. Germat dhe shenjat doemos të jenë të qarta, të kenë madhësi të njëjtë, përmasat të jenë të tilla që çdo e dhënë me zvogëlim të ngel e qartë. Shfrytëzimi i fotografive dhe tabelave nga burime të ndryshme duhet të përcillet me të dhëna se nga janë marrë. Sipas rregullës, tabelat shënohen si "Tabelë", ndërsa i tërë fotodokumentacioni tjetër shënohet si "Foto". Tabelat dhe fotografitë nuk duhet të jenë më shumë se 12 në numër.

Introduction should provide a brief and concise account of the problem and aim of the study. Previouns articles directly related to the study should be briefly mentioned. The introduction section should be preceded by the title of the paper writen on the top of the page (withaut the authors and institutions).

Materials and Methods used in the study should be described briefly but clearly enough as to allow the readers to repeat the study if they wish to. The methods should be presented chronologically as they were used. Drugs should be cited by their generic names. Methods known from literature should not be described but the original literature data listed.

Results should be presented clearly and accurately. Significance of the results should be statistically obtained.

Discussion and Conclusions should be written separately. The purpose of the Discussion is to give an interpretation of the results and compare them to the existing important knowledge in the field, from which the Conclusions should naturally follow.

TABLES AND FIGURES

The paper can be supplemented with figures and tables.

Tables: Each table should bi written or drawn on separate paper and not in the body of the text numbered according to their appearence in the text and titled.

Illustrations: Each illustration should be numbered accurding to their appearance in the text, and carry a description.

Legend to figures should be typed on a separat paper according to the ordinal number. Photographs could be black-white or color. Each photograph shoulds have on the back the initials of the first author, and running title of the paper. Top of the figure should be indicated by an arrow.

Is recommended that the substantional details on the figures should also be indicated by arrow or suitable markers. The identity of each patients in a photo should be covered.

Drawings should be made on white paper, on disket or in CD and submitted as original.Letters and sings should be clear, equal size, allowing possible reduction in size. When using figures and tables from other sources, are not should be provided stating the source where they have been taken from. Only tables should be designated "Table", and any other documentation should be desig nated as "figure". The number of tables and figures together should net exceed 12.

Përshkrimi i literaturës: Literatura shkruhet në fletë të veçantë. Sipas Stilit Vankuver. Revistat duhet të përshkruhen me shkurtesa të cilat përdoren në Index Medicus.

KLASIFIKIMI I PUNIMEVE

Punimet të cilët botohen në revistë klasi- fikohen në:
Punime burimore shkencore, kumtesa pararendëse, punime profesionale, ekspoze nga tubimet shkencore, vështrime, prezentime rastesh.

VËREJTJE:

Për profesionalizëm të punimeve përgjegjësi mbajnë vet autorët dhe recenzuesit. Të gjitha hulumtimet duhet të jenë në pajtueshmëri të plotë me parimet themelore të deklaratës së Helsinkut (World, Health Authority - 1975).
Punimet të cilët nuk jan shkruar sipas udhë- zimeve të lartpërmendura nuk mund të pranohen për botim.
Punimet në revistë publikohen sipas rra- dhitjes së caktuar nga redaksia dhe jo sipas arritjes së tyre.
Dorëshkrimet, fotografitë dhe dokumentacioni tjetër nuk kthehen, ndërsa të gjitha shtojcat e botuara dhe botimet e veçanta janë në pronësi të botuesit.
Autorëve u takojnë nga 10 ekzemplarë të revistës.

References: References should bi writen on a separate sheet of paper according to the Vancouver style, using journal title abbreviations according to Index Medicus.

CLASIFICATION OF PAPERS

Papers to be published in Journal of dentistry Apolonia are classified as follows: Original scientific papers, preliminary communications, profesional papers, conference papers, reviews, case reports.

ATTENTION:

Authors and reviewers are responsible for the professional level of the paper. All studies should be consistent with the basic principles of Helsinki Declaration (World Heath Authority 1975).
Paper that do not comply with these Instructions willnot be taken into consideration for publication.
The Editorial Staff keep the right to publish papers regardless of the sequence of their receipt.
Manuscripts, photographs and other dokumentationwill not be returned to authors, and all printed separates and special editions become the property of the Editor.
Each author will recive 10 exemplars of Journal.