

APOLONIA

REVISTA STOMATOLOGJIKE | JOURNAL OF DENTISTRY



viti | year

23

dhjetor | december

2021

faqe | pages

1-68

Tetovë | Tetovo

nr. | no.

45-46



BETIMI I HIPOKRATIT

Me të hyrë ne rradhët e anëtarëve të profesionit mjekësor, betohem solemnisht se jetën time do ta vë në shërbim të humanitetit:

Për mësuesit e mi do të kemë gjithmonë miradi e respekt të merituar.

Detyrën time do ta ushtrojë me ndërgjegje e dinjitet.

Brengosja ime më e madhe do të jetë shëndeti i pacientit tim.

Do t'i ruaj me tërë fuqinë që kam nderin dhe traditën fisnike të profesionit mjekësor.

Kolegët e mi do ti kem vëllezër.

Në punën time me të sëmuret nuk do te ndikojë kurrfarë paragjykimi mbi përkatësinë fetare, kombëtare, racore, politike a klasore.

Jetën e njeriut do ta respektojë absolutisht, që nga zanafilla e saj.

Nuk do të lejojë as në rrethana kërcënimi që dija ime jetësore të përdoret në kundërshtim me ligjete humanitetit.

Këtë betim e jap solemnisht dhe me vullnet duke u mbështetur në nderin tim.

HIPPOCRATIC OATH

At the time of being admitted as a Member of the medical profession I solemnly pledge my self to dedicate my life to the service of humanity:

I will give to my teachers the respect and gratitude which is their due;

I will practise my profession with conscience and dignity;

The health and life of my patient will be my first consideration;

I will respect the secrets which are confided in me;

I will maintain by all means in my power, the honour and the noble traditions of the medical profession;

My colleagues will be my brothers:

I will not permit considerations of religion, nationality, race, politics or social standing to intervene between my duty and my patient;

I will maintain the utmost respect for human life, from the time of its conception.

Even under threat,

I will not use my medical knowledge contrary to the laws of humanity;

I make these promises solemnly, freely and upon my honour.

Kryeredaktor | Editor in Chief

Lindihana EMINI

Redaktorë përgjegjës | Assistant editors

Irfan HOXHA, Fadil MEMETI

Sekretar | Secretary

Fadil AZIZI

Këshilli redaktues ndërkombëtar | International editorial council

Assoc. Prof. Clemens KLUG

Deputy Head of the University Clinic of Oral and Maxillofacial Surgery

Medical University of Vienna, Vienna General Hospital.

Dr. Gabriele MILLESI, M.D., D.M.D

Ass. Professor

Dept. of Cranio-Maxillofacial Surgery, Medical University of Vienna

Mutlu ÖZCAN, Prof., Dr.med.dent., Ph.D.

University of Zürich - Head of Dental Unit Center, Center for Dental and Oral Medicine

Prof. dr. sc. Ivica ANIČ

School of Dental Medicine University of Zagreb

Prof. Dr. Dubravka Knezović ZLATARIČ

Assoc. Professor at School of Dental Medicine University of Zagreb

Prof. Dr. Ata ANIL

Lecturer at Berlin University and Mainz Dentist Chamber, Germany

Prof. Dr. Francesco INCHINGOLO

Universita di Bari, Italy

Gianna DIPALLMA

Universita di Bari, Italy

Ciro Gargiulo ISACCO

Universita di Bari, Italy

Giuseppina MALCANGI

Universita di Bari, Italy

Prof. Dr. Mirjana POPOVSKA

Department of Periodontology

University of Skopje

Doc. Dr. Ilijana MURATOVSKA

Department of Conservative and

Endodontic University of Skopje

Dr. Glip GUREL

Founder and the honor President of EDAD (Turkish Academy of Aesthetic Dentistry)

Honorary diplomat of the American Board of Aesthetic Dentistry (ABAD)

Prof. Dr. Selim PAMUK

President of Turkish Academy of Esthetic Dentistry (EDAD)

Prof. Dr. Giancarlo PONGIONE

Sapienza University

Prof. Dr. Sead REDZEPAGIC

University of Sarajevo

Prof. Asoc. Edit XHAJNAKA

Dean of Dental School, Faculty of Medicine, University of Tirana

Prof. Dr. Agim BEGZATI

Department of Pediatric Dentistry, Faculty of Medical Science,

University of Prishtina

Prof. Dr. Agron METO

Endodontic Department, Faculty of Medical Science Albania University

Prof. Dr. Fevzi KERAJ

Dean of Dental School, Faculty of Medicine, University of Tirana

Doc. Dr. Dorian HYSI

Chairman of Albanian Dental Association

Prof. Dr. Ruzhdie QAFMOLLA

Prosthodontic Department, Faculty of Medicine University of Tirana

Prof. Dr. Adem ALUSHI

Department of Periodontology

Al-Dent University Albania

Prof. Dr. Besnik GAVAZI

Endodontics Department, Faculty of

Medicine by Tirana University

Maxillofacial Surgery Department, Faculty of

Medical Science by University of Prishtina

Prof. Dr. Hrvoje JURIC

Department of Pediatric Dentistry of School of Dental Medicine, University of Zagreb

Department of Oral Medicine, School of Dental Medicine, University of Zagreb

Doc. Dr. Luba SIMJANOVSKA

Department of Oral Surgery, University of Skopje

Prof. Dr. Milaim SEJDINI

Orthodontics Department, Faculty of Medical Science By University of Prishtina

Mr. Sci. Nedim KASAMI

Department of Maxillofacial Surgery, University of Skopje

Doc. Dr. Enis REXHEP

European University, Skopje

Mr. Sci. Xhelal IBRAIMI

Previous President of Albanian Dental Society

Dr. Sci. Hasim HAVZIU

Previous secretary of Albanian Dental Society

Dr. Sci. Sabetim ÇERKEZI

Faculty of Medical Science-Branch Dentistry University of Tetova

Doc. Dr. Kenan FERATI

Faculty of Medical Science-Branch Dentistry University of Tetova

Doc. Dr. Sahmedin SALI

Faculty of Medical Science-Branch Dentistry University of Tetova

Jetmire Alimani JAKUPI

Faculty of Medical Science

University of Tetova

Merita BARDHOSHI

Faculty of Dentistry, Tirana

Silvana BARDHA

Faculty of Dentistry, Tirana

Alketa QAFMOLLA

Faculty of Dentistry, Tirana

Këshilli botues | Publisher council

Neshat SELIMI

Xhelal IBRAIMI

Sabetim Çerkezi

Latif ALILI

Agim IZAIRI

Qanije AJETI

Sabit MUSI

Bashkim SAITI

Hakik DELIHASANI

Besfort AMETI

Gjynele DEMIRI

Zafer SULEJMANI

Fadil AZIZI

Krenar TARAVARI

Krenar PAPRANIKU

Afrim SHEHAPI

Emin BAFTIARI

Nagip SPAHO

Xhelal SHABANI

Muhamet SELIMI

Sulejman MELA

Agron PASHOLLI

Abdulnadi NAZIFI

Nagip SPAHO

Jetmire ALIMANI-JAKUPI

Revista Apolonia është organ i Shoqërisë Stomatologjike Shqiptare

Journal Apolonia is organ of Albanians' Stomatological Society

e-mail: apolonia_editor@yahoo.com

Themelues | Founded by

Shoqata e stomatologëve Apolonia - Tetovë | Dentists' association Apolonia - Tetova

Botues | Published by

Shoqëria Stomatologjike Shqiptare | Albanians' Stomatological Society

Radhitja kompjuterike, dizajnimi dhe shtypi: Arbëria Design, Tetovë

Type setting, design and print: Arbëria Design, Tetova

Revista stomatologjike Apolonia del dy here në vit

Journal of dentistry Apolonia is published two times a year

Tirazhi | Edition: 1000 copë | exemplars

Xhiro llogaria | C.A.: 290400000398022

Nr. tatimor | T.I.N.: 4028005145666

Depozues | Depozitor: TTK-Banka

www.albstom.org | e-mail: albstom_contact@yahoo.com

Adresa/Shoqëria Stomatologjike Shqiptare, Qendra e Re Tregtare, Kati II, lok. 7 - Tetovë

Address/Albanians' Stomatological Society, NTC, Sec. floor, loc. 7 - Tetova

Dorëshkrimet, artikujt dhe shënimet e tjera nuk kthehen

Manuscripts, articles and other correspondences are not returned

The Journal of dentistry Apolonia is a scientific and professional non-profit journal in the field of dental, oral and cranio-facial sciences. Journal Apolonia publishes original scientific papers, preliminary communications, professional papers, review papers, case reports, conference papers, reviews, news, comments, presentations.

Review articles are published by invitation from Editor-in-Chief by acclaimed professionals distinct fields of stomatology.

All manuscripts are subjected to peer review process.



APOLONIA

Revistë shkencore, profesionale dhe informative
Professional Scientific and Informative Journal

PËRMBAJTJA / CONTENT

PUNIME BURIME SHKENCORE | SCIENTIFIC RESOURCE WORKS

- 5-13** **KRAHASIMI I PËRQENDRIMIT TË FLUORIT TË PËSHTYMËS GJATË TRAJTIMIT ORTODONTIK FIKS**
COMPARING OF SALIVARY FLUORIDE CONCENTRATION DURING FIXED ORTHODONTIC TREATMENT
Jusufi G, Petrovska J, Bogdanovska B, Jusufi O, Jahja U, Jahja I. L, Jankulovska M
- 14-23** **ПРЕВЕНЦИЈА НА КАРИЕС СО ЗАЛЕВАЊЕ НА ФИСУРИ**
CARIES PREVENTION WITH FISSURE SEALING
Љумтурије Зејнели Зибири, Златко Горгиев, Ефка Жабокова Билбилова, Славица Најденоска -Бојчиноска, Армент Нухиу, Мирсад Ибраими, Аднан Јаха
- 24-36** **IN VIVO (KAT) ЗА ДИЈАГНОСТИЧКА ПРОЦЕНКА НА АЛЕРГИСКИ РЕАКЦИИ НА ЛОКАЛНИ АНЕСТЕТИЦИ**
IN VIVO (CAT) FOR DIAGNOSTIC EVALUATION OF ALLERGIC REACTIONS TO LOCAL ANESTHETICS
Љ Симјановска, С Симјановска, О Темелков, М Марковска Арсовска, Г Тодоровска, С Герасимова Писевска

PREZENTIME RASTI | CASE REPORT

- 37-43** **PROTEZA DENTARE FIKSE NGA ZIRKONI TË MBAJTUR ME INLAY: TRAJTIM MINIMAL INVASIV ME MUNDËSI QASJEJE ME ADHESIV**
INLAY-RETAINED ZIRCONIA FIXED DENTAL PROSTHESES: MINIMALLY INVASIVE TREATMENT OPTION BASED ON AN ADHESIVE APPROACH
Viktor Angjeleski , Bunjamin Xhaferi DMD, Lidija Nemeth PhD, DMD, Maja Antanasova PhD, DMD
- 44-51** **HEQJA LAZERIKE E CISTAVE MUKOZALE (PARAQITJE RASTI)**
LASER REMOVAL OF MUCOUS CYSTS(CASE REPORT)
Oliver Temelkov, Kiro Papakocu, Simona Simjanovska, Aneta Mioska, Fadil Azizi, Ljuba Simjanovska

SHQYRTIME TË LITERATURËS

- 52-61** **FORAMEN MANDIBULAE - RËNDËSIA KLINIKE DHE POZICIONIMI**
FORAMEN MANDIBULAE - КЛИНИЧКА ВАЖНОСТ И ПОЗИЦИОНИРАННОСТ
Арменд Реџеџи, Цена Димова, Јета Беџети, Кенан Ферати, Бруно Николовски
- 62-68** **ORTHOGNATIC SURGERY**
Dr.Renato Isufi, Dr.Aurora Isufi, Prof.Asc.MeritaBardhoshi, Prof.Dr.Ramazan Isufi



EDITORIAL

Të nderuar kolegë,

Duke u përballur me valën e re të pandemisë së koronavirusit, shërbimi i edukimit stomatologjik është ndikuar thellësisht nga kriza, po kështu edhe struktura, vlerësimi dhe e ardhmja e edukimit dentar. Si edukimi stomatologjik paraklinik ashtu edhe ai klinik kanë përjetuar sfida që variojnë nga përmbajtja arsimore plotësisht online deri tek trajnimi i kufizuar dentar për koleget e diplomuar.

Në kushte të kësaj pandemie, shoqëritë stomatologjike arritën të organizojnë simpoziumet dhe kongreset në forma të ndryshme vetëm e vetëm që të gjinden modalitetet për vazhdimin e edukimit kontinuel të kolegeve, me qëllim të vazhdimin të komunikimit, bashkpunimit dhe suportit midis stomatologëve.

Me gjithë kufizimet në mënyrën e veprimit dhe eksperimentimit shkencor kolegët tanë vazhdojnë me punën shkencore dhe profesionale. Në këtë numër të revistës gjeni punime të mirfillat shkencore, shfletime të literaturës dhe prezentime të ndryshme nga autorë nga vendi dhe regjioni.

EDITORIAL

Dear colleagues,

Moving within the new wave of coronavirus pandemic, dental education delivery has been profoundly affected by the crises, so has the structure, evaluation and future of dental education. Both pre-clinical and clinical dental education have experienced challenges ranging from fully online educational content. In the conditions of this pandemic, the dental societies managed to organize symposia and congresses in various forms only to find modalities for the continuation of continuous education of colleagues, in order to continue communication, cooperation and support between dentists.

Despite the limitations in the way of action and scientific experimentation, our colleagues continue with their scientific and professional work. In this issue of the magazine you will find genuine scientific works, literature reviews and various presentations by authors from the country and the region.



Prof.D-r. Lindihana Emini
Kryeredaktor

Assoc.Prof.D-r. Lindihana Emini
Editor in chief



KRAHASIMI I PËRQENDRIMIT TË FLUORIT TË PËSHTYMËS GJATË TRAJTIMIT ORTODONTIK FIKS

Jusufi G¹, Petrovska J², Bogdanovska B²,
Jusufi O¹, Jahja U³, Jahja I. L³, Jankulovska M²

¹Klinika Dentare Universitare "Shën Pantelejmon" – Shkup
²Fakulteti i shkencave dentare – Shkup
³Spitali i përgjithshëm – Kërçovë

ABSTRAKT

Studimet e fundit kanë treguar se 50% deri në 75% e të gjithë pacientëve ortodontikë zhvillojnë demineralizimin në sipërfaqen labiale gjatë terapisë me pajisje fikse.

Synimi i këtij studimi është matja e përqendrimit të fluorit në pështymë tek pacienti nën trajtim ortodontik fiks me mbajtëse metalike duke përdorur dy lloje të ndryshme ngjitësish ortodontike – kompozite dhe glas – jonomer të përforcuara me kompozit.

Subjekte për këtë studim ishin 60 pacientë të planifikuar për terapi ortodontike në Departamentin e Ortodontisë, Klinika Universitare e Stomatologjisë "St. Pantelejmon" – Shkup. Pacientët u ndanë në dy grupe sipas llojit të ngjitësit të përdorur për lidhje:

- Grupi i parë u formua nga 30 pacientë të cilët mbajtëset u lidhën me ngjitës kompozit
- Grupi i dytë u formua nga 30 pacientë, të cilët mbajtëset u lidhën me adheziv të glas-jonomerit të përforcuar me kompozit (RRGIC).

Rezultatet treguan se ngjitësi glas- jonomer i përforcuar me kompozit (RRGICs) lëshon fluor një ditë pas lidhjes së mbajtëseve dhe ulje të shpejtë të përqendrimit të fluorit në pështymë një muaj më vonë. Situatione ishte ndryshe tek pacientët me ngjitës kompozit ku kemi një ulje të ngadaltë të përqendrimit të fluorit në periudhën T1.

Fjalët kyçe: Demineralizim; Kompozit; Ciment nga glas-jonomeri.

COMPARING OF SALIVARY FLUORIDE CONCENTRATION DURING FIXED ORTHODONTIC TREATMENT

Jusufi G¹, Petrovska J², Bogdanovska B²,
Jusufi O¹, Jahja U³, Jahja I. L³, Jankulovska M²

¹University Clinic of Dentistry "St. Pantelejmon" – Skopje
²Faculty of Dental Science – Skopje
³General Hospital – Kicevo

ABSTRACT

Recent studies have shown that 50% to 75% of all orthodontic patients develop demineralization on the labial surface during fixed appliance therapy.

The aim of the present study is the measuring of fluoride concentration in saliva at the patient under fixed orthodontic treatment with metal braces by using two different types of orthodontic adhesives – composite and resin-reinforced glass ionomer cements.

Subjects for this study were 60 patients scheduled for orthodontic therapy in the Department of Orthodontics, University Clinic of Dentistry "St. Pantelejmon" – Skopje. Patients were divided in two groups according to adhesive type using for bonding:

- First group formed 30 patients which braces were bonded with composite adhesive
- Second group formed 30 patients which braces were bonded with resin-reinforced glass ionomer adhesive (RRGICs).

The results showed that resin-reinforced glass ionomer adhesive (RRGICs) release fluoride one day after bonding the braces and rapid decrease of fluoride concentration in saliva one month later. The situation was otherwise at the patients with composite adhesive where we have a slow decrease of fluoride concentration at T₁ period.

Key words: Demineralization; Composite; Glass ionomer cement.



HYRJJE

Pastrimi i kllapave dhe shiritave ortodontike përfaqëson një sfidë për pacientin që i mban ato. Këto shtojca veprojnë si struktura mbajtëse të pllakave që çojnë në demineralizimin e smaltit në vendet ku ata janë ngjitur¹

Studimet e fundit kanë treguar se 50% deri në 75% e të gjithë pacientëve ortodontikë zhvillojnë demineralizimin në sipërfaqen labiale gjatë terapisë me pajisje fikse.^{2,3}

Rëndësia e përqendrimit të fluorit në pështymë është vërtetuar mirë, bazuar në rolin kryesor të joneve të fluorit, që është zvogëlimi i demineralizimit dhe rritja e remineralizimit të smaltit, edhe në pacientët me rrezik për karies.^{4,5,6}

Thithja e joneve të fluorit nga lëngjet e gojës në smalt është i ulët dhe i kufizuar në një pH neutral. Nëse jonet e fluorit janë të pranishme në gojë në kohën kur pH është në rënie dhe fillon lezioni i kariesit, efekti i tyre është të pengojnë demineralizimin e smaltit duke nxitur remineralizimin.^{7,8,9,10}

Në Ortodonci, lezionet e njollave të bardha dhe gingiviti marginal lindin një shqetësim të madh tek profesionistët, të cilët e kanë trajtuar këtë problem duke përdorur materiale për të ulur dhe parandaluar një dëmtim të tillë të shëndetit oral, ndër të cilat janë cementi jonomer (GIC). Që nga prezantimi i tyre në 1971, GIC janë përdorur për një sërë aplikimesh kryesisht për shkak të ngjites kimike të smaltit, dentinës dhe sipërfaqeve të tjera si dhe rilëshimit të fluorit.¹⁹

Evolucioni i vetive GIC ka kontribuar në uljen e kariesit dentar tek pacientët e trajtuar në mënyrë ortodontike për shkak të karakteristikave biologjike dhe kimike të materialit.²⁰

Pavarësisht nga këto karakteristika të favorshme, ngjitja e kllapave në smaltin e dhëmbëve nuk është plotësisht adekuate, shpesh duke mos qenë mjaft e fortë për t'i rezistuar forcave përtypëse dhe lëvizjes ortodontike.²¹

Për të kapërcyer këtë problem, prodhuesit kanë zhvilluar produkte hibride duke përfshirë një sistem matricë në GIC, duke kombinuar kështu kapacitetin mbajtës të kompoziteve me vetitë e njohura të dobishme të GIC²²

INTRODUCTION

Cleaning orthodontic brackets and bands represents a challenge for the patient wearing them, these attachments act as plaque-retaining structures leading demineralization of adjacent enamel.¹

Recent studies have shown that 50% to 75% of all orthodontic patients develop demineralization on the labial surface during fixed appliance therapy.²³

The importance of fluoride concentration in saliva is well established, based on the main role of the fluoride ions, that is decreasing the demineralization and enhancing the remineralization of enamel, even in patients with carious risk.⁴⁵⁶

The absorption of the fluoride ions from the oral fluids in enamel is low and limited at a neutral pH. If the fluoride ions are present in the mouth at the time when the pH is decreasing and the carious lesion is starting, their effect is to inhibit the demineralization of the enamel by promoting the remineralization.⁷⁸⁹¹⁰

In Orthodontics, white spot lesions and marginal gingivitis arise much concern among professional, who have been tackling this problem by making use of materials to decrease and prevent such damage to oral health, among which are the ionomer cements (GICs). Since their introduction in 1971, GIC have been employed for a number of applications mainly due its chemical adhesion to enamel, dentin and other surfaces in addition to rereleasing fluoride.¹⁹

The evolution of GIC properties has contributed to the decrease in dental caries among orthodontically treated patients due to the biological and chemical characteristics of the material.²⁰

Despite these favorable characteristics, the adhesion of brackets to dental enamel is not entirely adequate, often not being strong enough to resist to masticatory forces and orthodontic movement.²¹

In order to overcome this problem, manufacturers have developed hybrid products by incorporating a resin matrix system to GICs, thus combining the retentive capacity of resins with the well known beneficial properties of GICs.²²



Këto materiale u emërtuan si glas -jonomer cemente të përforcuar me kompozit (RRGIC).

RRGIC mund të përdoret në Ortodonci për shkak të rezistencës së tyre ndaj forcave ortodontike, duke u bërë kështu një material i dobishëm për ngjitjen e aksesorëve ortodontikë dhe ruajtjen e smaltit dentar. Duke pranuar që RRGIC-të e analizuara në këtë studim çlirojnë fluor dhe përdoren për lidhjen e kllapave dhe ngjitjen.²³

Qëllimi i këtij studimi është matja e përqendrimit të fluoridit në pështymë tek pacienti nën trajtim ortodontik fikse me mbajtëse metalike duke përdorur dy lloje të ndryshme ngjitësish ortodontike – kompozite dhe cemente glas jonomere të përforcuar me kompozit.

MATERIALET DHE METODAT

Subjekte për këtë studim ishin 60 pacientë të planifikuar për terapi ortodontike në Departamentin e Ortodoncisë, Klinika Universitare e Stomatologjisë “Shën Pantelejmon” – Shkup. Pacientët u ndanë në dy grupe sipas llojit të ngjitësit të përdorur për lidhje:

- Grupi i parë u formua nga 30 pacientë të cilët mbajtëset u lidhën me ngjitës kompozit
- Grupi i dytë u formua nga 30 pacientë, të cilët mbajtëset u lidhën me ngjitës glas-jonomer të përforcuar me kompozit (RRGIC).

Të gjitha procedurat eksperimentale u kryen në përputhje me rekomandimet e Deklaratës së Helsinkit që udhëzojnë mjekët në kërkimet biomjekësore që përfshijnë subjekte njerëzore. Të gjithë pjesëmarrësit dhe prindërit ose kujdestarët e tyre morën informacion me shkrim për qëllimet dhe dizajnin e studimit dhe nënshkruan një formular pëlqimi të informuar me shkrim. Kriteret për përfshirje ishin si më poshtë: periudha e dhëmbëve të përhershëm, grumbullimi, mosha 12-25 vjeç, shëndeti i mirë i përgjithshëm, dhe pëlqimi për të marrë pjesë. Kriteret e përjashtimit ishin diabeti mellitus, sëmundjet autoimmune të indit lidhor, çdo sindromë dhe terapia me antibiotikë në 3 muajt e fundit. Procesi ortodontik në të gjitha rastet filloi me 0.012 NiTi. Subjekteve iu kërkua të krijonin status të mirë të higjienës orale, asnjëri nuk përdori fluor suplementar gjatë studimit dhe asnjëri prej tyre nuk mori ndonjë procedurë periodontale përpara ose gjatë trajtimit ortodontik aktiv.

These materials were denominates as resin-reinforced glass ionomer cements (RRGICs).

RRGICs can be used in Orthodontics due to their resistance to orthodontic forces, thus becoming a useful material for bonding orthodontic accessories and preserving the dental enamel. Accepting that the RRGICs analysed in this study release fluoride and are used for bonding brackets and attaching.²³

The aim of the present study is the measuring of fluoride concentration in saliva at the patient under fixed orthodontic treatment with metal braces by using two different types of orthodontic adhesives – composite and resin-reinforced glass ionomer cements.

MATERIALS AND METHODS

Subjects for this study were 60 patients scheduled for orthodontic therapy in the Department of Orthodontics, University Clinic of Dentistry “St. Pantelejmon” – Skopje. Patients were divided in two groups according to adhesive type using for bonding:

- First group formed 30 patients which braces were bonded with composite adhesive
- Second group formed 30 patients which braces were bonded with resin-reinforced glass ionomer adhesive (RRGICs).

All experimental procedures were conducted in accordance with the Declaration of Helsinki’s recommendations guiding physicians in biomedical research involving human subjects. All participants and their parents or guardians received written information about the aims and design of the study and signed a written informed consent form.

The criteria for inclusion were as follows: permanent dentition period, crowding, age 12-25 years, good general health, general dentistry completed and consent to participate. Criteria for exclusion were diabetes mellitus, autoimmune connective tissue diseases, any syndrome and antibiotic therapy at last 3 months. The orthodontic process in all subjects was started with 0.012 NiTi.

Subjects were required to establish good oral hygiene status, none used supplementary fluoride during study and none of them received any periodontal procedure before or during active orthodontic treatment.



Mbledhja e pështymës

Mostrat e pështymës u mblodhën në kontejnerë të mostrave plastike si pështymë e tërë e pastimular për një periudhë prej dy minutash në tre periudha:

T0 – mbledhja e pështymës përpara vendosjes së mbajtëseve

T1 – mbledhja e pështymës një ditë pas vendosjes

T2 – mbledhja e pështymës një muaj më vonë.

Përmbajtja e fluorit në mostrat e pështymës u analizua me metodën e mikrodifuzionit Taves24 siç përshkruhet në detaje nga Zero at al..²⁵

Vëllimi i pështymës u rregullua në 3 ml me ujë të dyfishtë të dejonizuar dhe 0.1 ml 1.65 mol/l NaOH u shtua në lakun qendror. Një mililitër 6 mol/l HCl, i ngopur me heksametildisiloksan, iu shtua materijalit përpara se ena të mbyllej. Mostrat u rrotulluan për 18 orë në një shaker rrotullues me 80 rpm. Në fund të periudhës së difuzionit, u hoqën laqet e NaOH. Mostrat e përmbajtura në laqe u thanë në 650C për 2 orë, dhe u futën në pufër me 1 ml 0,34 mol/l acetik në një pH përfundimtar në 5,0. Fluori u mat më pas nga një elektrodë specifike joni fluori (Model 960900, Orion Research, Inc.).

Elektroda kalibrohet çdo ditë duke përdorur tretje standarde të fluorit (0.05, 0.010 dhe 0.19 ppm). Lëshimi i fluorit u mat në periudhat T0, T1 dhe T2

Saliva collection

Samples of saliva were collected in to plastic specimen containers as whole unstimulated saliva for a period of two minutes in three periods:

T0 – collecting saliva before bonding the braces

T1 – collecting saliva the day after bonding

T2 – collecting saliva one month later.

The fluoride content of the saliva samples was analysed by the Taves24 microdiffusion method as described in detail by Zero at al.²⁵ The volume of the saliva was adjusted to 3ml with double deionized water, and 0.1 ml of 1.65 mol/l NaOH was added to the central trap. One milliliter of 6 mol/l HCl, saturated with hexamethyldisiloxane, was added to the sample before the dish was sealed. The samples were rotated for 18 hours on a rotary shaker at 80 rpm. At the end of the diffusion period, the NaOH traps were removed. The samples contained in the traps were dried at 650C for 2 hours, and buffered with 1 ml of 0.34 mol/l acetic to a final pH at 5.0. Fluoride was then measured by a fluoride ion-specific electrode (Model 960900, Orion Research, Inc.).

The electrode was gauged every day by using standard solution of fluoride (0.05, 0.010, and 0.19 ppm). Fluoride release was measured at T0, T1 and T2 periods.



REZULTATET

Kllapat dhe shiritat ortodontikë veprojnë si struktura mbajtëse të biofilmit, të cilat mund të shkaktojnë demineralizimin e smaltit gjatë trajtimit ortodontik.

Prandaj, është i nevojshëm një parandalim efektiv kundër demineralizimit të smaltit ngjitur me shtojcat ortodontike.

Sasia e çlirimit të fluorit nga çdo material gjatë periudhës së studimit tregohet në Tabelën 1.

Adhezivët	T0	T1	T2
RRGIC	0.068	0.072	0.069
Kompoziti	0.062	0.061	0.062

Në grupin e pacientëve me ngjitës glas-jonomer të përforcuar me kompozit (RRGICs) kemi një lirim domethënës më të lartë të fluorit prej 0,072 mg/L në periudhën T1, përkatësisht në ditën e parë dhe një ulje të shpejtë në periudhën T2, pas një muaji përkatësisht 0,069 mg/L krahasuar me përqendrimin e fluoridit në periudhën T0 0,068 mg/L. Situata ishte ndryshe tek pacientët me ngjitës kompozit ku kemi një ulje të ngadaltë të përqendrimit të fluorit në periudhën T1, 0,061 mg/L dhe të stabilizuar të përqendrimit të fluorit si situata para ngjitjes, përkatësisht 0,062 mg/L në periudhën T2.

DISKUTIM

Për të reduktuar shfaqjen e proceseve të tilla të demineralizimit, elementet ortodontike duhet të fiksohen me materiale të cilat mund të çlirojnë fluor dhe të sigurojnë ngjitje adekuate si me smaltin ashtu edhe me çelikin inoks¹¹

Disa studime kanë treguar se një pjesë e çlirimit të fluorit nga këto materiale përthithet nga indet e dhëmbëve, duke i bërë ato më rezistente ndaj kariesit sekondar si plotësim i reduktimit të demineralizimit dhe rrit remineralizimin. Megjithatë, si madhësia ashtu edhe kohëzgjatja e efekteve antikariogjene të fluorit varen kryesisht nga përqendrimi i tij dhe koha e mbajtjes brenda kaviteti oral. Prandaj, është më mirë që fluori të lëshohet për periudha më të gjata kohore sesa “efekti i shpërthimit” fillestar të materialit, pasi duhet të merret parasysh jetëgjatësia e trajtimit ortodontike.²⁶

RESULTS

Orthodontic brackets and bands act as biofilm-retaining structures, which can cause demineralization of the adjacent enamel during orthodontic treatment.

Therefore, an effective prevention against enamel demineralization adjacent to orthodontic attachments is necessary.

The amount of fluoride release from each material during the study period is shown in Table 1.

Adhesives	T0	T1	T2
RRGICs	0.068	0.072	0.069
Composite	0.062	0.061	0.062

At the group of patients with resin-reinforced glass ionomer adhesive (RRGICs) we have a significant higher fluoride release of 0.072 mg/L in T1 period, respectively at the first day and than a rapid decrease at T2 period, after one month respectively 0.069 mg/L comparing with the fluoride concentration at T0 period 0.068 mg/L. The situation was otherwise at the patients with composite adhesive where we have a slow decrease of fluoride concentration at T1 period, 0.061 mg/L and stabilized of fluoride concentration like the situation before adhering the braces, respectively 0.062 mg/L in T2 period.

DISCUSSION

In order to reduce the occurrence of such demineralization processes, the orthodontic attachments should be maintained with materials which can release fluoride and provide adequate adhesion to both enamel and stainless steel.¹¹

Some studies have shown that part of the fluoride release from these materials is absorbed by adjacent dental tissues, making them more resistant to secondary caries in addition to reducing demineralization and increasing remineralization. Nevertheless, both the magnitude and the duration of the anticariogenic effects of fluoride depend mainly on its concentration and retention time within the oral cavity. Therefore, it is better to have fluoride being released for longer periods of time rather than the initial “burst effect” of the material, since the longevity of the orthodontic appliance should be taken into account.²⁶



Kielbassa dhe bashkëpun. raportoi se RRGIC-të kanë një efekt antikariogjen në krahasim me kompozitat jo të fluorizuara. Ky efekt antikariogjen është thelbësor në trajtimin ortodontik.²

Nivelet e fluorit të pështymës variojnë nga 0.01-010 mg/L në varësi të përdorimit të fluorit të ujit dhe dietës së individit. Langerolf dhe Oliveby deklaruan se pështyma ndikon në sulmin e kariesit kryesisht nga shpejtësia e rrjedhjes dhe nga përmbajtja e fluorit.¹²

Daws dhe bashkëpunëtorët citojnë përqendrimin normal të fluorit në pështymë rreth 0.019 mg/L dhe gjithashtu konfirmoi se nivelet e fluorit të pështymës ishin të pavarura nga shkalla e rrjedhjes dhe se përqendrimi më i lartë i fluorit në pështymë çoi në formimin e fluorit të kalciumit i cili kishte një kohë më të gjatë pastrimi.¹³

Shumë studiues tani besojnë se përqendrimi i ulët i vazhdueshëm i fluorit në pështymë, veçanërisht në ndërfaqen pllakë/pështymë/smalt është i nevojshëm për parandalimin e kariesit.¹⁴

Leverett dhe bashkëpunëtorët tregoi se subjektet pa karies kishin fluor më të lartë të pështymës sesa subjektet me karies të lartë.¹⁵

Shields dhe bashkëp. treguan se subjektet pa përvojë të kariesit, si nga komunitetet e fluoriduara ashtu edhe ato jo të fluoriduara, kishin nivele fluori të pështymës prej 0.04 mg/L ose më të larta, ndërsa subjektet me karies të lartë nga komunitetet e fluorizuara dhe jo të fluorizuara kishin nivele të fluorit të pështymës prej 0.02 mg/L ose më pak.¹⁶

Duggal dhe bashkëpunëtorët. tregoi gjithashtu një lidhje konsistente të kundërt midis përqendrimit të fluorit të pështymës dhe kariesit dentar në 272 fëmijë.¹⁷

Sjorgen dhe bashkëpunëtorët raportoi se një grup aktiv ndaj kariesit në Suedi kishte nivele më të ulëta të fluorit të pështymës sesa një grup joaktiv ndaj kariesit.¹⁸

Gjithashtu ata raportuan se lloji, forma dhe sipërfaqja e çimentos mund të ndikojnë ndjeshëm në procesin e çlirimit të fluorit.

Modeli i variacionit të niveleve të fluorit në këtë studim është i ngjashëm me studimet e tjera dhe shpjegohet me formimin e CaF₂, i cili përfaqëson produktin kryesor të reaksionit midis fluorit me smaltin dhe që precipiton kudo ku indet e forta dentare ekspozohen ndaj përqen-

Kielbassa et al. reported that RRGICs have an anticariogenic effect compared to non-fluoridated composites. This anticariogenic effect is crucial in the orthodontic treatment.²

Salivary fluoride levels vary from 0.01-010 mg/L depending on the water fluoride usage and diet of the individual. Langerolf and Oliveby stated that saliva influences caries attack mainly by its rate of flow and by its fluoride content.¹²

Daws et al. quote the normal concentration of fluoride in saliva as being about 0.019 mg/L and also confirmed that salivary fluoride levels were independent of flow rates, and that higher concentration of fluoride in saliva led to the formation of calcium fluoride which had a longer clearance time.¹³

Many researchers now believe that continuous low concentration of fluoride in saliva, particularly at the plaque/saliva/enamel interface are necessary for caries prevention.¹⁴

Leverett et al. showed that caries-free subjects had higher salivary fluoride than high caries subjects.¹⁵

Shields et al. showed that subjects with no caries experience, from both fluoridated and non-fluoridated communities, had salivary fluoride levels of 0.04 mg/L or greater, whereas high caries subjects from both fluoridated and non-fluoridated communities had salivary fluoride levels of 0.02 mg/L or less.¹⁶

Duggal et al. also showed consistent inverse relationship between salivary fluoride concentration and dental caries in 272 children.¹⁷

Sjorgen et al. reported that a caries-active group in Sweden had lower salivary fluoride levels than a caries-inactive group.¹⁸

Also they reported that type, shape and surface area of the cement can significant influence the fluoride release process.

The model of the fluoride levels variation in this study is similar to other studies and is explained by the CaF₂ formation, which represent the major product of the reaction between fluoride with enamel, and which precipitates wherever the dental hard tissues are exposed to a high concentration of fluoride, inhibiting the enamel demineralization and enhancing the remineralization.^{8, 10}



drimit të lartë. e fluorit, duke penguar demineralizimin e smaltit dhe duke rritur remineralizimin.^{8,10}

CaF₂ është relativisht i qëndrueshëm në një pH neutral. Kur pH zvogëlohet, disociimi i CaF₂ dhe jonet fluori lirohen dhe përthithen në smalt. Shpërbërja e CaF₂ e formuar në sipërfaqet e dhëmbëve, në pështymë dhe në pllakën bakteriale të dhëmbëve është çelësi i efektit parandalues të fluorit në pështymë. Efekti parandalues i fluorit lidhet pa dyshim nga rezerva e joneve të fluorit në pështymë në periudhat kur pH zvogëlohet në kavitetin oral.

KONKLZIONI

Rezultatet treguan se cementi nga glasjonomeri i përforcuar me kompozit (RRGICs) lëshon fluorid një ditë pas lidhjes së mbajtëseve dhe ulje të shpejtë të përqendrimit të fluorit në pështymë një muaj më vonë. Situatat ishte ndryshe tek pacientët me ngjitës kompozit ku kemi një ulje të ngadshme të përqendrimit të fluorit në periudhën T1.

REFERENCE:

1. Pascotto RC, Navarro MF, CapelozzaFilho L, Cury JA. In vivo effect of a resin-modified glass ionomer cement on enamel demineralization around orthodontic brackets. *am j orthodontofacialorthop* 2004;125:36-41.
2. Ogaard b. prevalence of white spot lesions in 19-year-olds: a study on untreated and orthodontically treated persons 5 years after treatment. *am orthopdentofacorthop*1989;96:423-7.
3. banks pa, richmond s. enamel sealants: a clinical evaluation of their value during fixed appliance therapy. *eur j orthod* 1994; 16:19-25.
4. attin t., hellwig e.: salivary fluoride content after tooth brushing with a sodium fluoride and an amine fluoride dentifrice followed by different mouth rinsing procedures. *journal of clinical dentistry*, 1996, vol. vii, no.1: 6-8
5. heath k., singh v., logan r., mcintyre j.: analysis of fluoride levels retained intraorally or ingested following routine clinical applications of topical fluoride

CaF₂ is relatively stable at a neutral pH. When the pH is decrease CaF₂ dissociating and fluoride ions are released and adsorbed in enamel. The dissolution of the CaF₂ formed on the teeth surfaces, in saliva and in dental bacterial plaque is the key of the preventive effect of the fluoride in saliva.

The preventive effect of fluoride is unquestionably connected by the fluoride ions reserve in saliva in the periods when the pH is decreasing in the oral cavity.

CONCLUSION

The results showed that resin-reinforced glass ionomer adhesive (RRGICs) release fluoride one day after bonding the braces and rapid decrease of fluoride concentration in saliva one month later. The situation was otherwise at the patients with composite adhesive where we have a slow decrease of fluoride concentration at T1 period.

REFERENCES:

1. Pascotto RC, Navarro MF, CapelozzaFilho L, Cury JA. In vivo effect of a resin-modified glass ionomer cement on enamel demineralization around orthodontic brackets. *Am J OrthodDentofacialOrthop* 2004;125:36-41.
2. Ogaard B. Prevalence of white spot lesions in 19-year-olds: a study on untreated and orthodontically treated persons 5 years after treatment. *Am OrthopDentofacOrthop*1989;96:423-7.
3. Banks PA, Richmond S. Enamel sealants: a clinical evaluation of their value during fixed appliance therapy. *Eur J Orthod* 1994; 16:19-25.
4. Attin T., Hellwig E.: Salivary Fluoride Content After Tooth brushing With a Sodium Fluoride and an Amine Fluoride Dentifrice Followed by Different Mouth rinsing Procedures. *Journal of Clinical Dentistry*, 1996, vol. VII, no.1: 6-8
5. Heath K., Singh V., Logan R., McIntyre J.: Analysis of fluoride levels retained intraorally or ingested following routine clinical applications of topical fluoride products. *Australian Dental Journal*, 2001, vol. 46, no. 1: 24-31.



- products. *Australian Dental Journal*, 2001, vol. 46, no. 1: 24-31.
6. Øgaard B., Seppä L., Rolla G.: Professional topical fluoride applications clinical efficacy and mechanism of action. *Advances in Dental Research*, 1994, vol. 8, no. 2: 190-201.
 7. Duckworth R.M., Jones Y., Nicholson A.P.M., Chestnutt I.G.: Studies on plaque fluoride after use of F-containing dentifrices. *Advances in Dental Research*, 1994, vol. 8, no. 2: 202-207.
 8. Murray J.J., Rugg-Gunn A.J., Jenkins G.N.: Fluorides in caries prevention. ©Butterworth-Heinemann, Ltd 1991: 295-318.
 9. Twetman S., Sköld-Larsson K., Modéer T.: Fluoride concentration in whole saliva and separate gland secretions after topical treatment with three different fluoride varnishes. *Acta Odontologica Scandinavica*, 1999, vol. 57, no. 5: 263-266.
 10. White D.J., Nelson D.G.A., Faller R.V.: Mode of action of fluoride: application of new techniques and test methods to the examination of the mechanism of action of topical fluoride. *Advances in Dental Research*, 1994, vol. 8, no. 2: 166-174.
 11. Cohen WJ, Wiltshire WA, Dawes C, Lavelle CL. Long-term in vitro fluoride release and rerelease from orthodontic bonding materials containing fluoride. *Am J Orthod Dentofacial Orthop* 2003;124:571-576.
 12. Lagerlof F, Oliveby A. Caries-protective factors in saliva. *Advances in Dental Research* 1994; 8: 229-238.
 13. Dawes C, Weatherell J. Kinetics of fluoride in the oral fluids. *J Dent Res (Spec Issue)* 1990; 69: 638-644.
 14. Featherstone JD. Prevention and reversal of dental caries: role of low level fluoride. *Comm Dent & Oral Epidemiol* 1999; 27: 31-40
 15. Leverett DH, Adair SM, Shields CP, Fu J. Relationship between salivary and plaque fluoride levels and dental caries experience in fluoridated and non-fluoridated communities. *Caries Res* 1987; 21: 179; Abst 57
 16. Shields CP, Leverett DH, Adair SM, Featherstone JDB. Salivary fluoride levels in fluoridated and non-fluoridated communities. *J Dent Res (Sp issue)* 1987; 141: Abst 277
 17. Duggal MS, Chawla HS, Curzon MEJ. A study of the relationship between trace elements in saliva and



17. duggal ms, chawla hs, curzon mej. a study of the relationship between trace elements in saliva and dental caries in children. *arch oral biol* 1991; 36: 881-884
18. sjögren k, birkhed d. factors related to fluoride retention after toothbrushing and possible connection to caries activity. *caries res* 1993; 27: 474-477
19. komori a, kojima i. evaluation of a new 2-paste glass ionomer cement. *am j orthodontofacialorthop* 2003;123:649-652.
20. chatzistavrou e, eliades t, zinelis s, athanasiou ae, eliades g. fluoride release from an orthodontic glass ionomer adhesive in vitro and enamel fluoride uptake in vivo. *am j orthodontofacialorthop* 2010;137:458-459.
21. bishara se, gordan vv, vonwald l, jakobsen jr. Shear bond strength of composite, glass ionomer, and acidic primer adhesive systems. *Am J OrthodontofacialOrthop* 1999;115:24-28.
22. Suljak JP, Hatibovic-Kofman S. A fluoride release-adsorption-release system applied to fluoride-releasing restorative materials. *Quintessence Int* 1996;27:635-638.
23. Donly KJ, Nelson JJ. Fluoride release of restorative materials exposed to a fluoridated dentifrice. *ASDC J Dent Child* 1997;64:249-250.
24. Taves DR. Separation of fluoride by rapid diffusion using hexamethyldisiloxane *Talanta* 1968;15:969-74.
25. Zero DT, Rauberts RF, Pedersen AM, Fu J, Hays AL, Featherstone JDB. Studies of fluoride retention by oral soft tissues after the application of home-use topical fluoride. *J Dent Res* 1992;9:1546-52.
26. DeSchepper EJ, Berry EA, Cailleteau JG, Tate WH. Fluoride release from light-cured liners. *Am J Dent* 1990;3:97-100
27. Kielbassa AM, Schulte-Monting J, Garcia-Godoy F, Meyer-Lueckel H. Initial in situ secondary caries formation: effect of various fluoride-containing restorative materials. *Oper Dent* 2003;28:765-772.
- dental caries in children. *Arch Oral Biol* 1991; 36: 881-884
18. Sjögren K, Birkhed D. Factors related to fluoride retention after toothbrushing and possible connection to caries activity. *Caries Res* 1993; 27: 474-477
19. Komori A, Kojima I. Evaluation of a new 2-paste glass ionomer cement. *Am J OrthodontofacialOrthop* 2003;123:649-652.
20. Chatzistavrou E, Eliades T, Zinelis S, Athanasiou AE, Eliades G. Fluoride release from an orthodontic glass ionomer adhesive in vitro and enamel fluoride uptake in vivo. *Am J OrthodontofacialOrthop* 2010;137:458-459.
21. Bishara SE, Gordan VV, VonWald L, Jakobsen JR. Shear bond strength of composite, glass ionomer, and acidic primer adhesive systems. *Am J OrthodontofacialOrthop* 1999;115:24-28.
22. Suljak JP, Hatibovic-Kofman S. A fluoride release-adsorption-release system applied to fluoride-releasing restorative materials. *Quintessence Int* 1996;27:635-638.
23. Donly KJ, Nelson JJ. Fluoride release of restorative materials exposed to a fluoridated dentifrice. *ASDC J Dent Child* 1997;64:249-250.
24. Taves DR. Separation of fluoride by rapid diffusion using hexamethyldisiloxane *Talanta* 1968;15:969-74.
25. Zero DT, Rauberts RF, Pedersen AM, Fu J, Hays AL, Featherstone JDB. Studies of fluoride retention by oral soft tissues after the application of home-use topical fluoride. *J Dent Res* 1992;9:1546-52.
26. DeSchepper EJ, Berry EA, Cailleteau JG, Tate WH. Fluoride release from light-cured liners. *Am J Dent* 1990;3:97-100
27. Kielbassa AM, Schulte-Monting J, Garcia-Godoy F, Meyer-Lueckel H. Initial in situ secondary caries formation: effect of various fluoride-containing restorative materials. *Oper Dent* 2003;28:765-772.



ПРЕВЕНЦИЈА НА КАРИЕС СО ЗАЛЕВАЊЕ НА ФИСУРИ

CARIES PREVENTION WITH FISSURE SEALING

Љумтурије Зејнели Зибери¹, Златко Георгиев², Ефка Жабокова Билбилова², Славица Најденоска-Бојчиноска³, Армент Нухиу⁴, Мирсад Ибраими⁴, Аднан Јаха¹

Lumturije Zejneli Ziberi¹, Zlatko Georgiev², Efka Zhabokova Bilbilova², Slavica Najdenoska Bojchinoska³, Armend Nuhiu⁴, Mirsad Ibraimi⁴, Adnan Jaha¹

¹ЈЗУ Здравствен Дом - Тетово

²Клиника за детска и превентивна стоматологија, Стоматолошки факултет, Универзитет „Св. Кирил и Методиј“, Скопје, Република Македонија

³ЈЗУ Здравствен Дом - Крушево

⁴ЈЗУ Здравствен Дом - Липково

e-mail: lume.ziberil@gmail.com

¹PHI Zdravstven Dom - Tetovo

²Clinic of Pediatric and Preventive Dentistry, Faculty of Dentistry, "Ss Cyril and Methodius" University, Skopje, Republic of Macedonia Clinic for Pediatric and Preventive Dentistry, Ss. Cyril and Methodius - Faculty of Dentistry - Skopje

³PHI Zdravstven Dom - Krushevo

⁴PHI Zdravstven Dom - Lipkovo

e-mail: lume.ziberil@gmail.com

АПСТРАКТ

Цел на нашата студија беше да се евалуираат ефектите од превентивното залевање на фисури, опфатено со националната стратегија во општина Тетово.

Во студијата беа опфатени 72 деца од општина Тетово.

Во истражувањето беше користен скринингот направен на истите деца при редовните стоматолошки прегледи, во рамките на националната стратегија и во прво, односно во учебната 2015/2016 година и во трето одделение, односно 2017/2018 учебна година.

Стоматолошкиот преглед беше извршен во стоматолошка ординација, на стоматолошки стол со вештачка светлина и прибор за стоматолошки преглед - стоматолошка сонда и огледало. При преглед на оклузалната површина на првите трајни молари, обрнавме внимание на промените во бојата, просирноста и транспарентноста на глејта. Податоците беа внесени во Формулар од СЗО.

Потоа пристапувавме кон залевање на фисурите и јамичките на оклузалните површини од изникнатите први трајни молари со глас-јономерен залевач GC Fuji Trijage, во розева боја.

Прегледот беше извршен на деца од 1 и во 3 одделение. Добиените податоци беа статистички обработени со користење на програмата PSPP софтвер за статистичка обработка на податоци и t-тест за значајни примероци $p < 0.05$.

Нашата студија покажа дека 78,8% од испитаниците имаа здрави заби или заби без дентален кариес. И во 1 и во 3 одделение испитаните ученици имаат

ABSTRACT

The aim of our study was to evaluate the effects of preventive fissure flooding, included in the national strategy in the municipality of Tetovo.

The study included 72 children from the municipality of Tetovo.

Screening of the children was done during regular dental examinations, within the national strategy in the first, i.e., in the 2015/2016 academic year and in the third grade, i.e., the 2017/2018 academic year.

The dental examination was performed in a dental office, on a dental chair with artificial light and dental examination equipment - a dental probe and a mirror. During the examination of the occlusal surface of the first permanent molars, we paid attention to the changes in the color, transparency and transparency of the enamel. Data were entered in the WHO Form.

Then we started filling the fissures and pits on the occlusal surfaces from the first permanent molars. In our study we used GC Fuji Trijage glass ionomer silent.

The obtained data were statistically processed using the program PSPP software for statistical data processing and Student t-test, and the level significance was set at $p < 0.05$.

Our study showed that the patients had 78.8% healthy teeth or teeth without dental caries.

In both grades 1 and 3, the students surveyed had the same percentage of healthy teeth.

The sealing of the fissures and the pits of the molars in the municipality of Tetovo gave the desired result, i.e. preservation of the dental health of all teeth, and not only of the first permanent molars.



ист процент на здрави заби.

Залевањето на фисурите и јамичките кај моларите во општината Тетово го дадоа посакуваниот резултат, односно зачувување на деналното здравје на сите заби, а не само на првите трајни молари.

ВОВЕД

Според современото сфаќање кариес е мултикаузално, мултифакторијално, во почетокот реверзибилно, а потоа ирреверзибилно заболување, од инфективна природа, директно зависно од исхраната, кое настанува како резултат на дејство на голем број каузални (примарни) и конвенционални (секундарни или предиспонирачки) фактори. Примарни фактори се: домаќин (заб), микроорганизми, супстрат (кариогена храна) и време¹².

Деналниот кариес бидејќи е мултикаузално заболување, за негово спречување потребно е да се спроведат повеќе превентивни мерки. Секоја превентивна мерка има свое значење и причина поради која се користи. И доколку сакаме да постигнеме резултат во зачувувањето на оралното здравје кај децата, тие треба да се применат истовремено. Ова е поради самата природа на кариесот (мултикаузална)^{14,15}.

Раниот денален кариес е тесно поврзан со морфологија на оклузалната површина и се јавува почесто кај фисури и јамички, отколку на мазните површини на забите. Една од профилактичките методи на кариесот е залевање на фисурите и јамичките, која во денешно време како метода е сигурна, безболна и безбедна за децата. За разлика од минатото, кога немало соодветни материјали за залевање, денес постои палета на материјали кои се користат за таа намена. Материјалите со кои располагаме денес овозможуваат заштита на оклузалните површини на моларите и премоларите без отстранување на здрава забна супстанција¹³.

Цел на нашата студија беше да се евалуираат ефектите од превентивното залевање на фисури, опфатено со националната стратегија во општина Тетово.

INTRODUCTION

Caries is a multicausal, multifactorial, initially reversible, and then irreversible disease, of infectious nature, directly dependent on diet, which occurs as a result of a number of causal (primary) and conventional (secondary or predisposing) factors. Primary factors are: host (tooth), microorganisms, substrate (cariogenic food) and time¹².

Since dental caries is a multicausal disease, it is necessary to implement several preventive measures to prevent it. Each preventive measure has its own meaning and reason for its use. If we want to preserve the oral health in children, measures should be applied at the same time. This is due to the very nature of caries (multicausal)^{14,15}.

Early dental caries is closely related to the morphology of the occlusal surface and appears more often in fissures and pits, rather than on smooth surfaces. One of the prophylactic methods of caries is sealing the fissures and pits, which is safe, painless and safe for children. Unlike in the past, when there were no suitable materials for sealing, today there is a range of materials used for this purpose. The materials we have today provide protection of the occlusal surfaces of the molars and premolars without eliminating healthy toothache¹³.

The aim of our study was to evaluate the effects of preventive fissure sealing, included in the national strategy in the municipality of Tetovo.



МАТЕРИЈАЛ И МЕТОД

Во студијата беа опфатени 72 деца од општина Тетово.

Во истражувањето беше користен скринингот направен на истите деца при редовните стоматолошки прегледи, во рамките на националната стратегија и во прво, односно во учебната 2015/2016 година и во трето одделение, односно 2017/2018 учебна година.

Стоматолошкиот преглед беше извршен во стоматолошка ординација, на стоматолошки стол со вештачка светлина и прибор за стоматолошки преглед - стоматолошка сонда и огледало. При преглед на оклузалната површина на првите трајни молари, обрнавме внимание на промените во бојата, просирноста и транспарентноста на глеѓта. Податоците беа внесени во Формулар од СЗО.

Потоа пристапувавме кон залевање на фисурите и јамчките на оклузалните површини од изникнатите први трајни молари^{4,7,8}. Во студијата како залечувач користевме глас-јономерен залечувач GC Fuji Trijage, во розева боја.

Прегледот беше извршен на деца од 1 и во 3 одделение. Добиените податоци беа статистички обработени со користење на програмата PSPP софтвер за статистичка обработка на податоци и Студентов t-тест. Вредноста за $p < 0.05$ се статистички значајни.

РЕЗУЛТАТИ

Направена е пресечна рандомизирана аналитичка студија на 72 ученици, кои беа прегледани и во 1 и во 3 одделение. 51.4% се од машки, а 48.6% се од женски пол. Машкиот пол кај испитаниците од град се застапени со 52.5%, а од село со 50%. Женскиот пол кај испитаниците од град се застапени со 47.5%, а од село со 50% (Табела и графикон бр. 1).

MATERIAL AND METHOD

The study included 72 children from the municipality of Tetovo.

Screening of the children was done during regular dental examinations, within the national strategy in the first, i.e., in the 2015/2016 academic year and in the third grade, i.e., the 2017/2018 academic year.

The dental examination was performed in a dental office, on a dental chair with artificial light and dental examination equipment - a dental probe and a mirror. During the examination of the occlusal surface of the first permanent molars, we paid attention to the changes in the color, transparency and transparency of the enamel. Data were entered in the WHO Form.

Then we started filling the fissures and pits on the occlusal surfaces from the first permanent molars^{4,7,8}. In our study we used GC Fuji Trijage glass ionomer silent.

The obtained data were statistically processed using the program PSPP software for statistical data processing and Student t-test. Value of $p < 0.05$ was considered to be statistically.

RESULTS

A cross-sectional randomized analytical study was performed on 72 students, who were examined in the 1st and 3rd grade. 51.4% were male and 48.6% female. Males among urban respondents were represented by 52.5%, and from rural areas by 50%. Urban female respondents were represented by 47.5% and 50% were rural respondents (Table and Figure 1).



Табела бр.1. Приказ на испитаниците според пол и местото на живеење

	Машки	%	Женски	%
Град	21	52.5%	19	47.5%
Село	16	50.0%	16	50.0%
Вкупно	37	51.4%	35	48.6%

Графикон бр.1. Приказ на испитаниците според пол и местото на живеење

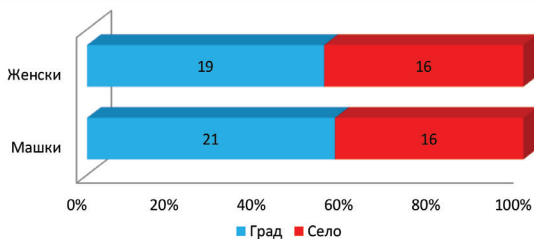
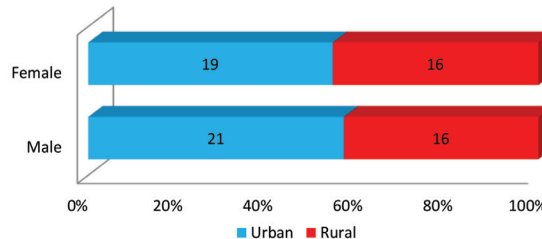


Table.1. Participants by gender and place of residence

	Male	%	Female	%
Urban	21	52.5%	19	47.5%
Rural	16	50.0%	16	50.0%
Total	37	51.4%	35	48.6%

Figure 1. Participants by gender and place of residence



Во прво одделение од сите прегледани ученици изникнати биле 83% од првите трајни молари, а додека 17% не биле изникнати. И тоа поголем процент изникнати први трајни молари има кај девојчињата - 88.6%, додека кај момчињата тој изнесува 77,7%. Разликата во изникнати заби помеѓу момчињата и девојчињата не е статистички сигнификантна за $p > 0.05$ ($ttest=0.34299717$, $p=0.7642977$) (Табела и графикон бр. 2 и 3).

Од изникнатите молари кај двата пола 78,8% биле залеани, а 4,2% се со дентален кариес.

Оваа значи дека постои разлика меѓу залеаните и кариозните први трајни молари која е статистички сигнификантна за $p < 0.05$ ($t-test=33.57735881$, $p=0.000886$) (Табела и графикон бр. 2 и 3).

Бројот на кариозни први трајни молари кај девојчињата е двојно поголем од момчињата, односно кај девојчињата има 5.7%, а додека момчињата имаат 2.7%. Ова ни укажува дека разлика меѓу бројот на кариозни заби кај девојчињата и момчињата постои и таа е статистички сигнификантна за $p < 0.05$ ($t-test=-2.645751$, $p=0.016572$) (Табела и графикон бр. 2 и 3).

In the first grade, 83% of the first permanent molars erupted in all of the examined students, while 17% did not erupt. A higher percentage of erupting first permanent molars were found in girls - 88.6%, while in boys this percentage was 77.7%. The difference in erupted teeth between boys and girls was not statistically significant for $p > 0.05$ ($t-test = 0.34299717$, $p = 0.7642977$) (Table and Figure 2 and 3).

Of the erupted molars in both sexes, 78.8% were sealed, and 4.2% had dental caries. This implicates that there was a difference between sealed and carious first permanent molars, which was statistically significant for $p < 0.05$ ($t-test = 33.57735881$, $p = 0.000886$) (Table and Figure 2 and 3).

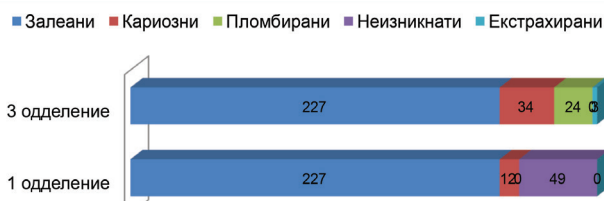
The number of carious first permanent molars in girls was twice higher than in boys, i.e., was 5.7%, in girls and, 2.7% in boys. This indicates that there was a difference between the number of carious teeth in girls and boys, which was statistically significant for $p < 0.05$ ($t-test = -2.645751$, $p = 0.016572$) (Table and Figure 2 and 3).



Табела бр.2. Приказ на пациенти према состојбата на првиот траен молар во 1 и 3 одделение

	1 одделение	%	3 одделение	%
Залеани	227	78.8%	227	78.8%
Кариозни	12	4.2%	34	11.8%
Пломбирани	0	0%	24	8.3%
Неизникнати	49	17%	0	0%
Екстрахирани	0	0%	3	1.1%
Вкупно	288	100%	288	100%

Графикон бр.2. Приказ на пациенти према состојбата на првиот траен молар во 1 и 3 одделение



Табела бр.3. Приказ на пациенти према местото на живеење, полот и состојбата на првиот траен молар во 1 и 3 одделение

			Залеани		Кариозни		Пломбирани		Неизникнати		Екстрахирани	
			Залеани	%	Кариозни	%	Пломбирани	%	Неизникнати	%	Екстрахирани	%
1 одделение	Град	Машки	70	83.3	3	3.6	0	0.0	11	13.1	0	0.0
		Женски	61	80.3	5	6.6	0	0.0	10	13.1	0	0.0
	Село	Машки	41	64.1	1	1.5	0	0.0	22	6.4	0	0.0
		Женски	55	85.9	3	4.7	0	0.0	6	9.4	0	0.0
	Вкупно		227	78.8	12	4.2	0	0.0	49	17.0	0	0.0
	3 одделение	Град	Машки	60	71.4	16	19.1	8	9.5	0	0.0	0
Женски			57	75.0	13	17.1	6	7.9	0	0.0	0	0.0
Село		Машки	55	85.9	2	3.1	4	6.3	0	0.0	3	4.7
		Женски	55	85.9	3	4.7	6	9.4	0	0.0	0	0.0
Вкупно		227	78.8	34	11.8	24	8.3	0	0.0	3	1.1	

Графикон бр.3. Приказ на пациенти према местото на живеење, полот и состојбата на првиот траен молар во 1 и 3 одделение

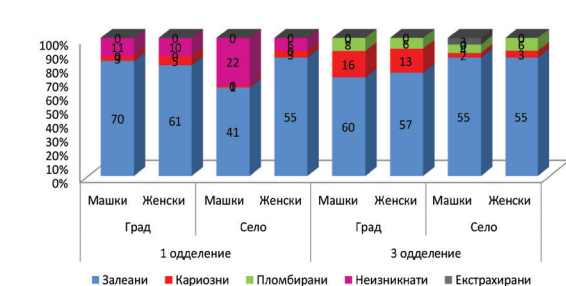


Table 2. Patients according to the condition of the first permanent molar in the 1st and 3rd grade

	1st grade	%	3rd grade	%
Fissure sealant	227	78.8%	227	78.8%
Carious	12	4.2%	34	11.8%
Filled	0	0%	24	8.3%
Unsprouted	49	17%	0	0%
Extracted	0	0%	3	1.1%
Total	288	100%	288	100%

Figure 2. Patients according to the condition of the first permanent molar in the 1st and 3rd grade

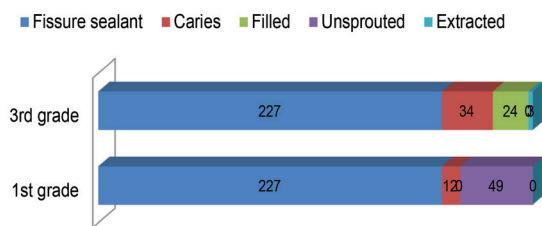
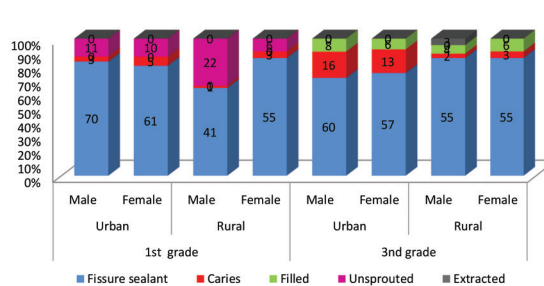


Table 3. Patients by place of residence, gender and condition of the first permanent molar in the 1st and 3rd grade

			Fissure sealant		Caries		Filled		Unsprouted		Extracted	
			Fissure sealant	%	Caries	%	Filled	%	Unsprouted	%	Extracted	%
1st grade	Urban	Male	70	83.3	3	3.6	0	0.0	11	13.1	0	0.0
		Female	61	80.3	5	6.6	0	0.0	10	13.1	0	0.0
	Rural	Male	41	64.1	1	1.5	0	0.0	22	64.4	0	0.0
		Female	55	85.9	3	4.7	0	0.0	6	9.4	0	0.0
	Total		227	78.8	12	4.2	0	0.0	49	17.0	0	0.0
	3rd grade	Urban	Male	60	71.4	16	19.1	8	9.5	0	0.0	0
Female			57	75.0	13	17.1	6	7.9	0	0.0	0	0.0
Rural		Male	55	85.9	2	3.1	4	6.3	0	0.0	3	4.7
		Female	55	85.9	3	4.7	6	9.4	0	0.0	0	0.0
Total		227	78.8	34	11.8	24	8.3	0	0.0	3	1.1	

Figure 3. Patients by place of residence, gender and condition of the first permanent molar in the 1st and 3rd grade





Во 3 одделение кај испитаниците изникнати се сите четири први трајни молари. Од нив 78.8% се здрави, а 21.2% се кариозни, пломбирани или екстрахирани. Оваа разлика е статистички сигнификантна и е $p < 0.05$ ($t\text{-test}=28.468765$, $p=0.000615$) (Табела и графикон бр. 2 и 3).

И после две години процентот на залеани заби е ист во однос на 1 одделение, односно 78.8% од вкупниот број на првите трајни молари. Оваа разлика не е статистички сигнификантна и е $p > 0.05$ (Табела и графикон бр. 2 и 3).

Процентот на кариозни први трајни молари кај мочињата изнесува 12.2%, а кај девојчињата е 11.4%, но разликата меѓу половите не е статистички сигнификантна и е $p > 0.05$ (Табела и графикон бр. 2 и 3).

Процентот на пломбирани први трајни молари кај момчињата изнесува 8.1%, а кај девојчињата е 8.6%. Кај пломбираните заби девојчињата имаат поголем процент во однос на момчињата, но и таа разлика не е сатистички сигнификантна $p > 0.05$ (Табела и графикон бр. 2 и 3).

Кај момчињата има 2% од првите трајни молари екстрахирано додека кај девојчињата нема ниту еден заб екстрахиран (Табела и графикон бр. 2 и 3).

После 2 години кај пациентите процентот на залеани први трајни молари останува ист, односно 78.8%. Процентот на кариозни заби е во пораст, односно во 3 одделение изнесува 11.8%, а додека во 1 одделение бил 4.2%. Во 3 одделение има пломбирани први трајни молари, 8.3%, а додека во 1 одделение немало пломбирани. И во 3 одделение има 3 екстрахирани први трајни молари, а додека во 1 одделение нема. Залеаните заби во однос на кариозните, пломбираните и екстрахираните први трајни молари пресметани со Analisis of variance имаат статистичка разлика $p < 0.05$, односно $F=297.345133$, $p=0.000329$ (Табела и гарфикон бр. 2 и 3).

In grade 3, all four first permanent molars were erupted in the participants. 78.8% of them were healthy, and 21.2% were carious, sealed or extracted. This difference was statistically significant, $p < 0.05$ ($t\text{-test}=28.468765$, $p=0.000615$) (Table and Figure 2 and 3).

Even after two years, the percentage of gritted teeth was the same in relation to 1 grade 1, ie 78.8% of the total number of the first permanent molars were erupted. This difference was not statistically significant, $p > 0.05$ (Table and Figure 2 and 3).

The percentage of carious first permanent molars in boys is 12.2%, and in girls it is 11.4%. but the difference between genders is not statistically significant and is $p > 0.05$. (Table and Figure 2 and 3).

The percentage of sealed first permanent molars in boys was 8.1%, and in girls 8.6%. Girls had a higher percentage of filled teeth than boys, but even that difference was not statistically significant, $p > 0.05$ (Table and Figure 2 and 3).

Boys had 2% of the first permanent molars extracted while girls had not a single tooth extracted (Table and Figure 2 and 3).

After 2 years, the percentage of sealed first permanent molars in patients remained the same, i.e. 78.8%. The percentage of carious teeth was increasing, and in grade 3 it was 11.8%, while in grade 1 - 4.2%. In grade 3 there were 8,3% sealed first permanent molars, while in grade 1 there were no fillings. In grade 3 there were 3 extracted first permanent molars, while in grade 1 there were none. Glued teeth in relation to carious, sealed and extracted first permanent molars calculated by Analysis of variance showed a statistical difference ($p < 0.05$), $F=297.345133$, $p=0.000329$ (Table and Figure 2 and 3).



Табела бр.4. Споредба меѓу испитаниците од различен пол

Испитување	Пол	Број на залеани заби	Средна вредност	Стандардна девијација	Станд. грешка	t	p
Залеани во 1 одделение	Машки	144	3.892	0.315	0.052	1,370	0.175
	Женски	132	3.771	0.426	0.072		
Залеани во 3 одделение	Машки	115	3.108	0.936	0.154	-0.606	0.546
	Женски	113	3.229	0.731	0.124		

После две години бројот на залеани први трајни молари помеѓу половите се намалил, но тоа не е статистички сигнификантно (**Табела бр. 4**). Во 1 одделение $t=1.370$, $p=0.175$, а додека во 3 одделение $t=-0.606$, $p=0.546$ што ни покажува дека разликата во залеани, односно здрави први трајни молари помеѓу половите во двете одделенија не е статистички сигнификантна.

ДИСКУСИЈА

Кариесот е инфективно заболување, особено распространето во земјите во развој каде сеуште неконтролирано се користат шеќерите во секојдневната исхрана. Причина за тоа е и лесната достапност и ниската цена на истите. Цел на нашата држава е намалување на денталниот кариес, односно 70% од децата да имаат здрави заби¹⁸. Нашата студија покажува дека 78,8% од испитаниците имаат здрави заби или заби без дентален кариес. И во 1 и во 3 одделение испитаните ученици имаат ист процент на здрави заби. Овие наши резултати се во корелација со податоците од литературата, каде со помош на залевање на фисури и јамички постигната била редукација на кариес од 70% до 85% од забите, поточно првиот траен молар^{1,2,3,7,9}. Тоа значи дека најголем дел од учениците се придржувале кон насоките дадени при првата, а и на наредните посети во нашата ординајција. Но еден дел не биле мотивирани да го одржуваат сопственото орално здравје, за чие значење не се доволно свесни^{5,6,9,10}. Ова е причина зошто во 3 одделение дел од претходно залеаните први трајни молари се со дентален кариес, пломбирани, па дури има и екстрахирани први трајни молари на 8 годишна возраст¹⁷. Од нашите испитаници во 1 одделение кај момчината имало 4 први трајни молари со дентален кариес, а кај девојчината имало 8 први трајни молари со

Table 4. Comparison between participants of different gender

Examination	Gender	Fissure sealant	Average	Standard deviation	Standard error	t	p
	Male	144	3.892	0.315	0.052	1.370	0.175
	Female	132	3.771	0.426	0.072		
Fissure sealant in 1 st grade	Male	115	3.108	0.936	0.154	-0.606	0.546
	Female	113	3.229	0.731	0.124		

We can conclude that after two years the number of sealed first permanent molars between sexes decreased, but it was not statistically significant (**Table 4**). In grade 1 $t=1.370$, $p=0.175$, while in grade 3 $t=-0.606$, $p=0.546$ which shows that the difference in sealed, i.e., healthy first permanent molars between the sexes in both grades is not statistically significant.

DISCUSSION

Caries is an infectious disease, especially prevalent in developing countries where sugars are still used uncontrollably in the daily diet. The reason for that is their easy availability and low price. The goal of our country is to reduce dental caries, i.e., 70% of children to have healthy teeth. Our study shows that patients had 78.8% healthy teeth or teeth without dental caries. In both grades, 1 and 3, patients surveyed had the same percentage of healthy teeth. These results are in correlation with the data from the literature, where with the help of fissure filling and pits a reduction of caries from 70% to 85% of the teeth was achieved, more precisely of the first permanent molars^{1,2,3,7,9}. This means that most of the students adhered to the guidelines given during the first and subsequent visits to our office. But some were not motivated to maintain their own oral health, or not sufficiently aware^{5,6,9,10}. This is the reason why in grade 3 some of the previously sealed first permanent molars were with dental caries, sealed, and there were even extracted first permanent molars at the age of 8¹⁷. In grade 1, boys had 4 first permanent molars with dental caries, and girls had 8 first permanent molars with dental caries. This stems from the fact that these children have a high car index of primary dentition, and when the first permanent molar sprouts in a cariogenic environment, where there is no good oral hygiene, a high degree of mature dental plaque, a tooth



дентален кариес. Овај произлегува од фактот што овие деца имаат висок кеп-индекс на млечната дентиција, при што кога првиот траен молар кога ќе никне во една кариогена средина, каде нема добра орална хигиена, висок степен на зрел дентален плак, заб со порозна и незрела глеѓ, тогаш неминовно е да се појави дентален кариес на новоизникнатиот прв траен молар, на кого му требаат поволни орални услови да продолжи постеруптивната матурација наредните две години. Нашите податоци корелираат со податоците во литературата дека девојчињата имаат поголем процент на кариозни заби од момчињата 4,10,11,16. Во 3 одделение се зголемува бројот на заби со дентален кариес, но кај момчињата имаме зголемување на кариозни заби во однос на девојчињата (Табела и графикон бр. 3). Бојот на кариозни заби меѓу момчињата и девојчињата е скоро ист и сега, после 2 години, не е во согласност со литературата каде девојчињата имаат повеќе кариозни заби од момчињата¹⁶. Во 1 одделение немаме пломбирани први трајни молари, а додека во 3 одделение 12 први трајни молари и двата пола, имаат поголема или помала дентална реставрација. Подобро е да имаме пломбиран заб, отколку да имаме кариозен несаниран заб на кој му се заканува прогресија на кариозната лезија низ дентинот кон пулпата, а потоа следува воспаление на пулпата и околотото пародонтално ткиво.

И за жал, на 8 годишна возраст кај 3 машки деца имаме екстрахирано по еден прв траен молар поради компликации од дентален кариес. Нашите резултати не се во корелација со литературата, затоа што во педесеттите години од минатиот век имало висок степен на екстрахирано први тајни молари, а во сегашно време тоа е сведено на минимум¹⁷.

Во нашето истражување на крај можеме да кажеме дека корелацијата помеѓу залеаните заби во 1 и 3 одделение е релативно слаба што укажува на фактот дека залевањето на првите трајни молари е добра превентивна мерка, но како сама мерка, не е доволна да ја спречи појавата на дентален кариес на забите, посебно на првите трајни молари кои најчесто никнуваат во средина со многу кариозни млечни заби. Оваа состојба на млечната дентиција се должи најмногу на односот на голем број на наши матични стоматолози кон млечната дентиција и нивното одбивање да ги лекуваат заболените млечни заби.

with porous and immature enamel, then dental caries will inevitably appear on the newly emerged first permanent molar, which needs favorable oral conditions to continue its postoperative maturation for the next two years. Our data correlate with data in the literature that girls have a higher percentage of carious teeth than boys^{4,10,11,16}. In the 3rd grade, the number of teeth with dental caries increased, but there was an increase in carious teeth in boys compared to girls (Table and Figure 3). The color of carious teeth between boys and girls was almost the same and after 2 years; this result was not in agreement with the literature where girls had more carious teeth than boys¹⁶.

In the 1st grade we did not have sealed first permanent molars, while in the 3rd grade¹² first permanent molars of both genders had more or less dental restoration. It is better to have a filled tooth than to have a carious unrepaired tooth that is threatened by progression of the carious lesion through the dentin to the pulp, followed by inflammation of the pulp and the surrounding periodontal tissue.

Unfortunately, in 3 boys at the age of 8 we had extract one first permanent molar due to complications of dental caries. Our results do not coincide with the literature, because in the fifties of the last century there was a high degree of extraction of the first secret molars, and now it is reduced to a minimum.¹⁷

We can finally conclude that the correlation between the gritted teeth in grade 1 and 3 is relatively weak, which indicates the fact that the gritting of the first permanent molars is a good preventive measure, but as a measure alone, it is not enough to prevent the occurrence of dental tooth decay, especially of the first permanent molars that usually sprout in an environment with very carious deciduous teeth. This condition of primary dentition is mostly due to the attitude of many of our dentists towards primary dentition and their refusal to treat avital primary teeth.



ЗАКЛУЧОК

Залевањето на фисурите и јамичките кај моларите во општината Тетово го дадоа посакуваниот резултат, односно зачувување на деналното здравје на сите заби, а не само на првите трајни молари. Но бидејќи кариесот е мултикаузално заболување, треба поеднакво да се спроведат и останатите превентивни мерки, за да имаме резултат кон кој се стреми СЗО.

РЕФЕРЕНЦИ:

1. John T. Wright, Malavika P. Tampi, Laurel Graham, Cameron Estrich, James J. Crall, Margherita Fontana, E. Jane Gillette, Brian B. Novy, Vineet Dhar, Kevin Donly, Edmond R. Hewlett,

Rocio B. Quinonez, Jefferey Chaffin, Matt Crespin, Ti,othy Ifolla, Mark D. Siegal, Alonso CarrascoLabra. Sealants for Preventing and Arresting Pit-and-fissure Occlusal Caries in Primary and Permanent Molars, *Pediatric Dentistry* 2016; 38(4):282-294.E1-E14.

2. Wang Jin-Dong, Chen Xi, Frencken Jo, Du Min-Quan, Chen Zhi. Dental caries and first permanent molar pit and fissure morphology in 7-to8-year-old children in Wuhan, China. *Int J Oral Sci* 2012;4(3):157-160.

3. Altaf G, Garg Sh, Sheoran N, Beg A, Anand M. Clinical Study of Pit and Fissure Morphology and its Relationship with Caries Prevalence in Young Permanent First Molars; *Journal of South Asian Association of Pediatric Dentistry* 2019; 2(2):56-60.

4. Bakhshandeh A, Qvist V, Ekstrand KR. Sealing occlusal caries lesions in adults referred for restorative treatment: 2-3 years of follow-up. *Clin Oral Investig* 2012 Apr;16(2):521-9.

5. Ивановић Д, Марковић Д, Стојановић Н. Клиничка испитивања ефикасности заливача фисура и јамица у деце узраста 6-7 година, *Стоматолошки гласник Србије*, вол. 54, 2007.5.

6. Вулићевић Д, Марковић Д. Клиничко испитивање композитних заливача фисура, *Стоматолошки гласник Србије*, вол. 50, 2003.

CONCLUSION

The sealing of the fissures and the pits of the molars in the municipality of Tetovo gave the desired result, i.e. preservation of the dental health of all teeth, and not only of the first permanent molars. But since caries is a multicausal disease, other preventive measures should be implemented equally, in order to have a result that the WHO is striving for.

REFERENCES:

1. John T. Wright, Malavika P. Tampi, Laurel Graham, Cameron Estrich, James J. Crall, Margherita Fontana, E. Jane Gillette, Brian B. Novy, Vineet Dhar, Kevin Donly, Edmond R. Hewlett,

Rocio B. Quinonez, Jefferey Chaffin, Matt Crespin, Ti,othy Ifolla, Mark D. Siegal, Alonso CarrascoLabra. Sealants for Preventing and Arresting Pit-and-fissure Occlusal Caries in Primary and Permanent Molars, *Pediatric Dentistry* 2016; 38(4):282-294.E1-E14.

2. Wang Jin-Dong, Chen Xi, Frencken Jo, Du Min-Quan, Chen Zhi. Dental caries and first permanent molar pit and fissure morphology in 7-to8-year-old children in Wuhan, China. *Int J Oral Sci* 2012;4(3):157-160.

3. Altaf G, Garg Sh, Sheoran N, Beg A, Anand M. Clinical Study of Pit and Fissure Morphology and its Relationship with Caries Prevalence in Young Permanent First Molars; *Journal of South Asian Association of Pediatric Dentistry* 2019; 2(2):56-60.

4. Bakhshandeh A, Qvist V, Ekstrand KR. Sealing occlusal caries lesions in adults referred for restorative treatment: 2-3 years of follow-up. *Clin Oral Investig* 2012 Apr;16(2):521-9.

5. Ивановић Д, Марковић Д, Стојановић Н. Клиничка испитивања ефикасности заливача фисура и јамица у деце узраста 6-7 година, *Стоматолошки гласник Србије*, вол. 54, 2007.5.

6. Вулићевић Д, Марковић Д. Клиничко испитивање композитних заливача фисура, *Стоматолошки гласник Србије*, вол. 50, 2003.



7. Naaman R, El-Housseiny AA, Alamoudi N. The Use of Pit and Fissure Sealants-A literature Review. Dent J Basel 2017; 5(4):34.
8. Silverstrone LM. The use of pit and fissure sealants in dentistry, present status and future developments. The American Academy of pedodontics 1982; Vol 4(1):16-21.
9. Ripa LW. Sealants revisited: an update of the effectiveness of pit-and-fissure sealants. Caries res 1993;27 Suppl 1:77-82.
10. Luca R, Vinercarui A, Stanciu J, Ivan A. Sealing of the first permanent molar-applicability on the patients` first visit to the Pediatric Dentistry Department. Oral health and dental management 2002; 2(4): 27-34.
11. Hassan Faleeh Farhan Al-Sultani, Wissam Hamid Aljanabi, Haider Ali Hasan, Najran Mohammed Hus-sain Al-Murib, Mohammad Kuhsheed Alam. Clinical Evaluation of Pit and Fissure Sealants Palced by Undergraduate Dental Students in 5-15 Years-old Children in Iraq. Pessqui. Bras. Odontopediatria Clin Integr Vol. 20; Joao Pessoa 2020 Epub Feb 10,2020.
12. Beloica D. i sar. Dečja stomatologija. Elit-Medica Beograd, 2000.
13. McDonald R, Avery D. Dentistry for the Child and Adolescent. Mosby, 7-th ed. 1999.
14. Вулићевић Р, Марковић ДЉ. Превентивна стоматологија, Београд 2005.
15. Белоица Д, Вуловић МД, Гајић М, Стевановић Р, Ивановић МД, Царевић МР, Вулићевић ЗР, Марковић ДЉ. Дечја стоматологија, Београд 2005.
16. Mohammed Mustahsen ur Rehman et all. The relationship of caries with oral hygiene status and extra-oral risk factors. J Ayub Med Coll Abbottabad 2007;20(1): 103-8.
17. Eichenberger M, Erb J, Zwahlen M, Schatzle M. The timing of extraction of non-restorable first permanent molars: a systematic review. European Journal of Pediatric Dentistry, 2015; vol 16(4): 272-278.
18. Carcev M, Getova B, Sarakinova O, Petanovski H, Carceva-Shalija S. Sealing of Fissures and Pit of First Permanenet Molar at Children with High Caries Risk. Balk J Stom 2021; 16:161-164.
7. Naaman R, El-Housseiny AA, Alamoudi N. The Use of Pit and Fissure Sealants-A literature Review. Dent J Basel 2017; 5(4):34.
8. Silverstrone LM. The use of pit and fissure sealants in dentistry, present status and future developments. The American Academy of pedodontics 1982; Vol 4(1):16-21.
9. Ripa LW. Sealants revisited: an update of the effectiveness of pit-and-fissure sealants. Caries res 1993;27 Suppl 1:77-82.
10. Luca R, Vinercarui A, Stanciu J, Ivan A. Sealing of the first permanent molar-applicability on the patients` first visit to the Pediatric Dentistry Department. Oral health and dental management 2002; 2(4): 27-34.
11. Hassan Faleeh Farhan Al-Sultani, Wissam Hamid Aljanabi, Haider Ali Hasan, Najran Mohammed Hus-sain Al-Murib, Mohammad Kuhsheed Alam. Clinical Evaluation of Pit and Fissure Sealants Palced by Undergraduate Dental Students in 5-15 Years-old Children in Iraq. Pessqui. Bras. Odontopediatria Clin Integr Vol. 20; Joao Pessoa 2020 Epub Feb 10,2020.
12. Beloica D. i sar. Dečja stomatologija. Elit-Medica Beograd, 2000.
13. McDonald R, Avery D. Dentistry for the Child and Adolescent. Mosby, 7-th ed. 1999.
14. Вулићевић Р, Марковић ДЉ. Превентивна стоматологија, Београд 2005.
15. Белоица Д, Вуловић МД, Гајић М, Стевановић Р, Ивановић МД, Царевић МР, Вулићевић ЗР, Марковић ДЉ. Дечја стоматологија, Београд 2005.
16. Mohammed Mustahsen ur Rehman et all. The relationship of caries with oral hygiene status and extra-oral risk factors. J Ayub Med Coll Abbottabad 2007;20(1): 103-8.
17. Eichenberger M, Erb J, Zwahlen M, Schatzle M. The timing of extraction of non-restorable first permanent molars: a systematic review. European Journal of Pediatric Dentistry, 2015; vol 16(4): 272-278.
18. Carcev M, Getova B, Sarakinova O, Petanovski H, Carceva-Shalija S. Sealing of Fissures and Pit of First Permanent Molar at Children with High Caries Risk. Balk J Stom 2021; 16:161-164.



IN VIVO (KAT) ЗА ДИЈАГНОСТИЧКА ПРОЦЕНКА НА АЛЕРГИСКИ РЕАКЦИИ НА ЛОКАЛНИ АНЕСТЕТИЦИ

Љ Симјановска¹, С Симјановска¹, О Темелков²,
М Марковска Арсовска¹, Г Тодоровска², С Герасимова Писевска¹

АБСТРАКТ

Сите алергиски реакции се предизвикани од имуниот систем кон одреден алерген (антиген), на кој организмот бил претходно експониран и против кој има створено IgE антитела.

Локалните анестетици се едни од најчестите лекови што се користат во стоматологијата и околу 6 милиони луѓе дневно низ целиот свет се подложени на нивниот ефект во процедурите извршени од сличен број стоматолози, кои пак обично не се свесни за фактот дека се алергични на оваа група на лекови. Алергиските реакции на локални анестетици се ретки и покрај честата употреба на истите. Се смета дека околу 1% од сите реакции на локалните анестетици имаат алергиски механизам. Бидејќи анамнестички многу често добиваме податоци за несакани реакции (окарактеризирани како алергии) на различни алергени, меѓу нив и локалните анестетици, нашата цел е со алерголошки *in vivo* тестирања истите да бидат потврдени или отфрлени.

Материјали и методи: За реализација на нашата цел вклучени се 84 пациенти кај кои се направени: два типа на *In vivo* алерголошки тестови *prick* и *i.d.* (интра дермален) тест. Овие *In vivo* тестови го мерат имуниот одговор на супстанца наречена алерген кој е одговорен за алергиска реакција. Од анестетици кои беа користени за ова испитување беа користени два вида на анестетици: Lidocain (Xylocain) 2 и 3%, и Mepivacain (Scandicain) 2 и 3%.

Резултати: Според добиените резултати од КАТ (Кожно Алерголошки Тестови) од тестираните испитаници на Mepivacain во два случаи добиени се (+) резултати при *i.d. test*. Додека кај испитаниците кои беа тестирани со Lidocain кај три случаи тестирањето беше со (+) реактивност.

Заклучок: Иако се сметаат за многу ретки, алергиски реакции на локални анестетици сепак

IN VIVO (CAT) FOR DIAGNOSTIC EVALUATION OF ALLERGIC REACTIONS TO LOCAL ANESTHETICS

Lj Simjanovska¹, S Simjanovska¹, O Temelkov²,
M Markovska Arsovska¹, G Todorovska², S Gerasimova Pisevska¹

ABSTRACT

All allergic reactions are caused by the immune system to a particular allergen (antigen), to which the body was previously exposed and has created IgE antibodies.

Local anesthetics are one of the most commonly used drugs in dentistry and around 6 million people worldwide are exposed daily to their effect in procedures performed by a similar number of dentists who are usually unaware that they are allergic to this group of drugs.

Allergic reactions to local anesthetics are rare despite the common usage of these medications. The assessment has shown that about 1% of all reactions to local anesthetics have allergic mechanism. Since we often get information for side reactions to different allergens (local anesthetics as well) our aim is to confirm or reject them with making allergologic *in vivo* tests.

Materials and Methods: For the realization of our goal we have included 84 patients in which two types of *in vivo* allergological tests were made (*prick* and *i.d.* *intra dermal test*). These *in vivo* tests measure the immune response to a substance called allergen responsible for the allergic reaction. Two types of anesthetics were used: Lidocain (Xylocain) 2 and 3% and Mepivacain (Scandicain) 2 and 3%.

Results: According to the derived results from CAT (dermal allergological tests), from the tested participants to Mepivacain, positive (+) results were received in two cases. In three cases of the participants that were tested to Lidocain, positive (+) reactivity was received.



постојат. Во случаите каде анамнестичките податоци одат во прилог на суспектна веројатност за алергија, пациенти со atopiska предиспонираност за алергии, се наметнува потребата од in vivo алерголошко тестирање.

Клучни зборови: алергија КАТ (Кожни Алерголошки Тестови), , локални анестетици, ин виво тестирања, имунолошки систем, ИгЕ антитела, алергени.

ВОВЕД

Имунолошкиот систем и начинот на неговата реакција е сложен и разновиден така што може да се спореди со нервниот систем. Активирањето на имунолошката реакција е последица на допир со организмот со некоја туѓа материја (антиген). Конечниот исход може да биде двоен. Во еден случај може да биде заштитен, бидејќи ги отстранува патогномоничните микроорганизми и нивните токсини од организмот, а дејствува и против туморите. Во друг случај може да предизвика и оштетување на организмот и тогаш зборуваме за преосетливост или алергиска реакција.

Според имунолошката класификација на Geel i Coombs од 1963 година сензибилитетот/алергиските реакции се делат на ран сензибилитет во кој спаѓаат од I, II и III тип реакции и доцен (касен) сензибилитет - IV тип (1-7). Ако се манифестира вистинска алергија таа е обично од тип IV – контактна алергија или од тип I.

Алергиска реакција настанува заради продукција на специфични IgE анти тела против една или повеќе субстанции. Субстанциите кои предизвикуваат продукција на IgE антитела се нарекуваат алергени, а најчесто се безопасни. Најчести алергени се следниве:

- Домашна прашина
- Влакна и пердуви
- Лебарки
- Трева и полен
- Мов
- Инсекти од типот на пчели, стршлени, оси и мравки
- Пеницилин и сулфатни дроги
- Јајца, млеко и морска храна
- Локални анестетици
- Козметички препарати

Conclusion: Although these allergic reactions are considered to be very rare they exist. Where anamnesis data favors the probability of suspected allergy, patients with atopic predisposition for allergies, there is a need for in vivo allergological testing.

Key words: allergy, CAT (cutaneous allergologic test), local anesthetics, in vivo testing, immunological system, IgE antibodies, allergens.

INTRODUCTION

The immunological system and the way of its reaction is complex and diverse so it can be compared with the nervous system. Activation of immunological reaction is a result of the body in contact with an alien substance (antigen). The final outcome can be double. In one instance it can be protected because it eliminates the pathognomonic microorganisms and their toxins and acts against tumors. Otherwise it can cause damage of the body, allergic reaction or hypersensitivity. According to the immunological classification of Geel and Coombs since 1963, sensibility / allergic reactions are divided into early sensibility which includes I, II, and III reaction type and late sensibility – IV type (1-7). If a real allergy is manifested it is usually of type IV-contact allergy or type I.

Allergical reaction occurs due to production of specific IgE antibodies against one or more substances. Substances that cause production of IgE antibodies are called allergens and are mostly harmless. Most frequent allergens are :

- House dust
- Hair and feathers
- Cockroaches
- Grass and pollen
- Moss
- Insects such as bees, hornets, wasps and ants
- Penicillin and sulphate drugs
- Eggs, milk and seafood
- Local anesthetics
- Cosmetic products.



Повеќе од IgE антителата кои се продуцирани после контактот на одредениот алерген се прилепуваат на рецепторските места на клеточната мембрана на мастоцитите во ткивата и базофилите во плазмата. Проценето е дека секоја клеточна мембрана содржи 40000-100000 рецепторски места, потенцијално слободни да стапат во контакт со IgE антителата. Почеста експозиција на сензибилираниот домаќин на истиот или хемиски сличниот антиген (лек) резултира со антиген – антитело реакција, која иницира дегранулација на мастоцитите и базофилите.

Дегранулацијата е карактеризирана со експлозивно ослободување на содржината на мастоцитите (вазоактивните материи), а како косеквентност настануваат отоци (едеми) или црвенило (вазодилатација), кои што се одговорни за знаците и симптомите на анафилакса. Овие реакции се појавуваат веднаш и можат да бидат доволни за појава на констрикција на бронхите и шок. Таков системски одговор на алергенот е наречен анафилактичка реакција.

Хистаминот често се смета дека е најважната причина за алергиските манифестации, иако улогата на леукотриените може да биде важна. Тие можат да бидат 3000-10000 пати попотентни во предизвикување бронхоконструкција отколку хистаминот.

Несаканите реакции на л.а. од алергиски тип може и да се предвидат со земање на исцрпна анамнеза за евентуално суспектни клинички знаци како на пример: гушење, мачнина, несвестица, осип, висока температура, црвенило или регистрирано алергија на други супстанции (локални анестетици, антибиотици) (8,4,9,10,11,12).

Клиничката слика за можната алергиска реакција која се јавила најчесто е во преносно својство бидејќи не сме директно вклучени (опсерватори) во збуднувањата кои се случиле и како се манифестирале, туку се потпираме на релативни искази од пациентот или придржникот за вистинската слика на настанот. Заради тоа и нашата цел е со алерголошките in vivo тестирања алергените кои се одговорни за алергијата (локалните анестетици) да бидат идентифицирани/ потврдени или отфрлени (13,14).

Most of IgE antibodies that are produced after the contact with a certain allergen, attach to receptor spot on the cell membrane of the mast cells in tissues and basophils in the plasma.

It has been estimated that each cell membrane contains 40 000 100 000 receptor spots potentially free to get in touch with IgE antibodies. More common exposition of the sensitized host to same or chemically similar antigen (medication) results with antigen – antibody reaction which initiates degranulation of mast cells and basophils. The degranulation is characterized with explosive release of the contents of mast cells (vasoactive materials), swelling (edema) or redness (vasodilation) occur responsible for the signs and symptoms of anaphylaxis.

These reactions occur immediately and may be sufficient for the emergence of bronchi constriction and shock. This systemic response to the allergen is called an anaphylactic reaction.

Histamine is often considered the most important cause of allergic manifestations although the role of leukotrienes can be important as well. They may be 3000 to 10,000 times more potent in causing bronchoconstriction than histamine.

Side reactions to L.A. allergic type may be predicted by taking exhaustive anamnestic history of any suspicious clinical signs such as breathlessness, nausea, fatigue, rash, fever, redness or registered allergy to other substances (local anesthetics, antibiotics) (8,4,9,10,11,12)

The clinical manifestation of a possible allergic reaction that occurred mostly is in portable capacity. We are not directly involved (observers) in the events that have occurred and how to express themselves, so the best is to rely on the relative statements from the patient or a companion for a true picture of the event.

Therefore our aim is to identify of reject allergens responsible for allergy (local anesthetics) with allergologic in vivo testing (13,14).



МАТЕРИЈАЛИ И МЕТОДИ

За реализација на ова истражување вклучивме пациенти со анамнестички податоци за несакана реакција во која бил инволвиран различен агенс (најчесто антибиотик, анестетик, нутритивен агенс и др.) Пациентите се избрани по случаен, рандомизиран и консекутивен избор. Меѓу испитуваните пациенти беа вклучени и здравствени работници со анамнестички податоци за алергија на некој локален анестетик. Направени се КАТ (Кожни Алерголошки тестови) кај 84 пациенти (испитаници) кои беа поделени во две групи:

1. Прва група (испитувана) - 42 пациенти со анамнестички податоци за било каква несакана или алергиска реакција на локален анестетик и друг медикамент.
2. Втора група (испитувана) - 42 пациенти со анамнестички податоци за атопија (нутритивни причинители, увод од оса, пчела, полени и др.).

Во методите и планот на работа беа вклучени приоритетни дијагностички методи кои претставуваат суштинско знаење за докажување или исклучување на алергиска реакција како и за понатамошниот третман.

Иако за дијагностицирањето на хиперсензитивните реакции постојат *in vitro* методи, за ова наше тестирање ние користевме два типа на *in vivo* тестовите (prick и *i.d* тест)-.

In vivo тестови се поагресивни од *in vitro* тестовите, но за разлика од нив се изведуваат во покус временски интервал, поекономични се, а се смета дека и веродостојноста им е многу поголема, па од тој аспект ги избравме токму нив.

Со овие два *in vivo* теста се тестирани двете испитувани групи, при што се вршени две контроли на тестот: позитивна и негативна. За позитивна контрола беше користен хистаминот, а за негативна контрола беше користен: пуфер, дестилирана вода или физиолошки раствор. Тестирањето кај сите пациенти се почнува со prick тестот како понеагресивен тест и доколку е негативен овој тест се продолжува понатака со тестирањето со *i.d.* тест како поагресивен test. Начин на изведување на prick (prick) тестот се вршеше на воларната страна на подлактицата на пациентите, при што претходно се

MATERIAL AND METHOD

For realization of this research we have included patients with anamnestic data about side reactions in which a different agent was involved (mostly antibiotic, anesthetic, nutrient agent etc.). Patients were randomly and consecutively selected. The examined patients included health professionals with anamnestic data of allergy to a local anesthetic. CAT (cutaneous allergenic tests) tests are performed in 84 patient that were divided in two groups:

1. First group – 42 patients with a history of any side or allergic reaction to a local anesthetic drug, etc.
2. Second group – 42 patients with a history of atopy (nutritional causes, wasp sting, bee, pollen, etc).

Preferred diagnostic methods were included in the method and plan of work that are essential to prove or exclude an allergic reaction as well as for subsequent treatment.

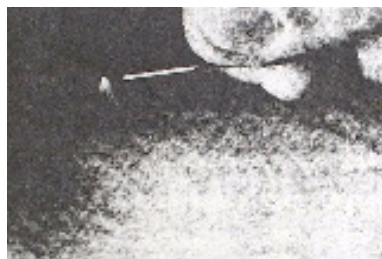Although for diagnosing hypersensitivity reactions *in vivo* methods exist, for our testing we used two types of tests (prick and *i.d* test).

In vivo tests are more aggressive than *in vitro* tests, but unlike them are performed in a shorter time interval, are more economical and are considered that their reliability is much higher, so from that perspective we chose them precisely. With these two tests two groups were clinically tested, in which two controls were performed on the test, positive and negative controls. Histamine was used for positive and for negative control was used buffer, distilled water or saline. The testing in all patients begins with the prick test as less aggressive test and if it is negative the test goes further with *i.d.* testing as more aggressive. The prick test is performed on the volar forearm of patients arm previously cleared with alcohol. A drop or two is applied of the tested L.A. with insulin needle in the skin.



брише раката/подлактицата со алкохол, а покасно се нанесуваат капка до две од испитуваниот л.а. и со инсулинска игла или ланцета се минува низ капката и се прободува кожата. При овој тест зависно од промерот на иглата, од алергенот во кожата продира 0,001 ml. Резултатите од тестот се читаат после 15-20 мин. При што се мери: големината на уртиката и на самиот еритем. Мерењата беа правени според позитивната проба на тестот / хистаминаот.

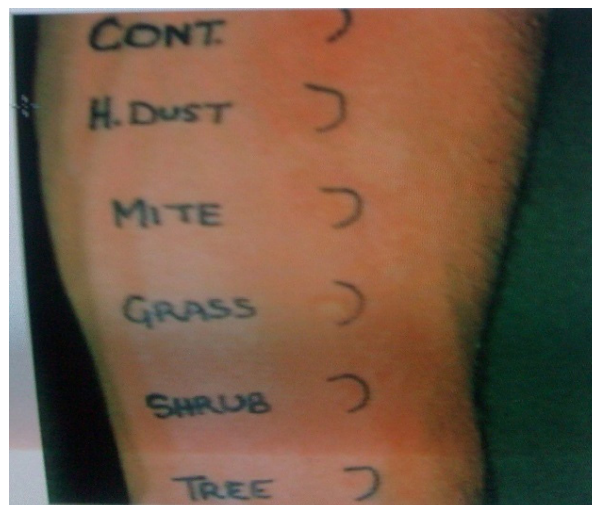In this test, depending on the dimension of the needle, 0.001ml allergen solution penetrates into the skin. Test results are read after 15-20 minutes so that a measurement is made about the size, the width of the urtica and the erythema. The measurements were made by the positive sample test / histamine.



После добиениот (-) негативен **prick** тест се продолжува и.д. тест кој исто така се изведува на воларната страна на подлактицата со претходно пребришување и правење на позитивна и негативна проба.

Разликата меѓу овие два теста се состои во тоа што при и.д. тест со игла се влегува интрадермално и се вбризгува 0.1. мл од алергенот / л.а. Исто така кај овој тест резултатите се читаат после 15-20 мин по извршеното тестирање и тестот се оценува како „ + ‘позитивен,, -; ‘негативен,, или +/- ‘двоен,,.

After the received negative **prick** test is continued with i.d. test which is also performed on the volar forearm with pre-wiping and making a positive and a negative sample. The difference between these two tests is that when an i.d test is performed, a needle enters and 0.1. of the allergen L.A. is injected intradermally. Also in this test results are read after 15 to 20 minutes and the test is evaluated as positive or negative or double.



Слика бр. 1 и.д. тест

Image No. 1 i.d. test



За ова тестирање користевме два анестетика од амидна група на анестетици: Lidocain (Хуlocain) 2 и 3%, и Mepivacain (Scandicain) 2 и 3%, а добиените податоци од тестирањето се статистички обработени.

РЕЗУЛТАТИ

Иако за локалните анестетици се смета дека се многу безбедни сретства и се алергени кои поретко предизвикуваат алергиска реакција. Како анамнестичките податоци така и алерготестовите покажуваат дека алергија на локални анестетици сепак постои.

КАТ иако применети уште пред еден век го издржале тестот на времето (Solter, Blackey, Jadasson и др.) и се одржале до ден денешен. Она што ги прави незаменливи КАТ, е можноста да се евидентира поливалентната реактивност на кожните структури при провокација со алерген (суспектен) на л.а. Важните конструкционални фактори на позитивен кожен тест ги чинат: интегритетот на мастоцитот, васкуларниот и неуралниот одговор на организмот. Според нашите добиени резултати при КАТ (Кожно Алерголошко тестирање) кога беше тестиран Мепивакаин-от, во 1,19% од случаите од вкупно 84 тестирани пациенти prick тестот беше добиена +/- двојбена реакција, при што кај тој случај тестирањето во тој момент се смета за завршено (се прекинува) за соодветниот анестетик. Алерголошкото тестирање кај овие пациенти се продолжува со друг тип на анестетик по одреден редослед – шема на тестирање. Кај останатите пациенти каде prick тестот беше негативен, тестирањето се продолжи понатака, при што кај двајца пациенти кои беа тестирани со Mepivacain, добиваме позитивни алерго тестови со и.д. тестирање. Табела 1 и графт 1.

Табела 1. Дистрибуција на испитаниците според in-vivo кожно алерголошко тестирање (КАТ) на Mepivacain (+) реакции.

ТЕСТИРАН АНЕСТЕТИК	I ГРУПА	II ГРУПА	ВКУПНО
Негативни	39(92,8%)	40(95,2%)	79
Prick	0(0,0%)	0(0,0%)	0
и.д.	1(2,4%)	1 (2,4%)	2
не е правено	2(4,8%)	1(2,4%)	3
Вкупно	42(100,0%)	42(100,0%)	84

We used two anesthetic of amide group of anesthetics for this test: Lidocain (ylocain) 2 and 3 % and Mepivacain (Scandicain) 2 and 3 %. The test results are elaborated statistically.

RESULTS

Although the local anesthetics are considered to be safe and are allergens that rarely cause allergic reaction, the anamnestic data shows that allergy to local anesthetic does exist and its further reaction can be seen.

Although CAT was implemented a century ago it has withstood the test of time (Solter, Blackey, Jadasson etc.) and remained in place until today. What makes CAT irreplaceable is the ability to record polyvalent reactivity of skin structures at provocation with suspected allergen (L.A.).

The main constructional factors for positive dermal tests are consisted of: integrity of mass cells, vascular and neutral response of the body.

According to our results with the CAT, in 1,8% of cases, in total 84 tested patients, positive reaction to Mepivacaine was received with the prick test, whereas in that case the testing for the corresponding anesthetic is considered finished. These patients are exposed to allergologic testing for other type of anesthetic determined by testing scheme.

The prick test was negative in the remaining examinees so we continued with the testing.

Two patients who were tested with i.d. test to Mepivacain received positive allergologic result. Table chart 1 and graft 1.

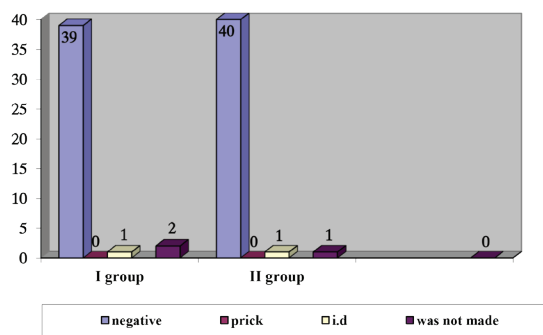
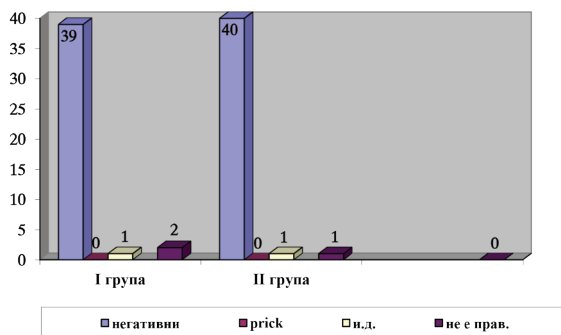
Table No. 1. Distribution of examinees according to in vivo i.d. testing (CAT) to Mepivacain (+) reaction.

TESTED ANESTHETIC	I GROUP	II GROUP	TOTAL
negative	39(92,8%)	40(95,2%)	79
Prick	0(0,0%)	0(0,0%)	0
i.d.	1(2,4%)	1 (2,4%)	2
Was not made	2(4,8%)	1(2,4%)	3
Total	42(100,0%)	42(100,0%)	84



Графикон 1. Дистрибуција на испитаниците според in-vivo кожно алерголошко тестирање (КАТ) на Мепивасаин (+) реакции.

Graph No.1 Distribution of examinees according to in vivo i.d. testing (CAT) to Mepivacain (+) reaction.



Според добиените резултати од КАТ во првата испитувана група од вкупно 40 тестирани испитаници добиен е еден (+) тест од и.д. тест.

According to the results from CAT, in the first group of 40 examinees, 1 positive i.d. test result to Mepivacain is registered. In the second group of 41 examinees, also 1 positive i.d. test result is registered.

Во втората група од вкупно 41 тестирани испитаници добиен е исто така (+) резултат при и.д. тестирање.

Mann-Whitney U The test showed that there is statistical, significant difference between the first and the second group to in vivo Mepivacain reaction ($Z = -0,192$ $p = 0,8474$).

Mann-Whitney U Test покажа дека непостојат статистички сигнификантни разлики помеѓу првата и втората група во однос на in-vivo Мепивасаин (+) реакција ($Z = -0,192$ $p = 0,8474$).

(Table chart No. 1 and Graph No. 1).

(Табела бр. 1 и Графикот бр. 1).

Two patients, who were tested (with CAT) with Lidocain, received positive test result during i.d. The rest showed negative test results. Table chart 2 and Graph 2

Кај пациентите кои беа тестирани со КАТ со Lidocain добивме два позитивни теста при и.д. тестирање. На prick тестот кај сите пациенти добивме негативни тестови Табела 2 и графикон 2.

Табела 2. Дистрибуција на испитаниците in vivo кожно алерголошко тестирање (КАТ) на Lidocain (+) позитивни реакции.

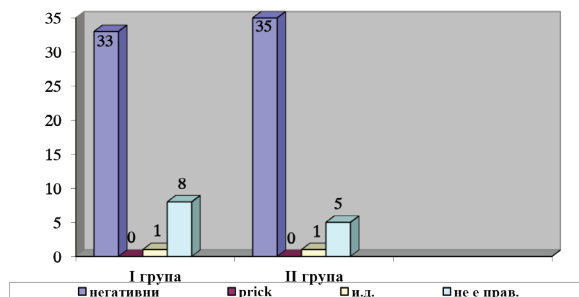
Table No. 2 Distribution of examinees according to in vivo i.d. testing (CAT) to Lidocain (+) reaction.

ТЕСТИРАН АНЕСТЕТИК	I ГРУПА	II ГРУПА	ВКУПНО
Негативни	33(78.6%)	35(83.3%)	68
Prick	0(0.0%)	0(0.0%)	0
и.д.	1(2.38%)	1(2.38%)	2
не е правено	8(19.0%)	6(12.0%)	14
Вкупно	42(100.0%)	42(100.0%)	84

TESTED ANESTHETIC	I GROUP	II GROUP	TOTAL
Negative	33(78.6%)	35(83.3%)	68
Prick	0(0.0%)	0(0.0%)	0
i.d	1(2.38%)	1(2.38%)	2
Was not made	8(19.0%)	6(12.0%)	14
Total	42(100.0%)	42(100.0%)	84



Графикон бр.2 Дистрибуција на испитаниците според in vivo кожно алерголошко тестирање на Lidocain (+) реакции.



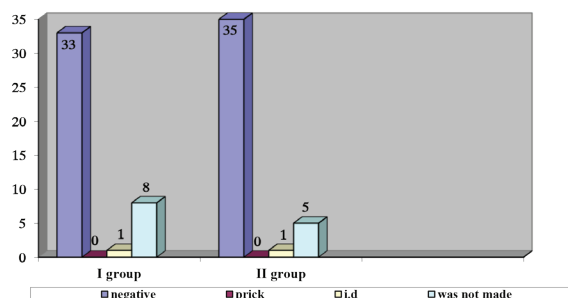
Според Mann-Whitney U Test се покажа дека не постојат значајни статистички сигнификантни разлики помеѓу I и II испитувана група во однос на in-vivo Lidocain (+) алерготестови според начинот на тестирање ($Z = -0,187$ $p = 0,8509$).

Во двете испитувани групи се добија по еден позитивен тест при и.д. тестирање.

ДИСКУСИЈА

Несаканите реакции што се сметаат за алергични може да бидат предизвикани од сосема различни фактори, што пак може да доведе до предвремена дијагноза на алергија само врз основа на медицинска историја, или напротив за занемарување на предизвиканите симптоми со алергиска реакција. Поединци чија евиденција на медицинска историја укажуваат на такви симптоми како уртикарија, ангиоедем или ринитис, поврзан со администрација на локален анестетик, бара детална дијагностика во центар за алергии. Ваквите реакции можат да бидат директно поврзани со анестетикот (реакција на алергија) и нејзино дозирање (токсична реакција или предозирање). Во повеќето случаи, несаканата реакција по администрација на анестетик е предизвикана од психолошки ефект како што се страв и вознемиреност поврзани со стоматолошката процедура (15,16). Литературата покажува дека алергиите на локални анестетици сочинуваат 1% од сите несакани реакции(12). Се смета дека проблемот со алергијата е многу конфузен, неразрешен и недоволно обработен, поради самата природа на болеста и атописката констатација на самото лице. Овој проблем во

Графикон бр.2 Дистрибуција на испитаниците според in vivo кожно алерголошко тестирање на Lidocain (+) реакции.



According to Mann-Whitney U Test it has been shown that there is a significant and statistical difference between I and II group in vivo allergologic tests of Lidocain(+). ($Z = -0,187$ $p = 0,8509$).

Positive i.d. test results were received in both groups.

DISCUSSION

Adverse reactions that are considered allergic can be caused by completely different factors, which in turn can lead to an early diagnosis of allergy based on medical history or, conversely, to neglect the symptoms caused by an allergic reaction. Individuals whose medical history indicates such symptoms as urticaria, angioedema, or rhinitis associated with the administration of a local anesthetic, require detailed diagnosis at an allergy center. Such reactions may be directly related to the anesthetic (allergic reaction) and its dosage (toxic reaction or overdose). In most cases, the adverse reaction after anesthetic administration is caused by a psychological effect such as fear and anxiety associated with the dental procedure (15,16). The literature shows that allergies to local anesthetics account for 1% of all adverse reactions (12).

More common is the occurrence of allergic manifestations nowadays, possibly due to advanced industry, changed living conditions in an environment and the possibility of using more sophisticated methods and means for testing allergic reactions. The problem with allergy is very confusing, unresolved, undertreated due to the nature of the disease and the atopic presumption of the individual. This problem has been very respon-



последно време е многу актуелен, не само туку воопшто земено и во светот. Итните случаи во стоматолошката пракса генерално се сметаат како ретки, меѓутоа кога таква несакана реакција ќе се појави може да биде опасна по живот. Резултатите од прашалникот кој бил пополнуван од страна на 887 стоматолози, (34% од 7 области во Англија) укажуваат дека 2,6% случаи на несакани реакции отпаѓаат на секој доктор/стоматолог од кои 1,9% случаи на синкопа, гушење 0.09%, а 0.013 случаи на анафилакса Girdler - Smit(18).

Во денешно време се почесто е појавата на регистрирани алергиски манифестации кои се должат најверојатно на напредокот во индустријата, како и изменетите услови за живот во една средина, можноста за користење на посоефицицирани методи и сретства за испитување и докажување на алергиските реакции. Нашите резултати го потврдуваат фактот дека и Мепивасаин-от може да предизвика алергиска реакција кој факт се потврдува со испитувањата од страна на Hein et al (23) кои вршеле испитувања кај 26 пациенти при што биле добиени следните резултати: 4 испитаници реагирале на орална и субкутана провокација (3) на Penicillin и 1 на Мепивасаин.

Исто така Fisher i Gracham (3) во една своја студија при тестирање на 27 пациенти со локален анестетик, добиле еден случај со вистинска алергија на тестираниот анестетик, како и Escolano et al(13)-кои користеле кожни тестови со три анестетика (Procain 2 %, Lidocain 2 % и Мепивасаин 1%) на 35 пациенти исто така добиле позитивна реакција кај еден пациент каде се потврдила алергијата на анестетикот причинител за несаканата реакција.

Во врска со чисто лидокаински препарати во 33 год. CSM бележи 32 вистински алергиски одговори од кои 8 неспецифични а.р., 13 анафилактички реакции вклучувајќи и две фатални, 10 анафилактоидни реакции и една од тип 1 хиперсензибилна реакција. Од комбинираниите продукти кои содржеле лидокаин CSM регистрирал вкупно 41 реакција во истиот период (21).

Во една студија работена од Dukes (6) реферирани се 13 случаи за смртност кои се должат на локални анестетички сретства од кои пет на лидокаин, а перинатална смрт била забележана на три пати во една серија од 885 случаи во акушерството со

sive recently not only here but in general.

Emergency cases in the dental practice are considered to be very rare but when an unwanted reaction occurs it may be lethal. The results from the questionnaire filled out by 887 dentists (3,4 % from 7 dentistry fields in England) indicate that 2,6 % of unwanted reaction cases belong to every doctor/dentist in which 1,9 cases of syncope, 0.09% cases of asphyxia and 0.013% cases of anaphylaxis Girdler Smith (18).

Our results confirmed the fact that Мепивасаин can cause allergic reaction as evidenced by Hein et al (23) examinations, where 26 patients were tested and the following results were received : 4 examinees reacted to oral and subcutaneous provocation (3 to Penicillin and 1 to Мепивасаин).

Fisher i Gracham (3) in one of their study during examination of 27 patients, recieved case with real allergy to tested anesthetic. Escolano et al(13)- also used i.d. tests with three anesthetics (Procain 2 %, Lidocain 2 % and Мепивасаин 1%) on 35 patients. A positive reaction was also registered in one patient which confirmed the allergy caused by the anesthetic.

Regarding to pure Lidocain solutions in period of 33 years, CSM notes 32 with real allergic response, 8 nonspecific A.R., 13 anaphilactic reactions including two fatal, 10 anaphilactoid reactions, 1 type I and hypersensitive reaction.

41 reactions were registered from the combined products containing Lidocain CSM in same period. (21).

In one study by Dukes (6), 13 fatal cases were registered. Causes are local anesthetics, 5 to Lidocain and a perinatal death is registered in one serie of 885 cases in gynecology by epidural anesthesia with Lidocain.

A.Ball (5) reports a case with allergic reaction to Lidocain with positive i.d. in vivo prick test results, but with negative test results to Prilocain which is in the same amino group as Lidocain.

Our in vivo tests indicate to the fact that allergic reaction to L.A. do exist. We confirm the following information with the received positive test results to few of the tested anesthetics, in this concrete case 5 patients or 4.8% of the examinees. Cross reaction was not evidenced between the two anesthetics.



епидурална анестезија од лидокаин.

Ball (5) известува за еден случај со алергиска реакција на лидокаин каде и кожните “in vivo” prick и и.д. тестови биле позитивни, а истите се негативни на прилокаин кој спаѓа во истата аминокислотна група на лидокаинот.

Нашето in vivo тестирање укажува на фактот дека алергиски реакции сепак се случуваат и на л.а., а тоа го потврдуваат добиените (+) позитивни тестови на некој од испитуваните анестетици. Во конкретниот случај позитивни тестови се добиени кај пет случаи односно во 4.8 % од групата на пациентите кои беа подложени на тестирањето. Исто така што се однесува до можност од вкрстена реакција меѓу двата анестетика, таква реакција не беше регистрирана.

Бидејќи сериите на анестетичките сретства се со додатоци (конзерванси, стабилизатори и сл.) во случај ако тестот бил позитивен на тоа сретство најдобро да не се применува бидејќи истото ќе даде алергиска реакција при следната примена.

При самото изведување на овие алерголошки тестови мора да го напоменеме и следното: Алергиските тестови при нивното изведување се безбедни за поголем дел од луѓето, но во мал број на случаите сепак може да се очекува кај субјектот да се јават алергиски реакции при in vivo тестирањето. Поради овие причини, субјектот/испитаникот при самото тестирање се изложува на минимални дози на алергенот во првата фаза на тестирањето, со тоа што при следниот чекор во тестирањето таа доза се зголемува (23,24)

Пациентот кој бил подложен на кожно тестирање треба да се набљудува во време траење од 30 минути одкако ќе се изврши тестирањето, и потребно е правилно реагирање и третман ако се појават алергиски реакции. Како и да е, пролонгиран анафилактички одговор може да доведе до итна потреба за нега на пациентот, и важно е пациентот да се едуцира како да познае пролонгиран анафилактички одговор (23-25). Генерализирано црвенило и отоци може да се јават на местото на кожата каде тестот е извршен дури и по ден или два(15,16). Многу почести реакции бараат антихистаминска терапија. Интрадермални тестови несоодветно може да резултираат со инјекција на алергенот во циркулацијата и со тоа да го зголемат ризикот за појава на алергиска реакција.

Since series of anesthetics are with supplements (preservatives, stabilizers etc.), in case of positive test result it is best not to use the same anesthetic, it will lead to an allergic reaction.

When performing these allergologic tests, few things have to be mentioned. Allergologic tests are harmless for most of the examinees, even though they may cause allergic reaction during in vivo testing. For these reasons, the examinee is exposed to minimal dose of allergen in the first phase of the testing. In the next phase the dosage is increased(23,24). The patient must be examined 30 min after the testing. If an allergic reaction occurs it must be treated properly. Prolonged anaphylactic response can lead to urgent need for care. The patient must be informed and educated to recognize the prolonged anaphylactic response. Generalized redness can occur after one or two days on the spot of the skin where the test was made (15,16). Reactions that occur, more often request antihistaminic therapy. Intradermal test can give inadequate result with injection of allergen in circulation and increase the risk of allergic reaction.



ЗАКЛУЧОЦИ

1. Иако се сметаат за многу ретки, алергиски реакции на локални анестетици сепак постојат. Врз основа на нашите KAT in vivo алерголошки тестирања на локални анестетици, процентуалната застапеност на истите изнесува 4.8 %.
2. Во случаите каде анамнестичките податоци одат во прилог на суспектна веројатност за анафилакса, висок индекс ризик за анафилакса, се наметнува потребата од алерголошко тестирање.
3. Од испитувањето што го спроведовме, најчесто применуваните анестетици во стоматологијата се Lidocain-от со 87,5% и Mepivacain-от со 97,1% застапеност за кои неможе да се даде апсолутна сигурност дека се најбезбедни анестетици, бидејќи како што нивниот процент на застапеност се зголемува така и алергиски реакции на истите може да се јават.
4. Добиените резултати од in vivo KAT тестирање покажа дека не постои вкрстена реактивност помеѓу Mepivacain-от и Lidocain-от. Анализата со Fisher exact test покажува дека нема статистички сигнификантна зависност (корелација) помеѓу позитивните резултати на Mepivacain и Lidocain.
5. За точна интерпретација на KAT неопходно е строго придржување кон техничките пропозиции за изведба на истите.

ЛИТЕРАТУРА:

1. Alegreti N , Andreis I, Culo F, Marusic. M, Taradi M. *Imunologija. Školska knjiga, Zagreb, 1989.*
2. Patterson, De Swarte D. R, Greenberger A. P, Grammer C. L, Brown E. I, Choy A. C. *Drug allergy and protocols for management of drug allergies. Ocean Side Publications, Inc. Providence, Rhode Island, 1995*
3. Fisher MM, Graham R. Adverse responses to local anesthetics. *Anaesth Intensive Care, nov 1984; 12:4, 325-7.*
4. Escolano F, Aliaga L, Alvarez J, Alcon A, Olive, Olivie A. |Allergic reactions to local anesthetics| *Rev Esp Anestesiol Reanim 1990 May-Jun; 37(3): 172-5.*
5. Ball IA. Allergic reaction to lignocaine. Volume 186, no.5, March 13 1999.

CONCLUSION

1. Although they are considered very rare, allergic reactions to local anesthetics do exist. Based on our in vivo KAT allergologic testing to local anesthetics the percentage of their presence is 4.8%.
2. Where anamnesis data goes in favor of the probability of suspected anaphylaxis, a high index of anaphylaxis allergenic in vivo testing is needed.
3. The most used anesthetics in dentistry are Lidocain with 87,5 % and Mepivacain with 7,1 % frequency which cannot give absolute certainty about safety because as their percentage increases, allergic reactions to them can occur.
4. The results of in vivo testing KAT show that there is no cross-reactivity between Mepivacain and Lidocain. Analysis with Fisher exact test showed no statistically significant correlation between positive results of Mepivacain and Lidocain.
5. For accurate interpretation of KAT a strict adherence is necessary to technical proposition for performing the same.

REFERENCES:

1. Alegreti N , Andreis I, Culo F, Marusic. M, Taradi M. *Imunologija. Školska knjiga, Zagreb, 1989.*
2. Patterson, De Swarte D. R, Greenberger A. P, Grammer C. L, Brown E. I, Choy A. C. *Drug allergy and protocols for management of drug allergies. Ocean Side Publications, Inc. Providence, Rhode Island, 1995*
3. Fisher MM, Graham R. Adverse responses to local anesthetics. *Anaesth Intensive Care, nov 1984; 12:4, 325-7.*
4. Escolano F, Aliaga L, Alvarez J, Alcon A, Olive, Olivie A. |Allergic reactions to local anesthetics| *Rev Esp Anestesiol Reanim 1990 May-Jun; 37(3): 172-5.*
5. Ball IA. Allergic reaction to lignocaine. Volume 186, no.5, March 13 1999.
6. Dukes MNG., Meyler `s side effects of drugs. *EX-CERPTA MEDICA 1980.*
7. Homburger HA, Hamilton RG. Allergic diseases. In: McPherson RA, Pincus MR, eds. *Henry's Clinical Diagnosis and Management by Laboratory Methods.*



186,no.5, March 13 1999.

6. Dukes MNG., Meyler`s side effects of drugs. EX-CERPTA MEDICA 1980.

7. Homburger HA, Hamilton RG. Allergic diseases. In: McPherson RA, Pincus MR, eds. Henry`s Clinical Diagnosis and Management by Laboratory Methods. 23rd ed. Philadelphia, PA: Elsevier; 2016:chap 55.

8. Donato R MD., A Gutierrez MD, Pinilla. V MD, Tinta M MD., Campos.Alliagata DDS, Balgiano A PhD. CAMI Centro de Alergia y Medicina Inmunologica Martinez. Buenos Aires Argentina.2

9. Chiriac AM, Bousquet J, Demoly P. In vivo methods for the study and diagnosis of allergy. In: Adkinson NF Jr, Bochner BS, Burks AW, et al, eds. Middleton`s Allergy: Principles and Practice. 8th ed. Philadelphia, PA: Elsevier Saunders; 2014:chap 70.

10. Moore PA, Van Hersh E. Local anesthetics: Pharmacology and toxicity. Dent Clin North Am. 2010;54(4):587–99, [https:// doi.org/10.1016/j.cden.2010.06.015](https://doi.org/10.1016/j.cden.2010.06.015).

11. Allergy to local anaesthetic agents used in dentistry – what are the signs, symptoms, alternative diagnoses and management options? Prepared by UK Medicines Information (UKMi) pharmacists for NHS healthcare professionals Before using this Q&A, read the disclaimer at <https://www.sps.nhs.uk/articles/about-uk-mi-medicines-qas/> Date prepared: May 2019

12. By Basak Keskin Yalcin. Complications Associated with Local Anesthesia in Oral and Maxillofacial Surgery. Submitted:March 14th 2019Reviewed: May 31st2019 Published: July 4th 2019.

13. Heinzerling L, Mari A, Bergmann KL, Bresciani M, Burbach G, Darsow U, et al. The skin prick test – European standards. Clin Transl Allergy. 2013;3(1):3, [https://doi.org/ 10.1186/2045-7022-3-3](https://doi.org/10.1186/2045-7022-3-3).

14. Corbo M, Wever E, DeKoven J. Lidocaine allergy: Do positive patch results restrict future use? Dermatitis. 2016;27(2):68–71, <https://doi.org/10.1097/DER.0000000000000171>.

15. Anna Janes-Naze and Piotr Osica. The incidence of Lidocaine allergy in dentists: an evaluation of 100 general dental practitioners. International Journal of Occupational Medicine and Environmental

23rd ed. Philadelphia, PA: Elsevier; 2016:chap 55.

8. Donato R MD., A Gutierrez MD, Pinilla. V MD, Tinta M MD., Campos.Alliagata DDS, Balgiano A PhD. CAMI Centro de Alergia y Medicina Inmunologica Martinez. Buenos Aires Argentina.2

9. Chiriac AM, Bousquet J, Demoly P. In vivo methods for the study and diagnosis of allergy. In: Adkinson NF Jr, Bochner BS, Burks AW, et al, eds. Middleton`s Allergy: Principles and Practice. 8th ed. Philadelphia, PA: Elsevier Saunders; 2014:chap 70.

10. Moore PA, Van Hersh E. Local anesthetics: Pharmacology and toxicity. Dent Clin North Am. 2010;54(4):587–99, [https:// doi.org/10.1016/j.cden.2010.06.015](https://doi.org/10.1016/j.cden.2010.06.015).

11. Allergy to local anaesthetic agents used in dentistry – what are the signs, symptoms, alternative diagnoses and management options? Prepared by UK Medicines Information (UKMi) pharmacists for NHS healthcare professionals Before using this Q&A, read the disclaimer at <https://www.sps.nhs.uk/articles/about-uk-mi-medicines-qas/> Date prepared: May 2019

12. By Basak Keskin Yalcin. Complications Associated with Local Anesthesia in Oral and Maxillofacial Surgery. Submitted:March 14th 2019Reviewed: May 31st2019 Published: July 4th 2019.

13. Heinzerling L, Mari A, Bergmann KL, Bresciani M, Burbach G, Darsow U, et al. The skin prick test – European standards. Clin Transl Allergy. 2013;3(1):3, [https://doi.org/ 10.1186/2045-7022-3-3](https://doi.org/10.1186/2045-7022-3-3).

14. Corbo M, Wever E, DeKoven J. Lidocaine allergy: Do positive patch results restrict future use? Dermatitis. 2016;27(2):68–71, <https://doi.org/10.1097/DER.0000000000000171>.

15. Anna Janes-Naze and Piotr Osica. The incidence of Lidocaine allergy in dentists: an evaluation of 100 general dental practitioners. International Journal of Occupational Medicine and Environmental Health 2019;32(3):333–339 <https://doi.org/10.13075/ijomh.1896.01235>

16. Torsten G, Torsten EG, Lindqvist K. Lidocaine: The origin of a modern local anesthetic. Anesthesiology. 2010;113(6):1433– 77, <https://doi.org/10.1097/ALN.0b013e3181fcef48>.



Health 2019;32(3):333–339 <https://doi.org/10.13075/ijomeh.1896.01235>

16. Torsten G, Torsten EG, Lindqvist K. Lidocaine: The origin of a modern local anesthetic. *Anesthesiology*. 2010;113(6):1433– 77, <https://doi.org/10.1097/ALN.0b013e3181fcef48>.

17. Vervloet D., Pradal M. Drug allergy. Kabi Pharmacia, S-M Ewert AB, Sundbyberg, Sweden, February 1992. Zeric D., et all. The effect of continuous epidural infusion of ropivacaive (0.1 %, 0.2% and 0.3%) on nerve conduction velocity

18. Girdler NM, Smith DG. Prevalence of emergency events in British dental practice and emergency management skills of British dentists. *Resuscitation*. 1999 Jul; 41 (2) : 159- 67.

19. Balabanova-Stefanova M. Hipersenzitivni kutani reakcii na β -laktamski antibiotici. Doktorska disertacija Skopje 1996.

20. Roit I, Brostoff J, Male KD. Hypersensitivity. In *Immunology*, 2 nd ed, 1989,Edinburgh, Churchill Livingstone, 19. 1-22. 10

21. Ivanovic D. *Interna Medicina*. Decje novine, 1989

22. Pichler W.J. IgE-mediated food allergy: classification based on the way of sensitization. *Allergologie* 21, N0 9, 441-450.

23. Hein UR, Chantraine Hess S, Worm , Zuberbier T, Henz BM. Evaluation of systemic provocation tests in patients with suspected allergic and pseudoallergic drug reactions (see comments). *Acta Derm Venereol*, Mar 1999; 79:2, 139-42.

24. Robert K.Stoelting,M.D. Indianapolis,IN. Alergiski reakcii i anesteziija (dekemvri 1999/revidirano dekemvri 2000)

25. Malamed F. Stanley.Handbook Medical Emergencies in the Dental Office. Second edition. Mosby 1982.

17. Vervloet D., Pradal M. Drug allergy. Kabi Pharmacia, S-M Ewert AB, Sundbyberg, Sweden, February 1992. Zeric D., et all. The effect of continuous epidural infusion of ropivacaive (0.1 %, 0.2% and 0.3%) on nerve conduction velocity

18. Girdler NM, Smith DG. Prevalence of emergency events in British dental practice and emergency management skills of British dentists. *Resuscitation*. 1999 Jul; 41 (2) : 159- 67.

19. Balabanova-Stefanova M. Hipersenzitivni kutani reakcii na β -laktamski antibiotici. Doktorska disertacija Skopje 1996.

20. Roit I, Brostoff J, Male KD. Hypersensitivity. In *Immunology*, 2 nd ed, 1989,Edinburgh, Churchill Livingstone, 19. 1-22. 10

21. Ivanovic D. *Interna Medicina*. Decje novine, 1989

22. Pichler W.J. IgE-mediated food allergy: classification based on the way of sensitization. *Allergologie* 21, N0 9, 441-450.

23. Hein UR, Chantraine Hess S, Worm , Zuberbier T, Henz BM. Evaluation of systemic provocation tests in patients with suspected allergic and pseudoallergic drug reactions (see comments). *Acta Derm Venereol*, Mar 1999; 79:2, 139-42.

24. Robert K.Stoelting,M.D. Indianapolis,IN. Alergiski reakcii i anesteziija (dekemvri 1999/revidirano dekemvri 2000)

25. Malamed F. Stanley.Handbook Medical Emergencies in the Dental Office. Second edition. Mosby 1982.



PROTEZA DENTARE FIKSE NGA ZIRKONI TË MBAJTUR ME INLAY: TRAJTIM MINIMAL INVASIV ME MUNDËSI QASJEJE ME ADHESIV

Viktor Angjeleski, Bunjamin Xhaferi DMD²,
Lidija Nemeth PhD, DMD^{1,3}, Maja Antanasova PhD, DMD⁴

Bashkëpunimi:

1. Departamenti i Sëmundjeve Dentare dhe Morfologjisë Normale Dentare, Fakulteti i Mjekësisë, Universiteti i Lubjanës, Vrazov trg 2, 1000 Ljubljana, Slloveni
2. Departamenti i Kirurgjisë Orale, Qendra Klinike Stomatologjike Universitare "Shën Pantelejmon", Nënë Tereza 17, 1000 Shkup, Maqedonia e Veriut
3. Divizioni i Stomatologjisë, Qendra Mjekësore Universitare Ljubljana, Hrvatski trg 6, 1000 Ljubljana, Slloveni
4. Qendra shëndetësore Lenart, rruga Maistrova 22, 2230 Lenart, Slloveni

ABSTRAKT

Ky rast ka të bëjë me një grua 45-vjeçare, e cila përballet me problemin kryesor të dhëmballës së parë mandibulare të anës së majtë. Nga mundësitë në dispozicion, u përcaktua për një procedurë minimale invazive për të zëvendësuar dhëmbin që mungon. Në përputhje me rrethanat, u bë një protezë dentare fikse nga zirkoni të mbajtur me inlay. Janë bërë përgatitjet për ankorimin e protezës krahas heqjes së mbushjeve me amalgamë të dhëmbëve ankorues ngjitur asaj dhëmballe. Materiali i zgjedhur ishte zirkoni monolit. Me këtë lloj qasjeje ultrakonservative, nuk pati pothuajse fare humbje të substancës së dhëmbit.

HYRJE

Ka shumë mënyra për të zëvendësuar një dhëmb të humbur në pjesën e dhëmbëve të pasmë. Për shembull, restaurimi me një protezë dentare fikse të mbështetur nga implanti (ISFDP) është trajtimi i zgjedhur në rast të humbjes së dhëmbit të pasmë. Megjithatë, trajtimi ISFDP nuk mbështetet në raste të caktuara për shkak të faktorëve të tillë si pirja e duhanit, sëmund-

INLAY-RETAINED ZIRCONIA FIXED DENTAL PROSTHESES: MINIMALLY INVASIVE TREAT- MENT OPTION BASED ON AN ADHESIVE APPROACH

Viktor Angjeleski DMD¹, Bunjamin Xhaferi DMD²,
Lidija Nemeth PhD, DMD^{1,3}, Maja Antanasova PhD, DMD⁴

Affiliations:

1. Department of Dental Diseases and Normal Dental Morphology, Faculty of Medicine, University of Ljubljana, Vrazov trg 2, 1000 Ljubljana, Slovenia
2. Department of Oral surgery, University Dental Clinical Center "St. Pantelejmon", Mother Teresa 17, 1000 Skopje, North Macedonia
3. Division of Stomatology, University Medical Centre Ljubljana, Hrvatski trg 6, 1000 Ljubljana, Slovenia
4. Health center Lenart, Maistrova ulica 22, 2230 Lenart, Slovenia

ABSTRACT

This case report presents a 45-year-old woman, missing her mandibular first left molar as a main problem. From the number of solutions available, we chose a minimally invasive procedure to replace the missing tooth. Accordingly, an inlay-retained zirconia fixed dental prosthesis was made. Preparations were made for anchoring the prosthesis in addition to the removal of amalgam fillings of the adjacent anchor teeth. The material of choice was monolithic zirconia. With this kind of ultraconservative approach, tooth substance loss was almost none.

INTRODUCTION

There are plenty of ways to replace a missing tooth in the posterior teeth region. For instance, restoration with an implant supported fixed dental prosthesis (ISFDP) is the treatment of choice in cases of posterior tooth loss. However, ISFDP treatment is not supported in certain cases due to factors such as smoking, periodontal disease, uncontrolled or poorly controlled



ja periodontale, diabeti mellitus i pakontrolluar ose i kontrolluar keq, sëmundje psikiatrike ose epilepsi. (1) Një tjetër mundësi trajtimi është restaurimi me një zëvendësim protetik klasik - një urë dentare. Disavantazhi kryesor i kësaj zgjidhjeje invasive është humbja e substancës së dhëmbit gjatë përgatitjes. Humbja e substancës së dhëmbit të dhëmballave varion nga 21% në 35%, në varësi të materialit restaurues të zgjedhur. (2) Një përfaqje e tretë për trajtimin është planifikimi i një proteze dentare fikse me inlay (IRFDP). Avantazhi më i rëndësishëm i kësaj zgjidhjeje konservatore është humbja minimale e substancës së dhëmbit. Përkatësisht, po paraqesim një rast klinik të një pacienti me humbje të dhëmbit posterior, të trajtuar me zirkon monolit IRFDP.

EKZAMINIMI KLINIK DHE PLANIFIKIMI I TRAJTIMIT

Një paciente 45-vjeçare vizitoi klinikën tonë, me ankesën kryesore mungesën e dhëmballës së parë të majtë mandibulare. Higjena orale ishte e kënaqshme gjatë ekzaminimit klinik. Thellësia e xhepit të dhëmbëve ngjitur me hendekun e dhëmbit ishte brenda kufijve normalë pa lëvizshmëri patologjike të dhëmbëve dhe pa shenja të recesionit gingival. Të dy dhëmbët mbështetës ishin vitalë pa asnjë shenjë të kariesit dytësor. Ekzaminimi klinik i dhëmbëve fqinj me hendekun e dhëmbit zbuloi mbushje amalgame - mbushje amalgame okluzalo-distale (OD) në premolarin e dytë të majtë mandibular dhe mbushje mesial-okluzale (MO) në molarin e dytë të majtë mandibular. Vlerësimi radiologjik nuk tregoi asnjë shenjë të ndonjë kariesi dytësor, të resorbimit kockor ose patologjisë periapikale. Pacientit iu ofruan tre opsione trajtimi: një trajtim ISFDP, një restaurim tradicional i protezës dentare të fiksuar me vinersa të plotë dhe një trajtim IRFDP.

Në këtë rast, proteza dentare fikse e mbështetur me implant nuk ishte një opsion, për shkak të frikës së pacientit nga operacioni. Ndër zgjidhjet e tjera të mundshme, u përcaktua për opsionin IRFDP, duke e konsideruar atë si një procedurë minimalisht invazive. Materiali i zgjedhur ishte zirkoni monolit për shkak të karakteristikave të tij të dëshiruara, ndër të cilat ne përfshijmë potencialin e tij për të parandaluar problemet e copëtimit. (3)(4) Edhe pse disilikati i litiumit në krahasim me zirkonin ka veti të larta estetike, materiali i zgjedhur

diabetes mellitus, psychiatric illness or epilepsy.(1) Another treatment option is restoration with a classic prosthetic replacement - a dental bridge. The main disadvantage of this invasive solution is tooth substance loss during preparation. Tooth substance loss for molars varies from 21% to 35%, depending on the restoration material of choice. (2) A third approach for treatment is planning an inlay-retained fixed dental prosthesis (IRFDP). The most important advantage of this conservative solution is minimal tooth substance loss. Correspondingly, we are presenting a clinical case of a patient with single posterior tooth loss, treated with monolithic zirconia IRFDP.

CLINICAL EXAMINATION AND TREATMENT PLANNING

A 45-year-old female patient visited our clinic, with the main complaint of missing mandibular first left molar. Oral hygiene was satisfactory at clinical examination. Pocket depth of teeth adjacent to the tooth gap was within normal range with no pathological tooth mobility and no signs of gingival recession. Both abutment teeth were vital with no signs of secondary caries. Clinical examination of the teeth adjacent to the tooth gap revealed amalgam fillings - occlusal-distal (OD) amalgam filling on the mandibular left second premolar and mesial-occlusal (MO) filling on the mandibular left second molar. Radiological evaluation showed no signs of any secondary caries, bone resorption or periapical pathology.

The patient was offered three treatment options: an ISFDP treatment, a traditional full veneer fixed dental prosthesis restoration and an IRFDP treatment.

In this case, implant supported fixed dental prosthesis was not an option, because of the patient's fear of surgery. Among other possible solutions, we opted for IRFDP, considering it is a minimally invasive procedure. The material of choice was monolithic zirconia due to its desired characteristics, among which we include its potential of preventing chipping problems. (3) (4) Although lithium disilicate compared to zirconium has high esthetics properties, material of choice was zirconium, because zirconia polycrystals monolithic ceramics presented superior fatigue behavior than lithium disilicate glass-ceramic ones.(5)



ishte zirkoni, sepse qeramika monolitike e polikristalleve të zirkonit paraqiste sjellje më të lartë të lodhjes sesa ato me qelq-qeramike me disilikat litium.(5)

PËRGATITJA DHE IMPRESIONET

Hapi i parë ishte heqja e mbushjeve të amalgamës së dhëmbëve të ankorimit dhe më pas qoshet e mprehta të dhëmbëve u rumbullakosën dhe u zbutën. Thellësia okluzale ishte 2.5 mm. Gjerësia vestibulare - linguale e istmusit ndërkuspidal ishte 3 mm. U krijua hapësirë e mjaftueshme për lidhësin (3 × 3 mm). Këndi i konvergencës së zgavrës ishte 6 gradë.

Impresioni është marrë duke përdorur një material stampues hidrofil vinyl polisiloksan me një teknikë me dy hapa. Hapi i përfshiu komplet Exaflex, i dyti përfshiu Examix NDS, tipin e rregullt dhe injeksion, GC America INC. Alsip, Illinois. Impresioni i harkut të sipërm është prej alginat; u krye regjistrimi okluzal. U bënë restaurime të përkohshme për të mbushur zgavrat e ndërhuara. (6) Për restaurime të përkohshme u përdor materiali i përbërë. (Protemp™ 3M ESPE, Minesota, SHBA).

FABRIKIMI DHE ÇIMENTIMI

Produkti protetik fiks ishte prej zirkoni monolit (IPS e.max ZirCAD, Ivoclar vivadent, Schaan, Lihtenstein), i cili përbëhet nga dy klasa materialesh: Në zonën okluzale, oksidi i zirkonit i klasës së tejdukshme 5Y-TZP siguron një nivel të lartë të tejdukshmërisë. Në të njëjtën kohë, oksidi i zirkonit i klasës më të errët 4Y-TZP në rajonin e dentinës siguron një nivel të lartë stabiliteti (850 MPa1). Impresionet krijuan nga gipsi dhe u skanuan me një skaner ekstraoral. Në bazë të modeleve të skanuara është bërë një konstruksion i bluar protetik, duke përdorur dizajn me ndihmën e kompjuterit (CAD) / prodhim me ndihmën e kompjuterit (CAM). Është bluar nga makineri me fuqi të lartë me proces përpunimi me 5 boshte të kontrolluar nëpërmjet kompjuterit të integruar (PrograMill PM7, Ivoclar vivadent, Schaan, Lihtenshtajn). Sinterimi me shpejtësi pasoi (75 min) me temperaturë maksimale 1600°C. (Programat S1 1600, Ivoclar vivadent, Schaan, Lihtenstein). (7)

Për të izoluar abutmentet (mbajtëset) nga zgavra e gojës kemi përdorur një digë gome. U hoqën restaurimet e përkohshme, zgavrat u pastruan për çimentim

PREPARATION AND IMPRESSION

The first step was to remove the inlay amalgam fillings of the anchoring teeth and then the sharp tooth corners were rounded and smoothed. Occlusal depth was 2.5mm. Vestibular - lingual width of the intercuspidal isthmus was 3 mm. Enough space was made for the connector were (3 × 3 mm). Convergence angle of the cavity was 6 degrees.

The impression was taken using hydrophilic vinyl polysiloxane impression material with a two-step technique. In the first step, Exaflex putty was used, the second one included Examix NDS regular and injection type, GC America INC. Alsip, Illinois. Impression of the upper arch was made with alginate; occlusal registration was also performed. Temporary restorations were made to fill inlay cavities.(6) Composite material for temporary restorations was used.(Protemp™3M ESPE, Minnesota, USA)

FABRICATION AND CEMENTATION

The fixed prosthetic product was made of monolithic zirconia (IPS e.max ZirCAD, Ivoclar vivadent, Schaan, Liechtenstein), which was composed of two material classes: In the occlusal area, the translucent class 5Y-TZP zirconium oxide ensures a high level of translucency. At the same time, the more opaque class 4Y-TZP zirconium oxide in the dentin region provides a high level of stability (850 MPa1). The impressions were cast from gypsum and scanned with an extraoral scanner. A prosthetic milled construction was made based on the scanned models, using computer-aided design (CAD) / computer-aided manufacturing (CAM). It was milled by high-power machine with 5-axis machining process controlled via the integrated computer (PrograMill PM7, Ivoclar vivadent, Schaan, Liechtenstein). Speed sintering followed (75 min) with maximum temperature of 1600°C. (Programat S1 1600, Ivoclar vivadent, Schaan, Liechtenstein) (7)

To isolate the abutments from the oral cavity we used a rubber dam. Temporary restorations were removed, the cavities were cleaned for cementing using cleaning solution for cavities (Fokaldry, Lege artis, Dettenhausen, Germany). We used a silicone material (Fit-Checker, GC, Tokyo, Japan) to check the fit of the construction in the prepared cavities. There was no



duke përdorur zgjidhje pastrimi për kavitetet (Fokald-ry, Lege artis, Dettenhausen, Gjermani). Përdorëm një material silikoni (Fit-Checker, GC, Tokio, Japoni) për të kontrolluar përshtatjen e konstrukcionit në zgavrat e përgatitura. Nuk u zbulua asnjë fërkim.

Kavitetet u gdhendën me acid ortofosforik 36%, smalt për të 30s dhe dentinë për 15s. Acidi u shpëla me spërkatës ujë/ajër për 30 sekonda. Ngjitës i kuruar me dritë (Adhese universal, Ivoclar vivadent, Schaan, Liechtenstein) u aplikua në smalt dhe dentinë për 10 sekonda dhe u la i pa kuruar. Gjithashtu, u përgatit IRFDP - sipërfaqja e brendshme u spërkat me grimca Al₂O₃, u shpëla me spërkatje uji për 60 sekonda dhe u pastrua me ultratinguj në alkool etilik 95% për 10 minuta. Një kapsollë universale (Monobond plus, Ivoclar vivadent, Schaan, Liechtenstein) u aplikua gjithashtu në sipërfaqen e brendshme të IRFDP-së. Pasi çimentoja e dyfishtë, vetëngjitëse (RelyXTM, 3M ESPE, Minesota, USA) u aplikua në zgavra, u vendos IRFDP-ja.(8) Restaurimi u fiksua në mbështetëse ndërsa çimentoja e tepërt hiqej me një furçë sable (sabletë) njëkohësisht. Përpara se të kryhej kurimi me dritë nga drejtimet mesiolinguale, mesiobukale, distobukale, distolinguale dhe okluzale për 90 sekonda secili (drita kuruese LED bluephase, Ivoclar) u aplikua xhel glicerinë në skajet, për të parandaluar shtresën e frenimi të oksigjenit.(9) Pas kurimit, teprica e çimentos u hoq edhe një herë me fill dentar (Oral-B Superfloss, P&G, USA). Restaurimi është lustruar duke përdorur pika gome.

DISKUTIM

Trajtimi me IRFDP është një opSION i mundshëm për të zëvendësuar humbjen e pasme të dhëmbëve, megjithëse nevojiten më shumë studime afatgjata. (8)(10)(11) Me këtë lloj qasjeje ultrakonservative, humbja e dhëmbëve pothuajse nuk u vërejt fare. Për më tepër, ky trajtim konsiderohet ekonomik në mesin e alternativave të tjera. Përzgjedhja e ngjyrës ishte e vështirë për shkak të njollosjes së dentinës nga mbushjet me amalgamë.(12) Çlidlidhja dhe thyerja e mundshme janë sfidat kryesore të trajtimeve me IRFDP.(13)(14) Sigurimi i një lidhësi sa më të madh dhe materiali të fortë, si zirkoni monolit, redukton shanset për frakturë.(15)(16) Pacienti ka gjashtë muaj që përdor IRFDP dhe nuk ka paraqitur asnjë ankesë.

friction detected.

Cavities were etched with 36% orthophosphoric acid, enamel for 30s and dentin for 15s. The acid was rinsed with water/air spray for 30s. Light-cured adhesive (Adhese universal, Ivoclar vivadent, Schaan, Liechtenstein) was applied to enamel and dentin for 10s and was left uncured. The IRFDP was also prepared - the inner surface was sandblasted with Al₂O₃ particles, rinsed with water spray for 60s, and ultrasonically cleaned in 95% ethyl alcohol for 10 minutes. A universal primer (Monobond plus, Ivoclar vivadent, Schaan, Liechtenstein) was also applied on the inner surface of the IRFDP.

After the dual-curing, self-adhesive cement (RelyXTM, 3M ESPE, Minnesota, USA) was applied in the cavities, the IRFDP was seated.(8) The restoration was secured to the abutments while excess cement was being removed with a sable brush simultaneously. Before the light curing was performed from mesiolingual, mesiobuccal, distobuccal, distolingual, and occlusal directions for 90 seconds each (Bluephase LED curing light, Ivoclar) glycerin gel was applied on the margins, to prevent an oxygen inhibition layer.(9) After the curing, cement excess was once again removed with dental floss (Oral-B Superfloss, P&G, USA).

The restoration was polished using rubber points.

DISCUSSION

Treatment with IRFDP is a viable option for replacing posterior tooth loss, although more long-term studies are needed.(8)(10)(11) With this kind of ultraconservative approach, tooth loss was almost none. Furthermore, this treatment is considered economical among other alternatives. Color selection was difficult because of dentin staining from amalgam fillings.(12) Potential debonding and fracture are the main challenges of IRFDP treatments.(13)(14) Providing an as large as possible connector and strong material, such as monolithic zirconia, reduces the chances of fracture.(15)(16) The patient has been using the IRFDP for six months and has not presented any complaints.



KONKLUZIONI

Dhëmbi që mungonte u zëvendësua pa operacion, pothuajse nuk kishte fare humbje të lëndës së dhëmbit, ndërsa trajtimi ishte financiarisht modest për pacientin. Nga pikëpamja estetike trajtimi i zgjedhur shpie në një rezultat të mirë funksional dhe estetik. Kjo lloj qasjeje është një alternativë e mirë për ISFDP dhe protezën tradicionale të dhëmbëve fikse me vinersa të plotë.

REFERENCAT:

1. Kullar AS, Miller CS. Are There Contraindications for Placing Dental Implants? Vëll. 63, Dental Clinics of North America. W.B. Saunders; 2019. f. 345–62.
2. Schwindling FS, Waldecker M, Rammelsberg P, Rues S, Bömicke W. Tooth substance removal for ceramic single crown materials—an in vitro comparison. Clin Oral Investig. 2019 Gusht;23(8):3359–66.
3. Castillo-Oyagüe R, Sancho-Esper R, Lynch CD, Suárez-García MJ. All-ceramic inlay-retained fixed dental prostheses for replacing posterior missing teeth: A systematic review. Vëll. 62, Journal of Prosthodontic Research. Elsevier Ltd; 2018. f. 10–23.
4. Tang Z, Zhao X, Wang H, Liu B. Clinical evaluation of monolithic zirconia crowns for posterior teeth restorations. Med (United States). 2019;98(40).
5. Pereira GKR, Graunke P, Maroli A, Zucuni CP, Prochnow C, Valandro LF, et al. Lithium disilicate glass-ceramic vs translucent zirconia polycrystals bonded to distinct substrates: Fatigue failure load, number of cycles for failure, survival rates, and stress distribution. J Mech Behav Biomed Mater [Internet]. 2019;91(Dhjetor 2018):122–30. I qasshëm në: <https://doi.org/10.1016/j.jmbbm.2018.12.010>
6. Miura S, Fujisawa M, Komine F, Maseki T, Ogawa T, Takebe J, et al. Importance of interim restorations in the molar region. J Oral Sci. 2019;61(2):195–9.
7. Elisa Kauling A, Güth JF, Erdelt K, Edelhoff D, Keul C. Influence of speed sintering on the fit and fracture strength of 3-unit monolithic zirconia fixed partial dentures. J Prosthet Dent [Internet]. 2020;124(3):380–6. I qasshëm në: <https://doi.org/10.1016/j.prosdent.2019.09.003>
8. Augusti D, Augusti G, Borgonovo A, Amato M, Re D. Inlay-Retained Fixed Dental Prosthesis: A Clinical

CONCLUSION

The missing tooth was replaced without surgery, tooth substance loss was almost none and the treatment was financially unpretentious for the patient. From esthetic point of view treatment of choice leads to a good functional and esthetic result. This kind of approach is a good alternative to ISFDP and traditional full veneer fixed dental prosthesis.

REFERENCES:

1. Kullar AS, Miller CS. Are There Contraindications for Placing Dental Implants? Vol. 63, Dental Clinics of North America. W.B. Saunders; 2019. p. 345–62.
2. Schwindling FS, Waldecker M, Rammelsberg P, Rues S, Bömicke W. Tooth substance removal for ceramic single crown materials—an in vitro comparison. Clin Oral Investig. 2019 Aug;23(8):3359–66.
3. Castillo-Oyagüe R, Sancho-Esper R, Lynch CD, Suárez-García MJ. All-ceramic inlay-retained fixed dental prostheses for replacing posterior missing teeth: A systematic review. Vol. 62, Journal of Prosthodontic Research. Elsevier Ltd; 2018. p. 10–23.
4. Tang Z, Zhao X, Wang H, Liu B. Clinical evaluation of monolithic zirconia crowns for posterior teeth restorations. Med (United States). 2019;98(40).
5. Pereira GKR, Graunke P, Maroli A, Zucuni CP, Prochnow C, Valandro LF, et al. Lithium disilicate glass-ceramic vs translucent zirconia polycrystals bonded to distinct substrates: Fatigue failure load, number of cycles for failure, survival rates, and stress distribution. J Mech Behav Biomed Mater [Internet]. 2019;91(December 2018):122–30. Available from: <https://doi.org/10.1016/j.jmbbm.2018.12.010>
6. Miura S, Fujisawa M, Komine F, Maseki T, Ogawa T, Takebe J, et al. Importance of interim restorations in the molar region. J Oral Sci. 2019;61(2):195–9.
7. Elisa Kauling A, Güth JF, Erdelt K, Edelhoff D, Keul C. Influence of speed sintering on the fit and fracture strength of 3-unit monolithic zirconia fixed partial dentures. J Prosthet Dent [Internet]. 2020;124(3):380–6. Available from: <https://doi.org/10.1016/j.prosdent.2019.09.003>
8. Augusti D, Augusti G, Borgonovo A, Amato M, Re D. Inlay-Retained Fixed Dental Prosthesis: A Clinical



Option Using Monolithic Zirconia. Case Rep Dent. 2014;2014.

9. Chen WX, Bao XD, Yue L. Curing method affecting the formation of oxygen inhibition layer on the surface of resin cement. Beijing Da Xue Xue Bao. 2020;52(6).

10. Bömicke W, Rathmann F, Pilz M, Bermejo JL, Waldecker M, Ohlmann B, et al. Clinical Performance of Posterior Inlay-Retained and Wing-Retained Monolithic Zirconia Resin-Bonded Fixed Partial Dentures: Stage One Results of a Randomized Controlled Trial. J Prosthodont. 2021;30(5):384–93.

11. Bömicke W, Karl J, Rammelsberg P. Minimally invasive prosthetic restoration of posterior tooth loss with resin-bonded, wing-retained, and inlay-retained fixed dental prostheses fabricated from monolithic zirconia: A clinical report of two patients. J Prosthet Dent [Internet]. 2017;117(4):459–62. I qasshëm në: <http://dx.doi.org/10.1016/j.prosdent.2016.08.030>

12. Scholtanus JD, Van Der Hoorn W, Özcan M, Huysmans MCDNJM, Roeters JFM, Kleverlaan CJ, et al. Staining of dentin from amalgam corrosion is induced by demineralization. Am J Dent. 2013 Gusht;26(4):185–90.

13. Lu C, Wang R, Mao S, Arola D, Zhang D. Reduction of load-bearing capacity of all-ceramic crowns due to cement aging. J Mech Behav Biomed Mater [Internet]. 2013;17:56–65. I qasshëm në: <http://dx.doi.org/10.1016/j.jmbbm.2012.08.003>

14. Sagen MA, Kvam K, Ruyter EI, Rønold HJ. Debonding mechanism of zirconia and lithium disilicate resin cemented to dentin. Acta Biomater Odontol Scand [Internet]. 2019;5(1):22–9. I qasshëm në: <https://doi.org/10.1080/23337931.2018.1561188>

15. Kiliçarslan MA, Sema Kedici P, Cenker Küçükeşmen H, Uludağ BC. In vitro fracture resistance of posterior metal-ceramic and all-ceramic inlay-retained resin-bonded fixed partial dentures. J Prosthet Dent. 2004 Oct;92(4):365–70.

16. Kontonasaki E, Giasimakopoulos P, Rigos AE. Strength and aging resistance of monolithic zirconia: an update to current knowledge. Jpn Dent Sci Rev [Internet]. 2020;56(1):1–23. I qasshëm në: <https://doi.org/10.1016/j.jdsr.2019.09.002>

Option Using Monolithic Zirconia. Case Rep Dent. 2014;2014.

9. Chen WX, Bao XD, Yue L. Curing method affecting the formation of oxygen inhibition layer on the surface of resin cement. Beijing Da Xue Xue Bao. 2020;52(6).

10. Bömicke W, Rathmann F, Pilz M, Bermejo JL, Waldecker M, Ohlmann B, et al. Clinical Performance of Posterior Inlay-Retained and Wing-Retained Monolithic Zirconia Resin-Bonded Fixed Partial Dentures: Stage One Results of a Randomized Controlled Trial. J Prosthodont. 2021;30(5):384–93.

11. Bömicke W, Karl J, Rammelsberg P. Minimally invasive prosthetic restoration of posterior tooth loss with resin-bonded, wing-retained, and inlay-retained fixed dental prostheses fabricated from monolithic zirconia: A clinical report of two patients. J Prosthet Dent [Internet]. 2017;117(4):459–62. Available from: <http://dx.doi.org/10.1016/j.prosdent.2016.08.030>

12. Scholtanus JD, Van Der Hoorn W, Özcan M, Huysmans MCDNJM, Roeters JFM, Kleverlaan CJ, et al. Staining of dentin from amalgam corrosion is induced by demineralization. Am J Dent. 2013 Aug;26(4):185–90.

13. Lu C, Wang R, Mao S, Arola D, Zhang D. Reduction of load-bearing capacity of all-ceramic crowns due to cement aging. J Mech Behav Biomed Mater [Internet]. 2013;17:56–65. Available from: <http://dx.doi.org/10.1016/j.jmbbm.2012.08.003>

14. Sagen MA, Kvam K, Ruyter EI, Rønold HJ. Debonding mechanism of zirconia and lithium disilicate resin cemented to dentin. Acta Biomater Odontol Scand [Internet]. 2019;5(1):22–9. Available from: <https://doi.org/10.1080/23337931.2018.1561188>

15. Kiliçarslan MA, Sema Kedici P, Cenker Küçükeşmen H, Uludağ BC. In vitro fracture resistance of posterior metal-ceramic and all-ceramic inlay-retained resin-bonded fixed partial dentures. J Prosthet Dent. 2004 Oct;92(4):365–70.

16. Kontonasaki E, Giasimakopoulos P, Rigos AE. Strength and aging resistance of monolithic zirconia: an update to current knowledge. Jpn Dent Sci Rev [Internet]. 2020;56(1):1–23. Available from: <https://doi.org/10.1016/j.jdsr.2019.09.002>

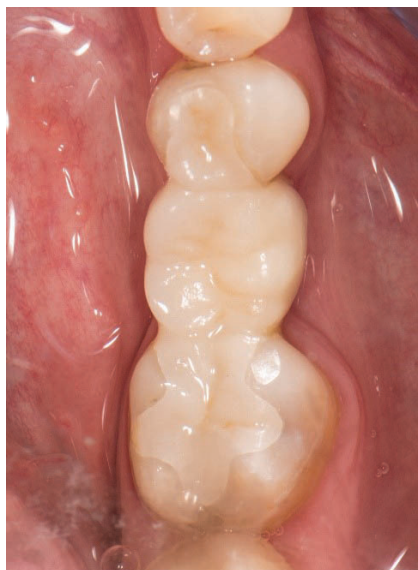


Figura 1:
Figure 1:

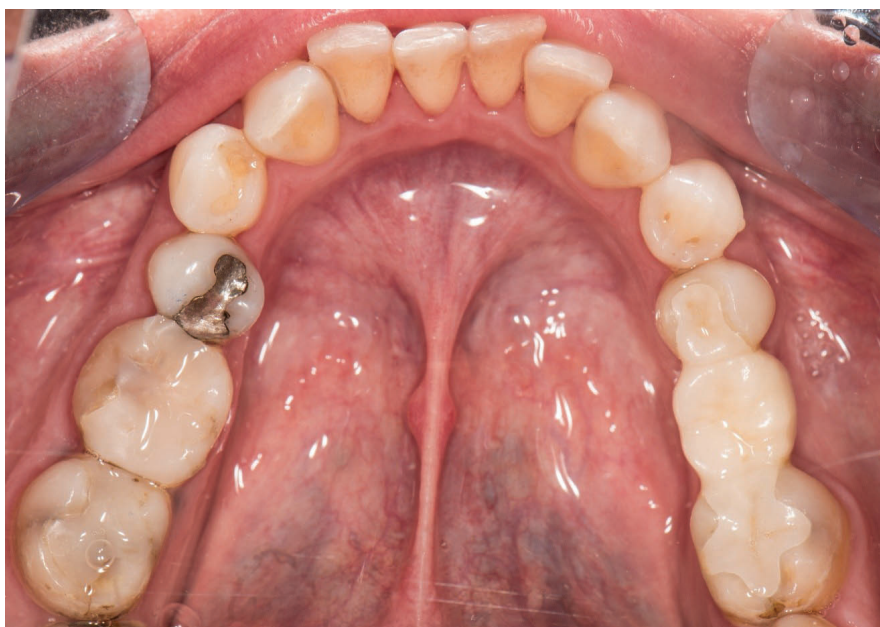

Figura 2:
Figure 2:



HEQJA LAZERIKE E CISTAVE MUKOZALE (PARAQITJE RASTI)

Oliver Temelkov¹, Kiro Papakocu², Simona Simjanovska¹, Aneta Mioska¹, Fadil Azizi¹, Ljuba Simjanovska¹
Fakulteti Stomatologjik, Shkup, Fakulteti i Mjeksisë, Shtip,
Ordinanca Private Shëndetësore DentA Tetovë

LASER REMOVAL OF MUCOUS CYSTS(CASE REPORT)

Oliver Temelkov¹, Kiro Papakocu², Simona Simjanovska¹, Aneta Mioska¹, Fadil Azizi¹, Ljuba Simjanovska¹
Fakultety of dentistry, Skopje, Faculty of Medical Science, Shtip,PHF
Dental clinic DentA Tetovo

Mukocela është një ndryshim me ngjyrë blu të zbehtë që lokalizohet më shpesh në buzën e poshtme. Ndoth si rezultat i obstrukcionit të kanaleve rjedhëse të gjëndrave të vogla të pështymës, ndërsa nga mjedisi është qartë e kufizuar dhe është në formën e një hemisfere të ngritur mbi sipërfaqen e mukozës.

Qëllimi: të nxirren në pah vetitë pozitive të rrezes laser në krahasim me teknikat konvencionale për heqjen e cistave mukozale.

Procedura terapeutike është heqja kirurgjikale me metodë konvencionale ose laser - e cila u përdor për të hequr cistet mukozale në rastet tona.

Pas heqjes me laser të cistave mukoze, ne fituam rezultate të mira, ndërsa sa i përket komplikimeve të mundshme pas-kirurgjikale, ato pothuajse nuk janë regjistruar. Pacientët e pranuan këtë metodë të terapisë pa asnjë paragjykim, kënaqësia e tyre u shpreh menjëherë pas ndërhyrjes.

Përfitimi i aplikimit të dritës laser për të hequr mukocelët është: efekti i tij kompleks anti-inflamator dhe komoditeti i pacientit që mungon në metodat konvencionale.

Rrezja laser është koherente, monokromatike, e drejtuar dhe shndërrohet në energji të nxehtësisë e cila gjithnjë e më shumë po përfshihet në stomatologji.

Fjalët kyçe: cista mukozale, gjëndra e pështymës, laser, buza e poshtme.

Mucocele is a benign, mucus-containing cystic lesion with livid color and most frequently localized on the lower lip. This type of lesion is a result of an alteration of the minor salivary glands due to mucus accumulation, causing limited swelling. It is well surrounded from the adjoining tissue, forming a ball like structure above the mucosa.

Aim: To highlight the benefits of the laser beam in comparison with the conventional methods for removal of mycotic cysts.

The therapeutic procedure for this lesion is surgical removal with conventional or laser method – the method being used for removal of the cysts in our patients.

After the laser removal of the mycotic cysts, we got great results, with almost none postoperative complications. The patients accepted the treatment without any prejudice and they were content with the procedure.

The benefit of the laser beam for mucocele removal is seen in its complex anti-inflammatory effect and the low comorbidity for the patients, contrary to the conventional method.

The laser beam is a coherent, monochromatic, oriented and it can be transferred to thermal power, that is more frequently used nowadays in dentistry.

Key words: mycotic cyst, salivary glands, laser, lower lip



MATERIALET DHE METODAT

Në punim janë ndjekur disa raste (7) me diagnozë të një cisti mukozal të lokalizuar në buzën e poshtme. Pacientët ishin të moshës së re (13-18) vjeç, ndërsa sipas gjinisë, ata përfaqësoheshin nga të dy gjinitë. Nga të dhënat anamnestike që morëm nga pacientët, shkaku më i zakonshëm i këtyre ndryshimeve të buzëve ishte kafshimi i thonjve, kafshimi i buzëve, lapsa / stilolaps, dhe disa prej tyre nuk dinin arsyen e paraqitjes së ndryshimit cistik. Gjendja e përgjithshme shëndetësore e të gjithë pacientëve ishte e mirë, dhe gjendja e dhëmbit ishte e kënaqshme. Te këta pacientë, kemi shfrytëzuar laser për të hequr cistet mukoze dhe u bë me FOTO-NA LASER: Nd: Yag për patologjinë e indeve të buta. Pacientët e pranuan këtë metodë të punës pa asnjë problem, veçanërisht me një pranim të madh të faktit se asnjë qepje nuk do të vendoset pas heqjes së cistit. Sa i përket anestezisë, ne përdorëm Scandones 3% në sasi shumë të vogla ose përdorëm një llak për anestezi sipërfaqësore. Pas ndërhyrjes, ne nuk përdorëm perin për qepje. Ne i monitoruam pacientët ditën tjetër dhe pas shtatë ditësh. Njëri nga pacientët më parë kishte kryer një heqje kirurgjikale të një cisti mukoz, i cili u trajtua me një teknikë konvencionale të heqjes (bisturi, peri dhe gjilpërë) dhe ai e pranoi këtë teknikë pa asnjë paragjykim. Pas ndërhyrjes, nuk u regjistruan probleme kirurgjikale tek pacientët, për sa i përket dhimbjes, ënjtjes, gjakderdhjes, skuqjes, etj.

HYRJE

Një cist mukozale është një lezion cistik benign që ndodh si rezultat i bllokimit të kanaleve rrjedhëse të gjëndrave të vogla të pështymës dhe përmban mukus. Ky lloj i lezioneve quhet mukocela, pasi shumica nuk kanë mbështjellës epitelial dhe sipas definicionit nuk janë cista të vërteta.

Lokalizimi i këtyre lezioneve mund të ndryshojë. Mukocelat sipërfaqësore janë të vendosura mu nën mukozën dhe përfaqësojnë rreth 6% të të gjithë mukocelave. Mukocelat klasike gjenden në nën-mukozën e sipërme; mukocelat e thella ndodhen në koriumin e poshtëm [1,2,3,4]

Shkaqet më të zakonshme për paraqitjen e cistave mukozale janë traumat, kafshimi i buzës, kafshimi i thonjve, cikatriks pas lëndimit ose operacionit. Lokalizimi

MATERIALS AND METHODS

For the purpose of this article, we included seven patients with a diagnosis of a mucocele in the lower lip. The patients were at young age (from 13 – 18 years) and both genders were presented equally. Based on the anamnestic data we received from the patients, the most common cause of these lip lesions was nail biting, lip biting, pencil or pen chewing and some of them had an unspecified cause of cystic change. The general health condition of all patients was good and the condition of the teeth was satisfactory. In these patients, a laser was used for removal of the mucosal cysts and it was performed with PHOTONA LASER: Nd: Yag for soft tissue pathology. The patients accepted this method of treatment without any hesitation, especially with great acceptance of the fact that no sutures will be placed after the cyst is removed. As for the anesthetic, we used Scadonest 3% in very small quantities or even used only spray anesthetic for surface anesthesia. We controlled the patients the next day and seven days after the surgery. One of the patients that previously had a surgical removal of a mucosal cyst, which was treated with a conventional removal technique, accepted this technique better. After the intervention, no post-operative problems were registered in the patient, in terms of pain, swelling, bleeding, redness etc.

INTRODUCTION

A mucous cyst is a benign cystic lesion that occurs as a result of closure of the outflow ducts of small salivary glands and contains mucus. The location of these lesions may vary. The superficial mucocellars are located directly below the mucosa and represent approximately 6% of all mucocellars. Typical mucocellars are located in the upper submucosa; deep mucocellars are located in the lower corium [1,2,3,4]

The most common cause of mucosal cyst is trauma, such as biting the lip, biting the nails, scarring after injury or surgery. The most common localization is the lower lip, cheeks and on the back of the tongue. They grow asymptotically and fluctuate easily when pressure is applied. The mucosa above them is very thin and bellow shows a yellowish-blue content (color of



më i zakonshëm është buza e poshtme, faqet dhe pjesa e pasme e gjuhës. Ato rriten në mënyrë asimptomatike, ndërsa në presion ndjehet fluksacion (fluktuim). Mukoza mbi to është e holluar poshtë saj shihet përmbajtje me ngjyrë verdhë-blu të cistit/ngjyra e cistës [5,6,7] Sipas strukturës histologjike, mukocelat ndahen në 1. Ekstravazacionale dhe 2. Retencionale.

Mukocelat ekstravazacionale janë pasojë e mikrotraumës së përsëritur të mukozës (kafshimi i buzëve) i cili dëmton kanalën rrjedhës, ndërsa mukocelat retencionale ndodhin si pasojë e bllokimit të kanalit rrjedhës me mikrolit, sekretit trashët ose ndodh ndërprerja e kanalit rrjedhës. Cistet retencionale konsiderohen ciste të vërteta sepse kanë një shtresë epiteliiale ndërsa ndonjëherë hasen sferolite dhe mikrolite. Cistet ekstravazacionale konsiderohen pseudo-ciste pasi në vend të mbështjellësit epitelial ata kanë kapsul nga ind lidhor. Ato ndodhin për shkak të ekstravazimit të mukusit në intersticium, i cili mund të pasohet nga një reaksion inflamator dhe nga formimi i një shtrese të indit lidhës rreth mukusit të derdhur. Mukocelat mund të jenë të madhësive të ndryshme, por zakonisht janë rreth 1-1.5 cm në diametër, dhe ndonjëherë mund të arrijnë madhësinë e një qershie, a një bizeleje. Klinikisht ato nuk mund të dallohen nga njëra -tjetra.

Heqja klasike kërkon shumë vëmendje dhe ka një mangësi, sepse muri i cistit është shumë i hollë dhe mund të këputet dhe mukusi derdhet jashtë dhe është e vështirë të hiqet cisti plotësisht, dhe mund të ndodhë recidiv.

REZULTATET DHE DISKUTIMET

Termi *mucocella* vjen nga fjala latine mucus dhe kocele, që do të thotë zbrazëti. [8] Mukocela është një formacion sferik dhe zë vendin e parë midis cistëve të gjëndrave të pështymës me madhësi të ndryshme dhe ndodhet në shtresën nën-mukoze të zgavrës së gojës. Ato gjithashtu mund të shfaqen në zorrën qore (apendiksit), fshikëzën e tëmthit, sinuset paranazale dhe qesen lakrimale. [5,9]

Seifert i Steinbach në vitin 1992 i klasifikoi cistet e gjëndrave të pështymës sipas morfologjisë dhe patogenezës në katër grupe:

1. Mukocela-gjëndrat e vogla të pështymës,
2. Cistet duktogjene- glandula parotis,
3. Cistet limo-epiteliiale- glandula parotis, baza e zgavrës së gojës,

the cyst). [5,6,7]

According to the histological structure, the mucocells are divided into 1. Extravasational and 2. Retentive. The extravasational mucocells are a consequence of a recurrent mucosal micro trauma (biting of the lips) when ductus arteriosus is damaged, while the retentive mucocells are a result of obstruction of ductus arteriosus by the microliths; the saliva thickens or the ductus ruptures. Retention cyst are considered as proper cysts because they have an epithelial lining and sometimes seroliths and microliths are found. The extravasation cyst are reconsidered as pseudocysts because they have a connective tissue capsule instead of an epithelial sheath. They occur due to extravasation of mucus in the interstitium, which may be followed by an inflammatory reaction and formation of a connective tissue layer around the spilled mucus. The mucocells can be of different sizes, but the usually are about 1 -1,5 cm in diameter and sometimes they can reach the size of a pea, or even cherry. Clinically they can not be distinguished from each other.

Classical removal of this cysts requires a lot of experience and attention and has many disadvantages, because the wall of the cyst is very thin and can easily rupture with the mucus spilling out, so it gets difficult to remove the cyst completely, so recurrence can occur very often.

RESULTS AND DISCUSSIONS

The term *mucocella* comes from the Latin word mucus and kocele meaning emptiness. [8] The mucocella is a spherical formation and occupies the first place among the cysts of the salivary glands localized in the submucosal layer of the oral cavity. They can also be localized on the appendix, gallbladder, paranasal sinuses and lacrimal sac.

Seifert and Steinbach in 1992 classified the mucosal cysts according to morphology and pathogenesis into four different groups:

1. Mucocele – small salivary glands;
2. Ductogenic cysts – glandular parotis;
3. Lymphoepithelial cyst – glandular parotis, floor of the oral cavity;



4. Cistet dis-gjenetike- a) Ranula- glandula sublingualis, b) të tjera- gl. parotis.

Mukocela shfaqet klinikisht si fshikëz asimptomatike vezikulë ose bulë me ngjyrë rozë ose blu, dhe madhësia e tyre mund të ndryshojë nga 1 mm në disa centimetra dhe prek të dy gjinitë në të gjitha grupmoshat, [12] me një moshë kulmore të incidencës midis 10 dhe 20 vjet. [5] Buza e poshtme është vendi më i prekur, por gjithashtu mund të zhvillohet në faqe, gjuhë, qiellzë dhe bazën e gojës, ku quhet ranula. [5]

Në rastet tona, cistet mukoze i trajtuam me FOTONA-NEODINIUM YAG LASER. Cistet mukoze ishin të loklizuar në buzën e poshtme, siç mund të shihet në Figurën 1.

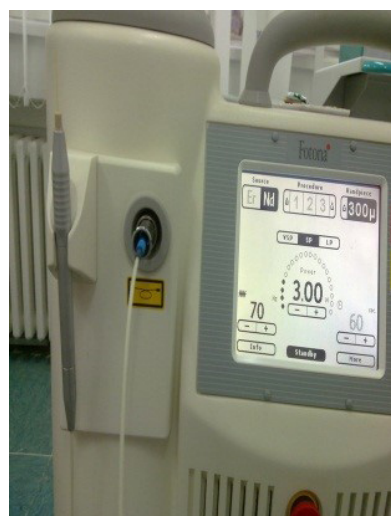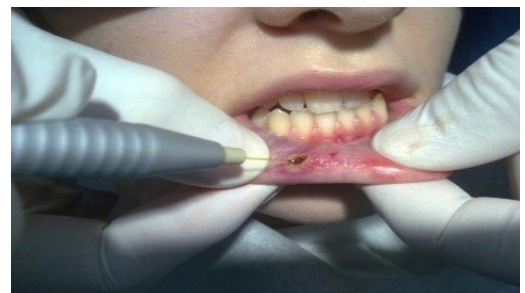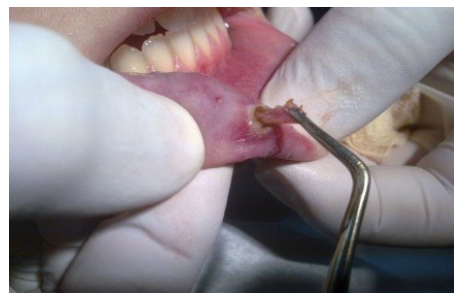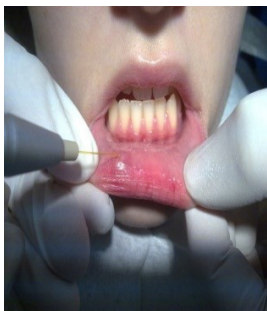Figura 1. Cisti mukoz i buzës së poshtme me procedurën për heqjen e tij me FOTONA-NEODINIUM YAG LASER

4. Dysgenetic cysts – a) Ranula – glandulasublingualis, b) other – gl. Parotis.

The mucocela clinically appears as asymptomatic vesicles or blisters of pink to bluish color and their size can vary from 1 mm to several centimeters and affects both sexes in all age groups, [12] with a peak age of incidence between 10 and 20 years. [5] The lower lip is the most commonly affected site, but it can also develop on the cheek, tongue, palate and the floor of the mouth, where is referred to as ranula. [5]

In our case, the mucosal cysts that were treated with the Neodim Zag laser mucosal cysts were all located on the lower lip, as can be seen in Figure 1.

Figure 1. (Case number 1) Mucous cyst of the lower lip with the procedure for its removal with Fotona – NeodiniumYag Laser.



FOTONA Laser



Për sa i përket përfaqësimit gjinor, ato ishin të pranishme te të dyja gjinitë, dhe për sa i përket shkakut që solli ndryshimin, më i shpeshti ishte kafshimi i thonjve ose lapsit. Ata ishin zakonisht fëmijë të moshës 13-18 vjeç. Sa i përket simptomatologjisë, ne morëm të dhëna anamnesticke që zakonisht ishin shfaqur pa simptoma, por disa nga pacientët deklaruan se kishin një ndjenjë të një shtrëngimi në zonën e buzës.

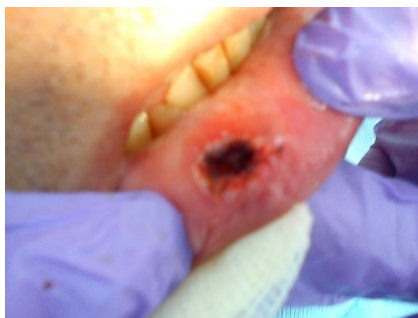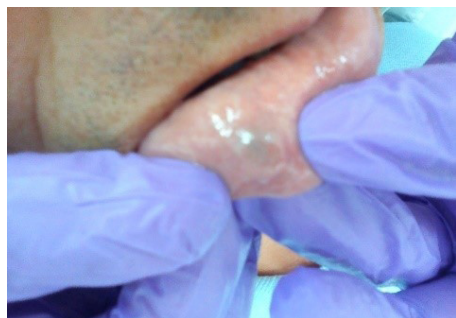Sipas disa autorëve, mukocela është lezioni i 17 -të më i zakonshëm i gjëndrave të pështymës i vërejtur në zgavrën e gojës. [10] kjo është për shkak të akumulimit të lëngut ose materialit mukoid si rezultat i një ndryshimi në gjëndrën më të vogël të pështymës duke shkaktuar ënjtje të kufizuar, [11] e cila karakterizohet nga një lezion i rrumbullakosur, i kufizuar mirë, pro-transparent dhe ngjyre blu i zbehtë, me madhësi të ndryshueshme. Kryesisht këto ndryshime janë me konzistencë të butë dhe fluktojnë gjatë palpacionit. Mukocela është pa dhimbje dhe ka tendencë të rritet dhe të rikthehet. [12,13]

Rasti i dytë. Cist mukoz në buzën e poshtme, i cili tashmë i është nënshtruar një operacioni dhe i cili pas një kohe ka recidivuar.

In terms of gender representation, the subjects were present in both sexes, and in terms of the cause that led to the lesion, nail or pencil biting was most often stated. They were usually children aged 13 – 18 years. Regarding the symptomatology, we received anamnestic data that it usually appeared without any symptoms, but some of the patients stated that they had a feeling of some kind of tightness in the oral area.

According to some authors, the mucocela is the 17th most common lesion of the salivary glands observed in the oral cavity.[8] This is due to the accumulation of fluid or mucus material as a result of a change in the smaller salivary gland causing limited swelling, [11] which is characterized by a rounded, well-marked, pro-transparent and bluish lesion of variable size. In general, these changes are soft in consistency and fluctuate on palpation. The mucosa is painless and tends to grow and relapse. [12,13].

Case number 2. Mucosal cyst on the lower lip, which has already undergone surgery and which has recurred after a while.



Në konzolë vendosen parametrat me të cilët duam të punojmë, ose ata janë vendosur tashmë.

Pas heqjes së të njëjtit me laser dhe përcjelljes për gjashtë muaj, pacienti nuk kishte recidiv të të njëjtit.

Mukocela mund të shfaqet brenda pak ditësh pas traumave të vogla; ato mund të qëndrojnë të pandryshuara për muaj, nëse nuk trajtohen.

Diametri mund të shkojë nga disa milimetra në disa centimetra. Nëse nuk trajtohet, mund të vërehet tkurrja dhe zgjerimi episodik i madhësisë, bazuar në ndërprerje dhe prodhimin pasues të mucinës.

Lokalizimi dhe përcaktimi i origjinës së lezionit mund të kryhet me anë të tomografisë së kompjuterizuar dhe

In the console you can set the parameters so that you can work with it, or automatically turn it off.

After laser removal and follow-up for six months, the patient had no recurrence.

The mucocela may appear within a few days of minor trauma, but then with a plateau size. They can last unchanged for months, unless treated. The diameter can range from few millimeters to several centimeters. If left untreated, episodic shrinkage and increase in size may occur, based on discontinuation and subsequent mucus production.

The localization and determination of the origin of the lesion can be performed by computed tomography



rezonancës magnetike. [14] Palpimi mund të jetë i dobishëm për një diagnozë diferenciale të saktë. Lipomat dhe tumoret e gjëndrave më të vogla të pështymës nuk tregojnë fluksacion ndërsa cistet, mukocelat, absceset dhe hemangiomat tregojnë luhatje. [15]

Terapia e këtyre ndryshimeve mund të bëhet me një metodë konvencionale ose me heqjen me laser të së njëjtës.

Trajtimi konvencional është heqja kirurgjikale e mukozës përreth dhe indeve të gjëndrave nën shtresën muskulore. [16]

Pas trajtimit me laser, rezultatet te pacientët ishin me përfitime polivalente si; efekt i theksuar anti-inflamator, terren i thatë pune - pa gjakderdhje, pa trauma, pa qepje, dhe shkurtrim i kohës së vetë ndërhyrjes.

PËRFUNDIM

FOTONA LASER - gjithnjë e më shpesh përfshihet me sukses në një numër ndërhyrjesh dentare. Gjithash-tu, aplikimi i tij në stomatologji ofron mundësi më të mëdha, shkurton kohën e ndërhyrjes dentare, komoditeti i pacientit është më i theksuar, dhe nevoja për anestezi zvogëlohet.

scan and magnetic resonance imaging. [14] Palpation may be useful for a correct differential diagnosis. Lipomas and tumors of smaller salivary glands do not fluctuate while cysts, mucocells, abscesses and hemangiomas show fluctuation. [15]

The therapy of these changes can be with a conventional method or with laser removal. Conventional treatment is surgical extirpation of the surrounding mucosa and glandular tissue beneath the muscle layer. [16]

After the laser treatment, the results were with many benefits such as: pronounced anti-inflammatory effect, dry work field – no bleeding during the procedure, no trauma, no suturing and the time of the intervention itself is shortened.

CONCLUSION

PHOTONA Laser is increasingly successfully incorporated in an increasing number of dental interventions. Also, its application in dentistry offers greater opportunities. It shortens the duration of the dental intervention, the comfort of the patients is more pronounced and the need for anesthetic is reduced.



LITERATURA / LITERATURE:

1. Eversole LR. Oral sialocysts. *Arch Otolaryngol Head Neck Surg.* 1987;113:51-56.
2. Seifert G, Miehle A, Haubrich J, et al; eds. *Diseases of the Salivary Glands.* New York, NY: Thieme; 1986:91-100.
3. <https://www.ncbi.nlm.nih.gov/pmc/articles/PMC3467912/>
4. <http://www.medicinaoral.com/odo/volumenes/v2i1/jcedv2i1p18.pdf>
5. Baurmash HD. Mucocoeles and ranulas. *J Oral Maxillofac Surg.* 2003;61:369–78. [PubMed] [Google Scholar]
6. Delbem AC, Cunha RF, Vieira AE, Ribeiro LL. Treatment of mucus retention phenomena in children by the micro-marsupialization technique: Case reports. *Pediatr Dent.* 2000;22:155–8. [PubMed] [Google Scholar]
7. 9. Porter SR, Scully C, Kainth B, Ward-Booth P. Multiple salivary mucocoeles in a young boy. *Int J Paediatr Dent.* 1998;8:149–51. [PubMed] [Google Scholar]
8. Yagüe-García J, España-Tost AJ, Berini-Aytés L, Gay-Escoda C. Treatment of oral mucocoele-scalpel versus CO₂ laser. *Med Oral Patol Oral Cir Bucal.* 2009;14:e469–74. [PubMed] [Google Scholar]
9. Ozturk K, Yaman H, Arbag H, Koroglu D, Toy H. Submandibular gland mucocoele: Report of two cases. *Oral Surg Oral Med Oral Pathol Oral Radiol Endod.* 2005;100:732–5. [PubMed] [Google Scholar]
10. Flaitz CM, Hicks JM. Mucocoele and Ranula. *eMedicine.* 2015. [Last cited on 2015 Feb 01]. Available from: <http://emedicine.medscape.com/article/1076717-clinical>
11. Bagán Sebastián JV, Silvestre Donat FJ, Peñarocha Diago M, Milián Masanet MA. Clinico-pathological study of oral mucocoeles. *Av Odontoestomatol.* 1990;6:389–91. 394. [PubMed] [Google Scholar]
12. Eveson JW. Superficial mucocoeles: Pitfall in clinical and microscopic diagnosis. *Oral Surg Oral Med Oral Pathol.* 1988;66:318–22. [PubMed] [Google Scholar]
13. Bermejo A, Aguirre JM, López P, Saez MR. Superficial mucocoele: Report of 4 cases. *Oral Surg Oral Med Oral Pathol Oral Radiol Endod.* 1999;88:469–72. [PubMed] [Google Scholar]
14. Yamasoba T, Tayama N, Syoji M, Fukuta M. Clinicostatistical study of lower lip mucocoeles. *Head Neck.* 1990;12:316–20. [PubMed] [Google Scholar]
15. Guimarães MS, Hebling J, Filho VA, Santos LL, Vita TM, Costa CA. Extravasation mucocoele involving the ventral surface of the tongue (glands of Blandin-Nuhn) *Int J Paediatr Dent.* 2006;16:435–9. [PubMed] [Google Scholar]
16. Huang IY, Chen CM, Kao YH, Worthington P. Treatment of mucocoele of the lower lip with carbon dioxide laser. *J Oral Maxillofac Surg.* 2007;65:855–8. [PubMed] [Google Scholar]
17. Eversole LR. Oral sialocysts. *Arch Otolaryngol Head Neck Surg.* 1987;113:51-56.
18. Seifert G, Miehle A, Haubrich J, et al; eds. *Diseases of the Salivary Glands.* New York, NY: Thieme; 1986:91-100.
19. <https://www.ncbi.nlm.nih.gov/pmc/articles/PMC3467912/>
20. <http://www.medicinaoral.com/odo/volumenes/v2i1/jcedv2i1p18.pdf>
21. Baurmash HD. Mucocoeles and ranulas. *J Oral Maxillofac Surg.* 2003;61:369–78. [PubMed] [Google Scholar]
22. Delbem AC, Cunha RF, Vieira AE, Ribeiro LL. Treatment of mucus retention phenomena in children by the micro-marsupialization technique: Case reports. *Pediatr Dent.* 2000;22:155–8. [PubMed] [Google Scholar]
23. 9. Porter SR, Scully C, Kainth B, Ward-Booth P. Multiple salivary mucocoeles in a young boy. *Int J Paediatr Dent.* 1998;8:149–51. [PubMed] [Google Scholar]
24. Yagüe-García J, España-Tost AJ, Berini-Aytés L, Gay-Escoda C. Treatment of oral mucocoele-scalpel versus CO₂ laser. *Med Oral Patol Oral Cir Bucal.* 2009;14:e469–74. [PubMed] [Google Scholar]
25. Ozturk K, Yaman H, Arbag H, Koroglu D, Toy H. Submandibular gland mucocoele: Report of two cases.



Oral Surg Oral Med Oral Pathol Oral RadiolEndod. 2005;100:732–5. [PubMed] [Google Scholar]

26. Flaitz CM, Hicks JM. Mucocele and Ranula. eMedicine. 2015. [Last cited on 2015 Feb 01]. Available from: <http://emedicine.medscape.com/article/1076717-clinical>

27. Bagán Sebastián JV, Silvestre Donat FJ, Peñarocha Diago M, MiliánMasanet MA. Clinico-pathological study of oral mucoceles. Av Odontoestomatol. 1990;6:389–91. 394. [PubMed] [Google Scholar]

28. Eveson JW. Superficial mucoceles: Pitfall in clinical and microscopic diagnosis. Oral Surg Oral Med Oral Pathol. 1988;66:318–22. [PubMed] [Google Scholar]

29. Bermejo A, Aguirre JM, López P, Saez MR. Superficial mucocele: Report of 4 cases. Oral Surg Oral Med Oral Pathol Oral RadiolEndod. 1999;88:469–72. [PubMed] [Google Scholar]

30. Yamasoba T, Tayama N, Syoji M, Fukuta M. Clinico-statistical study of lower lip mucoceles. Head Neck. 1990;12:316–20. [PubMed] [Google Scholar]

31. Guimarães MS, Hebling J, Filho VA, Santos LL, Vita TM, Costa CA. Extravasation mucocele involving the ventral surface of the tongue (glands of Blandin-Nuhn) Int J Paediatr Dent. 2006;16:435–9. [PubMed] [Google Scholar]

32. Huang IY, Chen CM, Kao YH, Worthington P. Treatment of mucocele of the lower lip with carbon dioxide laser. J Oral Maxillofac Surg. 2007;65:855–8. [PubMed] [Google Scholar]



FORAMEN MANDIBULAE - RËNDËSIA KLINIKE DHE POZICIONIMI

Armen Rexhepi, Cena Dimova, Jeta Bexheti Rexhepi, Kenan Ferati, Bruno Nikollovski

Njohja e karakteristikave morfologjike, pozicionimi dhe strukturat anatomike të foramen mandibulae (MF) janë me rëndësi të madhe në praksën stomatologjike, si fillim kur duhet të aplikohet ndonjëra nga metodat klasike dhe alternative të anestezionit mandibular. Ky publikim ka për qëllim që ta potencon rëndësinë e pozitës së foramen mandibulae si pikënisje për aplikimin e anestezionit. Përkrah njohjes së paramentrave intraorale dhe shenjave orientuese gjatë aplikimit të anestezionit mandibular, përdorimi i rtg panoramix dhe vërtetimi i lokacionit të hapjes mandibulare, paraqet parakusht për anestezi të suksesshëm lokal.

HYRJE

Njohja e karakteristikave morfologjike, pozicionimi dhe stuktura anatomike e foramen mandibuale (MF) është me rëndësi të madhe në praksën stomatologjike, sidomos kur është e nevojshme që kirurgu oral të ketë orientim preciz me qëllim aplikimin e ndonjëres nga mënyrat klasike apo alternative për anestezi mandibulare. [1,2] Anestezi lokal i aplikuar në hapësirën pterigomandibulare zakonisht i deponuar në sulcus colli mandibulae ose më lartë ka për qëllim bllokimin, e n.alveolaris inferior para se të hyn në MF [3]. Pozita e duhur e MF dhe kanalit mandibular mundet të vlerësohet me radiografi panoramike dhe me tomografi kompjuterike të nofullës së poshtme, ndërsa analiza e mirë dhe vlerësimi për lokalizimin e këtyre paramentrave do t'i ndihmojnë kirurgut në procedurat intraoperative sic janë vendosja e implanteve në regionet anësore sidomos te rastet me asht alveolar të kufizuar vertikalisht që është e konfirmuar te mandibulat atrofike [4,5]. Përveç kësaj anaiza e tillë mund të përdoret para se të kryhet osteotomia në kirurgjinë ortognate, si dhe gjatë sanimit të frakturave në nofullën e poshtme. [6,7]. Ky publikim ka për qëllim që ta potencon rëndësinë e pozitës së foramen mandibulae (MF) si pikënisje për aplikimin e anestezionit.

FORAMEN MANDIBULAE - КЛИНИЧКА ВАЖНОСТ И ПОЗИЦИОНИРАНОСТ

Арменд Реџеџи, Цена Димова, Јета Беџети Реџеџи, Кенан Ферати, Бруно Николовски

Познавањето на морфолшките карактеристики, позицијата и анатомската структура на foramen mandibulae (MF) е од значајна важност во стоматолошката пракса, најпрво коа е неопходно да се аплицира некоја од класичните и алтернативни методите за спроводна мандибуларна анестезија. Овој труд има за цел да ја потенцира важноста на позиционираноста на мандибуларниот форамен како појдовна основа за апликација на спроводна анестезија на алвеоларниот нерв. Покрај познавањето на интраоралните параметри и ориентациони обележја при апликацијата на мандибуларната анестезија, употребата на панорамска слика и утврдување на локацијата на мандибуларниот отвор, претставува предуслов за успешна локална анестезија.

ВОВЕД

Познавањето на морфолшките карактеристики, позицијата и анатомската структура на foramen mandibulae (MF) е од значајна важност во стоматолошката пракса, особено кога е потребно оралниот хирург да има прецизна ориентација особено со намера за апликација на некоја од класичните и алтернативни методите за спроводна мандибуларна анестезија. [1,2] Локалната спроводна анестезија аплицирана во птеригомандибуларниот простор со место на депонирање најчесто во sulcus colli mandibulae или повисоко има за цел да го блокира, долниот алвеоларен нерв, пред да навлезе во MF [3]. Правилната положба на МФ и мандибуларниот канал може да се процени со панорамска радиографија и главно со компјутерска томографија на мандибулата, а добрата анализа и процена за локализација на овие параметри ќе му помогнат на хирургот во интраоперативните процедури како што се поставување на импланти во бочната регија особено при случаите со ограничена

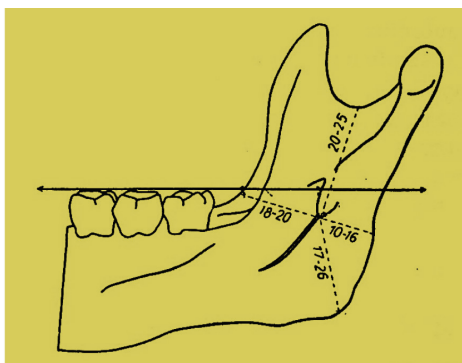


RAPORTI SKELETOR I FORAMEN MANDIBULAE

Mandibula buron nga osfikimi i indit embrional i quajtur ektomozenhim [8,9]. Forameni mandibular (MF) është hapje në pjesën mediale të ramusit mandibular. E shënon hyrjen në kanal in mandibular, i cili e lidh hapjen mandibulare dhe mentale [10]. Nëpër canalis manadibulae, n.alveolaris inferior së bashku me arterien alveolare dhe venën e përbëjnë paketin neurovaskular [10,11] i cili mer pozitë të ndryshme dhe ndryshime të cilat ndodhin për shkak të atrofisë mandibulare e cila paraqitet më së shumti pas humbjes së dhëmbëve. [10,11,12].

Forameni mandibular është me formë të parregullt i cili gjendet menjëherë mbi mesin e sipërfaqes mediale të ramusit mandibular. Forameni mandibular con drejt kanalit mandibular në të cilin hyn n.alveolar inferior bashkë me të njëjtat enë gjaku, të cilat i furnizojnë me gjak dhëmbët e nofullës së poshtme [1,2]. Foramen mandibulae përpara dhe mezialisht kufizohet me një thumb formë trekëndëshi me majen e orientuar mbrapa e quajtur si lingula mandibulae tek e cila ngjitet ligamentum sphenomandibulare [1,2].

Autorë të ndryshëm shpallin pozita të ndryshme të hapjes mandibulare [13,14] Kjo hapje gjendet afërsisht në mesin e anës së brendshme të ramus mandibulae, e larguar nga tehu i përparëm dhe ai i pasëm rreth 15 – 20 mm, nga tehu i poshtëm 30-35 mm, ndërsa nga ai i sipërm rreth 15- 20 mm [13].



Fotografia 1. Raporti shkencor i foramen mandibulae
Слика 1. Скелетопски односи на foramen mandibulae

вертикална алвеоларна коска што е потврдено кај атрофичните мандибули [4,5]. Покрај тоа ваквата анализа може да се користи пред да се изврши остеотомија во ортогнатната хирургија, како и при санација на фрактури на долната вилица [6,7]. Овој труд има за цел да ја потенцира важноста на позиционираноста на мандибуларниот форамен (MF) како појдовна основа за апликација на спроводна анестезија на алвеоларниот нерв.

СКЕЛЕТОПСКИ ОДНОСИ НА FORAMEN MANDIBULAE

Мандибулата потекнува од осификацијата на ембрионското ткиво наречено ектomezенхим [8,9]. Мандибуларниот форамен (MF) е отвор во медијалниот дел на мандибуларниот рамус. Го означува влезот на мандибуларниот канал, кој ги поврзува мандибуларниот и менталниот отвор [10]. Низ canalis manadibulae n. алвеоларис инфериор заедно со долната алвеоларна артеријата и вена, го сочинуваат невроваскуларен пакет [10,11] кој добива различна позиција и промени кои се должат на мандибуларната атрофија која се јавува претежно по губење на забите.[10,11,12].

Мандибуларниот форамен е со неправилна форма кој се наоѓа веднаш над центарот на медијалната површина на рамусот на мандибулата. Мандибуларниот форамен води до мандибуларниот канал во кој влегува n. inferior alveolar заедно со истоимените крвни садови, коишто ги крвоснабдуваат забите на долната вилица [1,2]. Foramen mandibulae нанапред и медијално е ограничен со триаголна боцка со врв насочен кон назад означена како lingula mandibulae на кого се припојува ligamentum sphenomandibulare [1,2].

Различни автори соопштуваат различна позиционираност на мандибуларниот отвор [13,14] Овој отвор се наоѓа приближно на средината на внатрешна страна на гранката (ramus mandibulae), одалечен од предниот и задниот раб околу 15 – 20 mm, од долиот раб 30-35 mm, а од горниот раб околу 15- 20 mm [13].



Hapja nofulllore në më shumë se 80% të rasteve ndodhet në lartësinë e sipërfaqes okluzale të dhëmbëve të poshtëm ose pak poshtë tyre. Gjegjësisht, foramen mandibulae në kanal in mandibular gjendet rreth 18-20mm nga tehu i përparëm i ramus mandibulae, derisa distanca nga crista infrazigomatica është afërsisht 12-15 mm. Distanca e foramen mandibulae nga tehu i pasëm i ramus mandibulae është afërsisht rreth 12-16 mm, ndërsa pika më e ulët e kësaj hapje është e larguar afërsisht 20-25 mm nga tehu i poshtëm i ramusit, por kjo distance është relativisht variabile. (fotografia 1) [14,15].

POZITA TOPOGRAFIKE E FORAMEN MANDIBULAE NË RAPORT ME SIPËRFAQEN OKLUZALE TË MOLLARËVE TË POSHTËM

Pozita e foramen mandibulae është prej rëndësie të madhe për suksesin e anestezionit mandibular. Rëndësi më të madhe klinike dhe praktike ka korelacioni mes MF dhe sipërfaqes mastikatorre të mollarëve të poshtëm. Shumë autorë [12,13,14,15] kanë shpallur rezultate prej më të ndryshmeve. Këto mospërputhje i kushtohen asaj që marrëdhënia e hapjes mandibulare ndaj sipërfaqes okluzale të mollarëve të poshtëm është shumë variabil. Sipas analizave të Stein, Rouviere & Lazorthes hapja nofulllore është në lartësinë e tehut alveolar nga trupi i mandibullës, Sicher, Tandler & Raab thuajnë se hapja nofulllore shtrihet në rrafshin e sipërfaqeve mastikatorre të mollarëve të poshtëm. Analizat e Schmutziger, Schon & Schuchardt tregojnë që hapja nofulllore shtrihet dikund rreth 10 mm mbi sipërfaqen okluzale të mollarëve të poshtëm [15].

Sipas matjeve të Jovanovic & Lotric [15] pika më e ulët e foramenit mandibular në 82% të rasteve gjendet nën sipërfaqen okluzale të mollarëve të poshtëm dhe atë rreth 2-6mm, e cila është e përafërt me tehun alveolar të trupit të mandibullës, më rrallë gjendet në një nivel me sipërfaqen okluzale, ndërsa shumë rrallë mbi sipërfaqen okluzale të dhëmbëve anësor. Gjithashtu dhe Nicolson [16] duke studiuar pozitën e foramenit mandibular tek individë nga regjioni indian vërtetoi se forameni është i lokalizuar poshtë sipërfaqes okluzale të dhëmbëve të poshtëm.

Виличниот отвор во повеќе од 80% случаи се наоѓа или во висина на цвакална површина на долните заби или непосредно под нив. Имено, влезниот отвор (foramen mandibulae) на долновиличниот канал се наоѓа на околу 18-20 mm од предниот раб на ramus mandibulae, додека пак растојанието од crista infrazigomatica изнесува околу 12-15 mm. Растојанието на foramen mandibulae од задниот раб на ramus mandibulae изнесува околу 12-16 mm, а најниската точка на овој отвор е одалечена околу 20-25 mm од долниот раб на рамусот, но ова растојание е прилично варијабилно (слика 1) [14,15].

ТОПОГРАФСКА ПОЗИЦИЈА НА FORAMEN MANDIBULAE ВО ОДНОС НА ОКЛУЗАЛНАТА РАМНИНА НА ДОЛНИ МОЛАРИ

Положбата на foramen mandibulae е од големо значење за успешноста на мандибуларна анестезија. Најголемо клиничка и практична важност има соодност на MF со мастикаторната површина на долните молари. Многу автори [12,13,14,15] соопштиле најразлични резултати. Овие несогласувања се должат на тоа што соодност на мандибуларниот отвор кон оклузалната рамнина на долните молари е многу варијабилна. Според наодите на Stein, Rouviere & Lazorthes виличниот отвор е во висина на алвеоларната ивица од телото на мандибулата, Sicher, Tandler & Raab велат дека виличниот отвор лежи во рамнината на мастикаторните површини на долните молари. Наодите на Schmutziger, Schon & Schuchardt укажуваат дека виличниот отвор лежи околу 10 mm над оклузалната површина на долните молари [15]. Според мерењата на Јовановиќ & Лотриќ [15] најниската точка на мандибуларниот форамен е во 82% од случаите под оклузалната површина на долните молари и тоа околу 2-6мм, коешто е приближно со алвеоларната ивица на телото на мандибулата, поретко е во ниво на оклузалната површина, а многу ретко над оклузалната површина на долните бочни заби. Исто така и Nicolson [16] проучувајќи ја положбата на мандибуларниот форамен кај поединци од индискиот регион утврди дека фораменот е локализиран под оклузалната рамнина на долните заби.



Gjatë rritjes dhe zhvillimit në nofullën e poshtme, pozita e MF ndërrohet. Gjegjësisht, Olsen [17] ka publikuar se foramen mandibulae gjendet në nivel më poshtë prej sipërfaqes okluzale tek dhëmbët e qumështit. Një studim tjetër [18] përsëri flet se forameni është në/ose pak poshtë sipërfaqes okluzale gjatë kohës së denticionit të qumështit. Nga këto arsye për shkak se foramen mandibulae zhvendoset gjatë kohës së rritjes dhe zhvillimit, shumë e rëndësishme të dihen ndryshimet zhvilluese në lokacionin e kësaj strukture anatomike.

Në studimin e Benam [18] janë publikuar analiza të radiografive cefalometrike tek fëmijët (përkatësi etnike ose nacionaliteti nuk janë të paraqitura) gjatë së cilës vërtetohet se distanca mes tehut të përparëm kah foramen mandibulae rritet me moshën. Kjo tregon se pozita e foramen mandibulae lëviz kah tehu i pasëm i ramusit gjatë rritjes së mandibulës. Merritt et al. [19] i përshkruan ndryshimet e mandibulës të cilat paraqiten gjatë plakjes. Ato e kanë analizuar foramenin mandibular dhe mental.

Anestezioni lokal dhe foramen mandibulae si paramentër i mundshëm orientues

Raporti i parë për anestezion lokal të n.alveolaris inferior e cila është e aplikuar në afërsi të foramen mandibulae, me përdorim të tretjes së kokainës, ka qenë e dhënë nga ana e Murphy at al. [20]. Ai e ka përshkruar rolin e pozitës së foramen mandibulae në dhënien e anestezionit për n.alveolaris inferior .

Barker at al. [21] e ka definuar lokalizimin e foramen mandibulae në raport me lingulën me të cilën rreth 47,7% të rasteve maja e lingulës ka qenë e vendosur për 1-5 mm mbi sipërfaqen okluzale të dhëmbëve të poshtëm.

Gjatë performimit të anestezionit mandibular mund të ndodhin komplikime të caktuara, më shpesh si pasojë nga njohuritë jo të mjaftueshme të strukturave anatomike si dhe karakteristikave morfologjike, përcaktimi i gabueshëm i vendit për shparje ose drejtimi i gabuar i gjilpërës, e cila mund të ketë pasojë ose mungesë të anestetikut ose edhe lëndim të indeve përreth, si për shembull gjatë vendosjes së gjilpërës shumë lart e cila mund të sjellë deri në lëndimin e a.maxillaris.

Ashtu për shembull deponimi më lartë i anestetikut, me qëllim që të përfshihet edhe nervus buccalis, si pasojë mund të anestezohet edhe n.auriculotemporalis. Nga ana tjetër, derisa gjilpëra vendoset më poshtë mund të vijë deri në lëndimin e fijeve muskulore të m.pter-

Во текот на растот и развојот на долната вилиза, позицијата на MF се менува. Имено, Olsen [17] објавил дека foramen mandibulae се наоѓа на пониско ниво од оклузалната рамнина кај млечните заби. Друга објавена студија [18] пак говори дека фораменот е на/или малку над оклузалната рамнина за време на периодот на млечната дентиција. Од овие причини бидејќи позицијата на foramen mandibulae се менува за време на растот и развојот, многу е важно да се знаат развојните промени на локациите за оваа анатомска структура.

Во студијата на Benam [18] објавени се наоди од кефалометриски радиографии кај деца (етничка припадност или националност не се пријавени) при кои се потврдува дека растојанието од предниот раб кон foramen mandibulae се зголемува со возраста. Ова покажува дека положбата на foramen mandibulae се движи кон задниот раб на рамусот во текот на растот на мандибулата. Merritt et al. [19] ги опишува промените во мандибулата кои се јавуваат при стареењето. Тие го анализирале и мандибуларниот и менталниот форамен.

Локалната анестезија и foramen mandibulae како можен ориентациониот параметар

Првиот извештај за локалната анестезија на n.alveolaris inferior која е аплицирана во близина на foramen mandibulae, со користење на раствор на кокаин, бил даден од страна на Murphy at al. [20]. Тој ја опишал улогата на позицијата на foramen mandibulae во давањето на спороводната анестезија на инфериорниот алвеоларен нерв.

Barker at al. [21] ја дефинирал локализацијата на foramen mandibulae во однос на лингулата при што во околу 47,7% од случаевите врвот на лингулата бил поставен за 1-5 мм над оклузалната рамнина на долните заби.

При изведување на мандибуларната анестезија може да настанат одредени компликации, најчесто како последица на недоволно познавање на анатомската структура како и морфолошките карактеристики, погрешното одредување на местото на увод или погрешен правец на иглата, коешто може да има за последица или одсуство на анестезија или повреда на околните ткива, како што е на пример при воведување на иглата премногу високо кое може да има за последица повреда на a.maxillaris.



yoideus medialis, e cila më tej do të jetë e ndjekur me vështirësi të hapjes së gojës, gjegjësisht paraqitja e trizmusit e cila është gjendje e komplikimit pas aplikimit të anestezionit që zgjat ditët e ardhshme.

Përderisa gjilpëra është e drejtuar më mezialisht edhe përkrah aplikimit tonë me gjilpërën, e njëjta mund të mos arrijë kontakt me ashtin, gjegjësisht mos ta arrijë destinacionin e fundit - sulcus colli mandibulae e cila në fakt është e nevojshme. Në të kundërtën, me gjilpërën do të hyn në regjionin parotid me cka pas injektimit mund të shkaktohet komplikim – reverzibil me kohëzgjatje të shkurtë ose parezë më afatgjate e nervus facialis.

Komplikime që mund të paraqiten gjatë intervenimeve kirurgjike si rezultat i mos njohjes së pozitës së foramen mandibulae, zgjedhja e gabuar e vendit për aplikim ose drejtimi i gabuar i gjilpërës sjellin deri në: lëndimin e a.maxillaris, anestezimi i n.auriculotemporalis, lëndimi i fijeve muskulore të m.pterygoideus medialis, pareza e n.facialis.

PËRDORIMI I RTG PANORAMIX NË PËRCAKTIMIN E POZITËS SË HAPJES MANDIBULARE

Me të vetmin qëllim që të prevenohen komplikimet e tilla të mundëshme, është e nevojshme të bëhet një analizë adekuate e pozitës së foramen mandibulae në raport me sipërfaqen okluzale më shpesh në incizimet panoramike të cilat përdoren në praksën e përditëshme stomatologjike.

Movahhed et al. [22] në hulumtimin e tij e kanë analizuar raportin e foramen mandibulae me sipërfaqen okluzale, gjegjësisht e kanë matur distancën vertikale nga qendra e foramen mandibulae dhe sipërfaqes okluzale në incizimet panoramike nëpërmjet një softueri special Planmeca. Në këtë hulumtim kanë qenë të kycur 200 incizime panoramike të pacientëve në moshë prej 7-10 vjecare.

Ennes et al. [23] e definon pozitën e foramen mandibulae në raport tashmë të përparëm dhe atë të pasëm të ramusit mandibular dhe në dimensionin superior-inferior në raport me vijat e theksuara vertikale. Autorët [23] nuk gjetën dallime të mëdha statistikore mes anës së majtë dhe asaj të djathtë, edhe pse ato kanë treguar variabilitet të madh individual në raport me pozitën e foramen mandibulae. Ato sugjerojnë të zgjedhen gjilpëra adekuate në gjerësinë e ramusit mandibular.

Така на пример повисокото депонирање на анестетикот, со намера да биде опфатен и nervus buccalis, може да има за последица и анестезија на n.auriculotemporalis. Од друга страна, доколку иглата се воведува премногу ниско може да дојде до повреда на мускулните влакна на m.pterygoideus medialis, кое што понатаму ќе биде проследено од појава на отежнато отварање на устата, односно појава на тризмус состојба која е компликација по аплицирана локална анестезија во наредните денови.

Доколку иглата е насочена нешто помедијално и покрај нашето потиснување на иглата со шприцот, истата нема да се воспостави контакт со коска, односно нема да се постигне крајната цел - sulcus colli mandibulae кој е всушност е неопходен. Во спротивно, со иглата ќе се навлезе во паротидната ложа при што по инектирање на анестетикот може да се предизвика компликација - реверзибилна пократкотрајна или подолготрајна пареза на nervus facialis.

Компликации кои можат да се јаваат при хируршки интервенции како резултат на непознавање на положбата на foramen mandibulae, погрешното одредување на местото на увод или погрешен правецот на иглата се: повреда на a.maxillaris, анестезија на n.auriculotemporalis, повреда на мускулните влакна на m.pterygoideus medialis, пареза на n.facialis.

УПОТРЕБА НА ПАНОРАМСКАТА СНИМКА ВО ОПРЕДЕЛУВАЊЕ НА ПОЗИЦИЈАТА НА МАНДИБУЛАРНИОТ ОТВОР

СО ЦЕЛ ДА БИДАТ ПРЕВЕНИРАНИ МОЖНИТЕ ВАКВИТЕ КОМПЛИКАЦИИ, НЕОПХОДНО Е ДА БИДЕ СПРОВЕДЕНА АДЕКВАТНА АНАЛИЗА НА ПОЛОЖБАТА НА FORAMEN MANDIBULAE ВО ОДНОС НА ОКЛУЗАЛНАТА РАМНИНА НАЈЧЕСТО НА ПАНОРАМСКИТЕ СНИМКИ КОИ СЕ КОРИСТАТ ВО СЕКОЈДНЕВНАТА СТОМАТОЛОШКА ПРАКСА.

Movahhed et al. [22] во своето истражување го анализираше соодносот на foramen mandibulae со оклузалната рамнина односно, го мереле вертикалното растојание од центарот на foramen mandibulae и оклузалната рамнина на панорамски



Pastaj, sugjerojnë sipërfaqja okluzale të meret si pikë referente gjatë aplikimit të anestezionit. Në analizat e studimit kanë vërtetuar shkallë të lartë korelacioni mes madhësisë së këndit mandibular me lokacionin e foramen mandibulae.

Nicholson [16] në hulumtimin e tij i ka egzaminuar arsyet për anestezimin e pasuksesshëm të n. inferior alveolar. Ai ka konstatuar se numër më i madh i të anketuarve forameni është gjendur poshtë sipërfaqeve okluzale të molarëve, që mund të jetë njëra nga arsyet për anestezion të pa suksesshëm sepse në të kaluarën nga ana e Augier (1928) Basmajian(1980) foramen mandibulae është përshkruar me pozitë mbi nivelin e sipërfaqes okluzale të mollarëve. Në studimin e Nicholson [16] forameni më shpesh është gjendur nën sipërfaqen okluzale të molarëve të poshtëm dhe atë me 75% të rasteve dhe në nivel të sipërfaqes okluzale me 22,5% të rasteve. Matje tjera të cilat janë bërë kanë rezultuar të padobishme në lokalizimin e hapjes mandibulare. Sepse mandibulat e hulumtuara kanë qenë me prejardhje etnike lindore-indiane, matjet e regjistruara ndoshta nuk janë relevante për grupet tjera etnike.

Lopez et al. [23] i ka kushtuar rëndësi kanalit të dyfishtë mandibular dhe përputhje me foramenin shtesë me sipërfaqen medijale të ramusit mandibular. Ai i përshkruan gabimet e mundshme në evaluimin dhe pozicionimin e lingulës, tek fëmijët është e vendosur në nivel me sipërfaqen imagjinare e cila përdoret për anestezimi të nervit alveolar inferior, derisa tek të rriturit aplikohet mbi këtë sipërfaqe.

Ndërsa, Gopalakrishna [24] në hulumtimin e tij tek 100 nofulla të poshtme në kufoma e mat largësinë mes foramen mandibulae dhe molarit të tretë mandibular dhe i krahason rezultatet me anën e majtë dhe të djathtë, me atë që ana e djathtë shënon 14.37 mm, e majta është 19.26 mm ka konstatuar që nuk ekzistojnë ndryshime domethënëse mes dy anëve të mandibullës.

Przystańska et al. [25] përshkruajnë foramene të numërta, të lokalizuara në anën e brendshme të mandibullës. Studimet histokimike kanë treguar se këto foramene të cilët përmbajnë nervat dhe në disa prej tyre edhe strukturat vaskulare, gjë që sygjeron në anostomoza të mundshme mes nervave dhe enëve të gjakut të cilat shtrihen në afërsi të mandibullës dhe përmbajtjes së kanalit mandibular.

Më në fund, Lipski et al. [26, 27] e përshkruajnë variabilitetin e pozitës së foramen mandibulae në

sнимки преку специјален софтвер Planmeca. Во испитувањето биле вклучени 200 панорамски снимки на пациенти на возраст од 7-10 години.

Ennes et al. [23] ја дефинира позицијата на foramen mandibulae во однос на предниот и задниот раб на мандибуларниот рамус и на супериор-инфериорната димензија во однос на назначените вертикални линии. Авторите [23] не наишле на значителни статистички разлики помеѓу левата и десната страна, иако тие покажале голема индивидуална варијабилност во однос на позицијата на foramen mandibulae. Тие предлагаат да се избираат игли соодветни на ширината на мандибуларниот рамус. Потоа, предлагаат оклузалната рамнина да се зема како референтна точка при изведување на анестезија. Во наодите на студијата утврдиле висок степен на корелација помеѓу големината на мандибуларниот агол со локацијата на foramen mandibulae.

Nicholson [16] во своето истражување ги испитувал причините за неуспешното anesteziraње на n. inferior alveolar. Тој константирал дека кај поголем број на испитаници фораменот се наоѓал под оклузалните површини на моларните, што може да е една од причините за неуспешно anesteziraње бидејќи во минатото од страна на Augier (1928) Basmajian(1980) foramen mandibulae бил опишан со позиција над нивото на оклузалната површина на моларите. Во студија на Nicholson [16] фораменот најчесто бил под оклузалната површина на долните моларни заби и тоа во 75% од случаите и во нивото на оклузалната површина во 22,5% од случаите. Другите мерења кои биле извршени биле бескорисни во дефинирање на локацијата на мандибуларниот отвор. Бидејќи испитуваните мандибули биле од источно-индиско етничко потекло, регистрираните мерења можеби не се релевантни за другите етнички групи.

Lopez et al. [23] обратил внимание на двојниот мандибуларен канал и совпаѓање на додатниот форамен со медијалната површина на мандибуларниот рамус. Тој ги опишува можните грешки во евалуацијата на позиционирање на лингулата, која кај децата е поставена на ниво на имагинарната рамнина која се користи за anestezija на инфериорниот алвеоларен нерв, додека кај возрасните се поставува над оваа рамнина.



mvarshmëri të gjinisë dhe e definojnë pozitën e tij në suaza të hapësirës pterigomandibulare.

Si konkluzion mund të rekomandohet sic vijon:

1. Anestetiku gjatë anestezimit mandibular duhet të deponohet më lartë se forameni mandibular, gjegjësisht në sulcus coli mandibulae, sepse vet hapja është përpara dhe Brenda e mbuluar me lingula mandibule. Për atë incizimi panoramik do të jetë prej një rëndësie të vecantë me qëllim vërtetimin e pozitës së hapjes mandibulare.

2. Anestezioni duhet të aplikohet në 5mm deri 15mm, gjegjësisht 10 mm mbi sipërfaqen okluzale të mollarëve të poshtëm, me cka n. alveolaris inferior me shumë siguri do të takohet para se të hyn në kanalën e nofullës së poshtme. Njëherit, në këtë pozitë do të përfshihen dhe rr dentales inferiores, të cilët ndonjëherë ndahen prej nervit alveolar para se ai të hyn në kanal, e cila përderisa nuk përfshihet nga anestezioni i deponuar, atëher anestezimi do të jetë i pasuksesshëm.

Додека пак, Gopalakrishna [24] во своето истражување кај 100 долни вилицы на кадавери го мери растојанието на foramen mandibulae и третиот мандибуларен молар и ги споредува резултатите на лева и десна страна, при што десната страна изнесува 14.37mm, левата е 19.26 mm со заклучил дека не постојат значајни разлики помеѓу двете страни на мандибула.

Przystańska et al. [25] опишуваат бројни форамени, локализирани на внатрешната страна на мандибулата. Хистохемиските студии покажаале дека овие форамени ги содржат нервните и во некои од нив и васкуларните структури, што сугерира на можни анастомози помеѓу нервите и крвни садовите кои се протегаат во близина на мандибулата и содржината на мандибуларниот канал.

Конечно, Lipski et al. [26, 27] ја опишуваат варијабилноста на положбата на foramen mandibulae во зависност од полот и ја дефинира неговата позиција во рамките на птеригомандибуларен простор.

Како заклучок може да се препорача следново:

1. Анестетикот при мандибуларната анестезија треба да се депонира повисоко од мандибуларниот форамен, односно во sulcus coli mandibulae, бидејќи самиот отвор е однапред и однатре покриен со lingula mandibule. Затоа панорамска снимка ќе биде од корист со намера за можното утврдување на позицијата на мандибуларниот отвор.

2. Анестезијата да се аплицира на 5mm до 15mm, односно 10 mm над оклузалната површина на долните молари, со што n. alveolaris inferior со сигурност ќе се пресретне пред да навлези во долновиличниот канал. Воедно, на оваа позиција ќе бидат опфатени и rr dentales inferiores, кои понекогаш се одвојуваат од алвеоларниот нерв пред да тој навлезе во каналот, коешто доколку не се опфатени со анестетичниот раствор, анестезијата ќе биде неуспешна.



REFERENCAT:

1. Laishram D, Shastri D. Morphometric Analysis of Mandibular and Mental Foramen. IOSR-JDMS 2015 Dec;14(2)Ver. V:82-6. [doi: 10.9790/0853-141258286]
2. Lima FJ, Oliveira Neto OB, Barbosa FT, Sousa-Rodrigues CF. Location, shape and anatomic relations of the mandibular foramen and the mandibular lingula: a contribution to surgical procedures in the ramus of the mandible. Oral Maxillofac Surg. 2016 Jun;20(2):177-82. [Medline: 26781719] [doi: 10.1007/s10006-016-0547-4]
3. Thangavelu K, Kannan R, Kumar NS. Inferior alveolar nerve block: Alternative technique. Anesth Essays Res.2012 Jan-Jun;6(1):53-7. [Medline: 25885503] [PMC free article: 4173425] [doi: 10.4103/0259-1162.103375]
4. Juodzbalys G, Wang HL, Sabalys G. Injury of the Inferior Alveolar Nerve during Implant Placement:a Literature Review. J Oral Maxillofac Res. 2011 Apr 1;2(1):e1. [Medline: 24421983] [PMC free article: 3886063][doi: 10.5037/jomr.2011.2101]
5. Juodzbalys G, Wang HL, Sabalys G. Anatomy of mandibular vital structures. Part I: mandibular canal and inferior alveolar neurovascular bundle in relation with dental implantology. J Oral Maxillofac Res. 2010 Apr 1;1(1):e2.[Medline: 24421958] [PMC free article: PMC3886040] [doi: 10.5037/jomr.2010.1102]
6. McKenna SJ, King EE. Intraoral Vertical Ramus Osteotomy Procedure and Technique. Atlas Oral Maxillofac Surg Clin North Am. 2016 Mar;24(1):37-43. [Medline: 26847511] [doi: 10.1016/j.cxom.2015.10.002]
7. 14. Rokutanda S, Yamada S, Yanamoto S, Omori K, Fujimura Y, Morita Y, Rokutanda H, Kohara H, Fujishita A, Nakamura T, Yoshimi T, Yoshida N, Umeda M. Comparison of osseous healing after sagittal split ramus osteotomy and intraoral vertical ramus osteotomy. Int J Oral Maxillofac Surg. 2018 Oct;47(10):1316-1321. [Medline: 29843949][doi: 10.1016/j.ijom.2018.05.013]
8. Mina M. Regulation of mandibular growth and morphogenesis. Crit Rev Oral Biol Med. 2001;12(4):276-300. [Medline: 11603502] [doi: 10.1177/10454411010120040101]

РЕФЕРЕНЦИ:

1. Laishram D, Shastri D. Morphometric Analysis of Mandibular and Mental Foramen. IOSR-JDMS 2015 Dec;14(2)Ver. V:82-6. [doi: 10.9790/0853-141258286]
2. Lima FJ, Oliveira Neto OB, Barbosa FT, Sousa-Rodrigues CF. Location, shape and anatomic relations of the mandibular foramen and the mandibular lingula: a contribution to surgical procedures in the ramus of the mandible. Oral Maxillofac Surg. 2016 Jun;20(2):177-82. [Medline: 26781719] [doi: 10.1007/s10006-016-0547-4]
3. Thangavelu K, Kannan R, Kumar NS. Inferior alveolar nerve block: Alternative technique. Anesth Essays Res.2012 Jan-Jun;6(1):53-7. [Medline: 25885503] [PMC free article: 4173425] [doi: 10.4103/0259-1162.103375]
4. Juodzbalys G, Wang HL, Sabalys G. Injury of the Inferior Alveolar Nerve during Implant Placement:a Literature Review. J Oral Maxillofac Res. 2011 Apr 1;2(1):e1. [Medline: 24421983] [PMC free article: 3886063][doi: 10.5037/jomr.2011.2101]
5. Juodzbalys G, Wang HL, Sabalys G. Anatomy of mandibular vital structures. Part I: mandibular canal and inferior alveolar neurovascular bundle in relation with dental implantology. J Oral Maxillofac Res. 2010 Apr 1;1(1):e2.[Medline: 24421958] [PMC free article: PMC3886040] [doi: 10.5037/jomr.2010.1102]
6. McKenna SJ, King EE. Intraoral Vertical Ramus Osteotomy Procedure and Technique. Atlas Oral Maxillofac Surg Clin North Am. 2016 Mar;24(1):37-43. [Medline: 26847511] [doi: 10.1016/j.cxom.2015.10.002]
7. 14. Rokutanda S, Yamada S, Yanamoto S, Omori K, Fujimura Y, Morita Y, Rokutanda H, Kohara H, Fujishita A, Nakamura T, Yoshimi T, Yoshida N, Umeda M. Comparison of osseous healing after sagittal split ramus osteotomy and intraoral vertical ramus osteotomy. Int J Oral Maxillofac Surg. 2018 Oct;47(10):1316-1321. [Medline: 29843949][doi: 10.1016/j.ijom.2018.05.013]
8. Mina M. Regulation of mandibular growth and morphogenesis. Crit Rev Oral Biol Med. 2001;12(4):276-300. [Medline: 11603502] [doi: 10.1177/10454411010120040101]



9. Kjaer I. Correlated appearance of ossification and nerve tissue in human fetal jaws. *J Craniofac Genet Dev Biol.* 1990;10(3):329-36. [Medline: 1702095]
 10. Pogrel MA, Dorfman D, Fallah H. The anatomic structure of the inferior alveolar neurovascular bundle in the third molar region. *J Oral Maxillofac Surg.* 2009 Nov;67(11):2452-4. [Medline: 19837316] [doi: 10.1016/j.joms.2009.06.013]
 11. Ikeda K, Ho KC, Nowicki BH, Haughton VM. Multiplanar MR and anatomic study of the mandibular canal. *AJNR Am J Neuroradiol.* 1996 Mar;17(3):579-84. [Medline: 8881258]
 12. Ashkenazi M, Taubman L, Gavish A. Age-associated changes of the mandibular foramen position in anteroposterior dimension and of the mandibular angle in dry human mandibles. *Anat Rec (Hoboken).* 2011 Aug;294(8):1319-25. [Medline: 21714109] [doi: 10.1002/ar.21429]
 13. Ennes JP, Medeiros RM. Localization of mandibular foramen and clinical application. *Int J Morphol;* 2009, 27:1305-11.
 14. Movahhed T, Makarem A, Imanimoghaddam M, Anbiaee N, Sarrafshirazi AR, Shakeri MT. Locating the mandibular foramen relative to the occlusal plane using panoramic radiography. *J Appl Sci* 2011;11:573-8.
 15. Jovanovic S, Lotric N, Dzordzevic R. *Sprovodne anestezije u gornjoj i donjoj vilici.* Naučna knjiga, Beograd 1989: 29-41.
 16. Nicholson ML. A study of the position of the mandibular foramen in the adult human mandible. *Anat Rec,* 1985; 212:110 2.
 17. Olsen NH. Anesthesia for the child patient. *JADA* 1956. 53: 548-555.
 18. Benham NR. The cephalometric position of the mandibular foramen with age. *J Dent Child* 1976, 43:233-7.
 19. Merrot O, Vacher C, Merrot S, Godlewski G, Frigard B, Goudot P. Changes in the edentate mandible in the elderly. *Surg Radiol Anat;* 2005, 27 (4): 265–270.
 20. Murphy TR, Grundy EM. The inferior alveolar neurovascular bundle at the mandibular foramen. *Dent Pract.* 1969, 20 (2): 41–48.
9. Kjaer I. Correlated appearance of ossification and nerve tissue in human fetal jaws. *J Craniofac Genet Dev Biol.* 1990;10(3):329-36. [Medline: 1702095]
 10. Pogrel MA, Dorfman D, Fallah H. The anatomic structure of the inferior alveolar neurovascular bundle in the third molar region. *J Oral Maxillofac Surg.* 2009 Nov;67(11):2452-4. [Medline: 19837316] [doi: 10.1016/j.joms.2009.06.013]
 11. Ikeda K, Ho KC, Nowicki BH, Haughton VM. Multiplanar MR and anatomic study of the mandibular canal. *AJNR Am J Neuroradiol.* 1996 Mar;17(3):579-84. [Medline: 8881258]
 12. Ashkenazi M, Taubman L, Gavish A. Age-associated changes of the mandibular foramen position in anteroposterior dimension and of the mandibular angle in dry human mandibles. *Anat Rec (Hoboken).* 2011 Aug;294(8):1319-25. [Medline: 21714109] [doi: 10.1002/ar.21429]
 13. Ennes JP, Medeiros RM. Localization of mandibular foramen and clinical application. *Int J Morphol;* 2009, 27:1305-11.
 14. Movahhed T, Makarem A, Imanimoghaddam M, Anbiaee N, Sarrafshirazi AR, Shakeri MT. Locating the mandibular foramen relative to the occlusal plane using panoramic radiography. *J Appl Sci* 2011;11:573-8.
 15. Jovanovic S, Lotric N, Dzordzevic R. *Sprovodne anestezije u gornjoj i donjoj vilici.* Naučna knjiga, Beograd 1989: 29-41.
 16. Nicholson ML. A study of the position of the mandibular foramen in the adult human mandible. *Anat Rec,* 1985; 212:110 2.
 17. Olsen NH. Anesthesia for the child patient. *JADA* 1956. 53: 548-555.
 18. Benham NR. The cephalometric position of the mandibular foramen with age. *J Dent Child* 1976, 43:233-7.
 19. Merrot O, Vacher C, Merrot S, Godlewski G, Frigard B, Goudot P. Changes in the edentate mandible in the elderly. *Surg Radiol Anat;* 2005, 27 (4): 265–270.
 20. Murphy TR, Grundy EM. The inferior alveolar neurovascular bundle at the mandibular foramen. *Dent Pract.* 1969, 20 (2): 41–48.



21. Barker BC, Davies PL. The applied anatomy of the pterygomandibular space. *Br J Oral Surg.* 1972, 10: 43–55.

22. Movahhed T, Makarem A, Imanimoghaddam M, Anbiaee N, Sarrafshirazi AR, Shakeri MT. Locating the mandibular foramen relative to the occlusal plane using panoramic radiog-raphy. *J Appl Sci* 2011;11:573-8.

23. Lopez-Capp, TT, Rynn, C, Wilkinson, C, de Paiva, LAS, Michel-Crosato, E and Biazevic, MGH (2017) Discriminant analysis of mandibular measurements for the estimation of sex in a modern Brazilian sample. *International Journal of Legal Medicine.* ISSN 0937-9827

24. Ennes JP, Medeiros RM.(2009). Localization of mandibular foramen and clinical application. *Int J Morphol*;27:1305-11.

25. Gopalakrishna. K. An anatomical study on the position of mandibular foramen in 100 dry mandibles. 2016; 4(1):1967-1971.

26. Lipski M, Lipska W, Motyl S, Gładysz T, Iskra T. Anatomy of the pterygomandibular space — clinical implication and review. *Folia Med Cracov.* 2013; 1: 79–85.

27. Lipski M, Tomaszewska IM, Lis GJ, Lipska W, Tomaszewski KA. The mandible and its foramen: anatomy, anthropology, embryology and resulting clinical implications. *Folia Morphol.* 2013, 72 (4): 285–292.

21. Barker BC, Davies PL. The applied anatomy of the pterygomandibular space. *Br J Oral Surg.* 1972, 10: 43–55.

22. Movahhed T, Makarem A, Imanimoghaddam M, Anbiaee N, Sarrafshirazi AR, Shakeri MT. Locating the mandibular foramen relative to the occlusal plane using panoramic radiog-raphy. *J Appl Sci* 2011;11:573-8.

23. Lopez-Capp, TT, Rynn, C, Wilkinson, C, de Paiva, LAS, Michel-Crosato, E and Biazevic, MGH (2017) Discriminant analysis of mandibular measurements for the estimation of sex in a modern Brazilian sample. *International Journal of Legal Medicine.* ISSN 0937-9827

24. Ennes JP, Medeiros RM.(2009). Localization of mandibular foramen and clinical application. *Int J Morphol*;27:1305-11.

25. Gopalakrishna. K. An anatomical study on the position of mandibular foramen in 100 dry mandibles. 2016; 4(1):1967-1971.

26. Lipski M, Lipska W, Motyl S, Gładysz T, Iskra T. Anatomy of the pterygomandibular space — clinical implication and review. *Folia Med Cracov.* 2013; 1: 79–85.

27. Lipski M, Tomaszewska IM, Lis GJ, Lipska W, Tomaszewski KA. The mandible and its foramen: anatomy, anthropology, embryology and resulting clinical implications. *Folia Morphol.* 2013, 72 (4): 285–292.



KIRURGJIA ORTOGNATIKE

ORTHOGNATHIC SURGERY

Dr.Renato Isufi¹, Dr.Aurora Isufi²,Prof.Asc.MeritaBardhoshi²,
Prof.Dr.Ramazan Isufi³

Dr.Renato Isufi¹, Dr.Aurora Isufi²,
Prof.Asc.MeritaBardhoshi², Prof.Dr.Ramazan Isufi³

¹Klinika Stomatologjike Universitare
²Isufi Royal Dental
³Fakulteti I Mjeksisë Dentare

¹University Dental Clinic
²Isufi Royal Dental
⁴Faculty of Dental Medicine

ABSTRAKT

Kirurgjia Ortognatike konsiston në repositionimin e nofullave në pacientët që ka përfunduar rritja dhe që nuk mund të trajtohen nga ana ortodontike.

Në ditët e sotme trajtimi ortognatik për deformimet dentofaciale konsiston në disa procedura kirurgjikale për korrigjimin e nofullave dhe procedurat shtesë për përmirësimin e indeve të buta.

Bashkëpunimi midis ortodontit dhe kirurgut oro-maksilofacial është i domosdoshëm për të realizuar një plan trajtimi korrekt dhe për rezultate sa më të mira.

Në përgjithësi kamuflimi ortodontik siguron një raport okluzal specifik por pa ndikuar në diskrepancën skelletal dhe estetikën faciale dhe për këtë arsye kompensimi dentar nuk duhet bërë sidomos në pacientët që kërkojnë përmirësimin e estetikës faciale.

Parimet kryesore në kujdesin e pacientit përfshijnë përgatitjen psikologjike ,ushqyerjen e mire pre dhe post operatore , ruajtjen e vaskularizimit të dhëmbëve në zonat e osteotomise, ruajtjen e strukturave neurovaskulare , të dhëmbëve , menaxhimin e kujdesshëm post operator, fiskimin rigid te segmeneteve kockore , okluzion të ri korrekt , dhe rehabilitimin e plote të funksionit të nofullave.

SEKUENCAT E TRAJTIMIT

Pasi pacienti diagnostikohet me një deformim dento-facial që ka nevojë për kirurgji, egzaminimi nga kirurgu dhe ortodonti është shumë i rëndësishëm. Kirurgu Maksilofacial egzaminon të gjitha të dhënat dhe diskuton me pacientin dhe familjaret e tij të gjitha opsionet e mundshme të trajtimit. Fokusi i këtij diskutimi është që të arrihen qëllimet estetike dhe funksionale . Ortodonti kërkon egzaminime më të sakta ku përfshihen Grafite Cefalometrike , Antero-posteriore dhe Panoramike , radiografi faciale dhe okluzale , modelet

ABSTRACT

Orthognathic surgery consist in the reposition of the jaws for patients who are too old for growth modification and can't be treated by orthodontics.

Now days orthognathic surgical treatment for dentofacial deformity consists of standard orthognathic procedures to correct jaw deformity, as well as adjunctive procedures to improve hard and soft tissue.

Collaboration between the orthodontist and oro-maxillofacial surgeon is imperative to successfully execute a comprehensive treatment plan with good outcomes.

In general, orthodontic camouflage achieve a specific occlusal relationship with no influence to skeletal discrepancy, facial aesthetics, and for this reason dental compensation should be discouraged, Especially in a patient who looking on overall facial aesthetic improvement.

The most important principles of surgical care and overall patient care include psychological preparation of the patient; good preoperative and postoperative nutrition; preservation of blood supply to the mobilized teeth and jaw segments; protection of bone, neurovascular structures, and teeth; appropriate postoperative wound management; fixation of bony segments; proper control of occlusion; and rehabilitation to full jaw function.

SEQUENCE OF TREATMENT

After the patient is diagnosed with a dentofacial deformity that need a surgical correction, the evaluation by the surgeon and orthodontist is very important. The maxillofacial surgeon examines, reviews all available records, and discusses with patient and family the available treatment options. The focus of this discussion is on achieving both functional and aesthetic goals. The orthodontist acquires complete records,



dentare dhe regjistrimin e kafshimit . Pasi të gjitha egzaminimet janë kompletuar, bëhet konsulte e përbashkët midis ortodontit dhe kirurgut për të përgatitur planin e trajtimit dhe për ta diskutuar me pacientin.

Objektivi kryesor i ortodoncise pre operatore është drejtimi dhe nivelimi i dhëmbëve mbi kocken bazale. Objektivat tjera janë korigjimin e kompensimit dentar, të sigurohet inklinimi i duhur i inciziveve, trashësia transversal e harkut dhe kujdesi për linjën mediane.

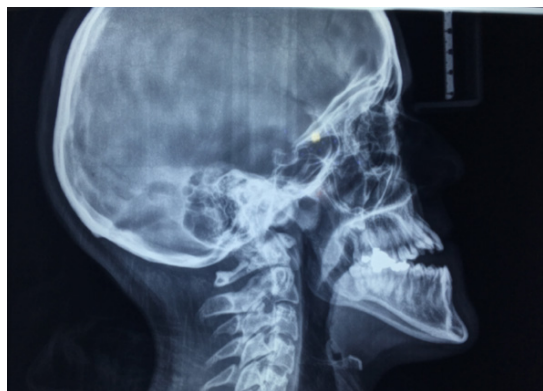Procedurat kirurgjikale përfshijnë kirurgjinë në maksil edhe në mandibul, kirurgjinë intranasale me septoplastikë dhe reduktimin e konkave inferior të hundës për të përmirësuar rrugën ajrore. Në disa paciente kur është vlerësuar e nevojshme bëhet dhe genioplastike për të përmirësuar estetikën.

Ortodoncia post operatore fillon 4-6 jave pas ndërhyrjes.Kur ortodonti arrin okluzionin e duhur mund të fillohet me fazën protetike.

including Cephalometric, Antro-Posterior and Panoramex radiographs, facial and occlusal radiographs, dental models, and centric bite impressions. After all the datas are completet surgeon and orthodontist together review and organize the informations into a recommended treatment plan that is then presented to the patient. The basic objective of preoperative orthodontic is the leveling and alignment of teeth over basal bone. Other specific goals include correcting dental compensation, establishing proper incisor inclination and transverse arch width, and maintenance of the dental midline.

Surgical procedures may include maxillary or mandibular surgery, intranasal surgery with septoplasty and reduction of the inferior turbinate may be required to improve nasal airflow dynamics. Genioplasty may be considered in select patients to improve the overall aesthetic outcome.

Postoperative orthodontic usually starts 4 to 6 weeks after the operation. When the final occlusion is completed by the orthodontist, may begin a postorthodontic phase.



Analiza cefalometrike	Vlerat normale	Matjet
SNA	82 ± 2	70
SNB	80 ± 2	78
ANB	2 ± 2	8
INC_SUP	55-85	73
INC_INF	49-90	72
I-I	130 ± 5	147
IMPA	90 ± 5	54
FMA	65 ± 5	98
FMA	25 ± 3	39
WITS	1. ± 2	-12mm
OVERJET	2.5 ± 2.5	-7 mm
OVERBITE	2.5 ± 2.5	-1mm
AKSI Y	59 ± 4	56
NS-Ar	123 ± 5	119
SAr-ArGo	143 ± 6	145
ArGo-GoMe	130 ± 7	144
ArGo-GoV	52-55	50
NGO-GoMe	70-75	93
Shuma totale	396 ± 6	551
Inc.sup ANA	22	39
Inc.inf ANB	25	11
INC_SUP-NA	4 ± 1	11mm
INC_INF-NB	4 ± 1	2mm
NPog	87 ± 3	78

Fig 1 – Cephalometric Analysis

Fig 1 – Analiza Cefalometrike

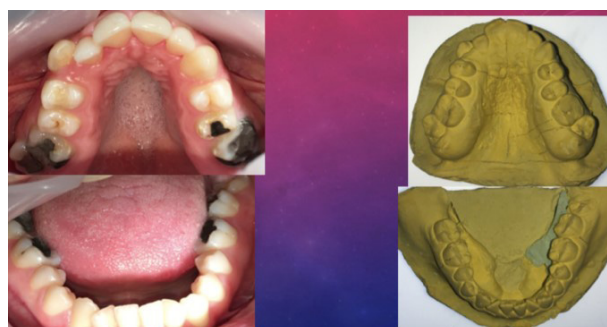
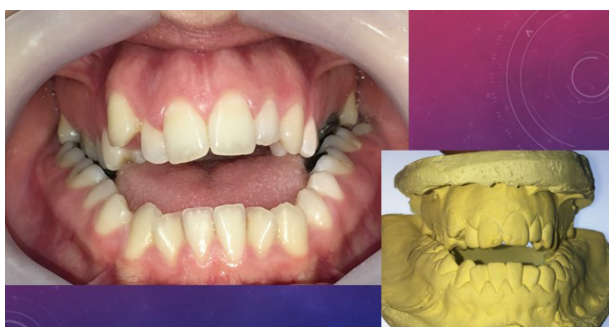

Fig 2 – Cast preparation

Fig 2 – Përgatitja e modeleve të studimit



MENAXHIMI KIRURGJIKAL I PACIENTIT

KUJDESI PER STRUKTURAT ANATOMIKE

Kur bëhet kirurgjia Ortognatike , gjatë osteotomisë është shumë e rëndësishme të meret në considerate mbrojtja e nervit lingual , alveolar inferior , infraorbital dhe facial.Dhëmbët që janë afër osteotomis edhe segmentet që lëvizin kanë rrisht për devaskularizim. Përgatitja ortodontike preoperatorë duhet të bëjë të mundur që të ketë 3-4 mm kocke midis rrënjëve të dhëmbëve ku është planifikuar osteotomia interdentare. Normalisht prerjet e osteotomisë duhet të mbahen 3-5 mm larg apekseve të rrënjëve për të ruajtur vaskularizimin dhe pulpën dentare.

TEKNIKA KIRURGJIKALE

Fillohet me anestezinë lokale në të dyja anet e mandibules. Më pas bëhet incizioni dhe preparimi subperiosteal në pjesën vestibulare deri në bordin e poshtëm të mandibules dhe në anën e brendshme të ramusit, vendosen ekartoret Obwegeser dhe me piezo kirurgji fillohet osteotomia, osteotomia përfundohet por pa bërë prerjen vertikale dhe pa shkëputur segmentet, vendoset hemostatik dhe bëhet e njejta procedure në anën tjetër të mandibules. Pasi përfundojmë pjesën e parë të teknikës në mandibull fillohet në maksile, bëhet anestezia lokale më pas bëhet incizioni nga molari i parë në njërin anë tek molari i parë në anën e kundërt, bëhet preparimi dhe fillohet osteotomia “Le Fort I “ me piezokirurgji, pasi përfundon osteotomia me daltë të kthyer bëhet prerja në pjesën posteriore të maksilës dhe me pas bëhet shkëputja e plote e maksilës “ Downfracture”,repozicionohet maksila në pozicionin e ri dhe fiksohet me kater pllaka “L“ dhe me pas bëhet suturimi. Pasi përfundojmë maksilën bëjmë shkëputjen e segmenteve në mandibull , repozicionojmë mandibulën në pozicionin e ri dhe e fiksojmë me një pllakë të drejte në secilen anë , vendosen drenat aspirative dhe suturohet.

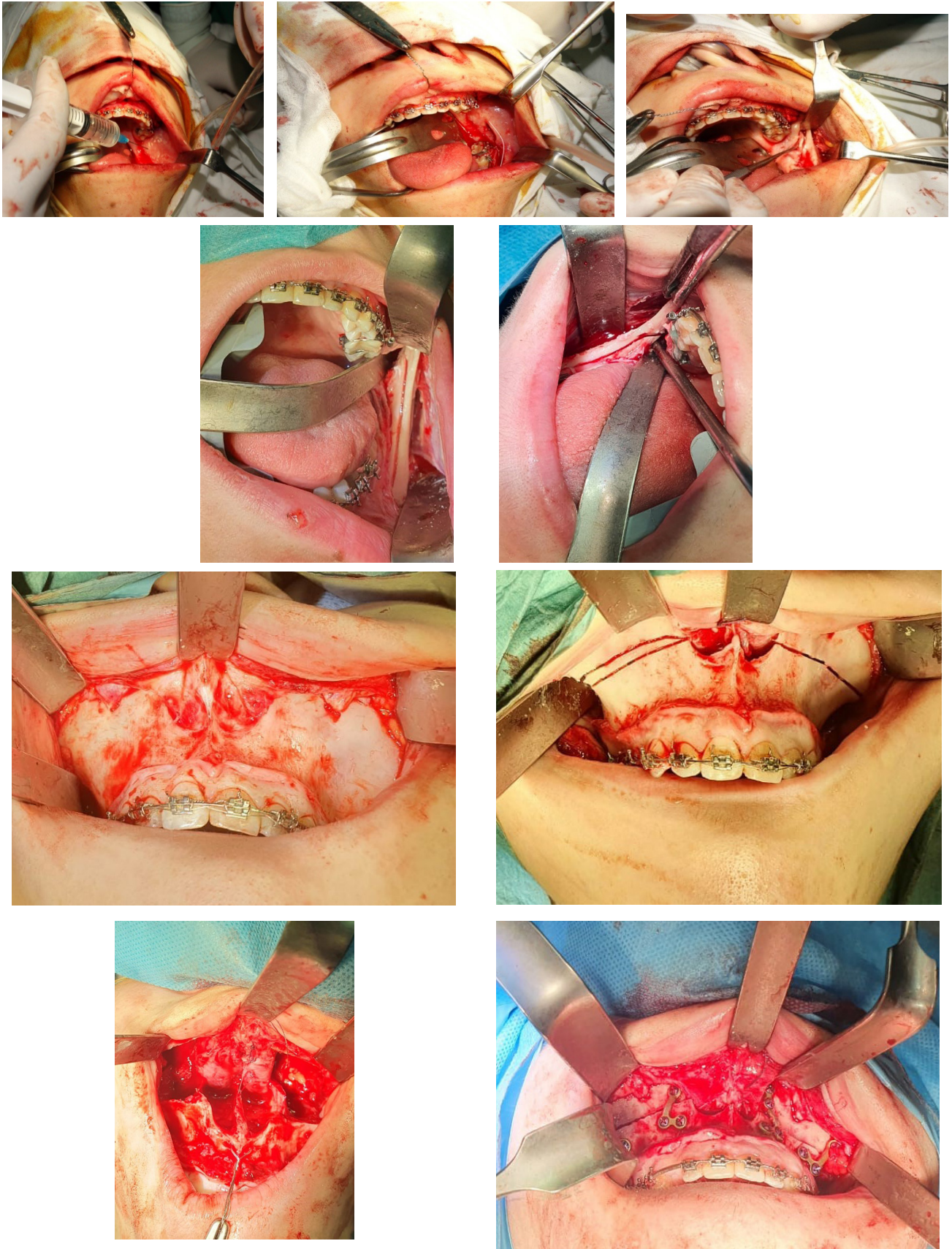
SURGICAL PATIENT MANAGEMENT

CARE FOR ANATOMICAL STRUCTURES

When perform orthognatic procedures, are very important to consider during the osteotomies the protection of lingual, inferior alveolar, infraorbital nerve and facial nerves. Teeth near the osteotomy and mobilized skeletal segments are at risk for devascularization. Presurgical orthodontic preparation should leave 3 to 4 mm of bone between tooth roots where an interdental osteotomy is planned. Osteotomy cuts should be kept at least 3 to 5 mm away from root apices to preserve vascular supply to the dental pulp.

SURGICAL TECHNIQUE

Start with local anesthetics in both sides of mandible. After we do the incision and subperiosteal dissection to the lower border of mandible in the vestibular side and the inner dissection, then we place three Obwegeser retractors , and start the osteotomy only with piezosurgery , finish the osteotomy in one side without tear the segments, place hemostatic and begin the same procedure in the other side of mandible. After we finish the mandible begin with maxilla , with local anesthesia , incision from the first molar to the first molar of the other side, dissection , preparation and begin the “Le Fort I “ osteotomy with piezosurgery, with a chisel we do the distal maxillary cuts and after the downfracture , reposition the maxillae in the new position and fix it with four “L” plates and after suture. After we close the maxilla we do the segments displacement in mandible , reposition the mandible in the new occlusion and fix it with two straight plates , place two drains and suture.



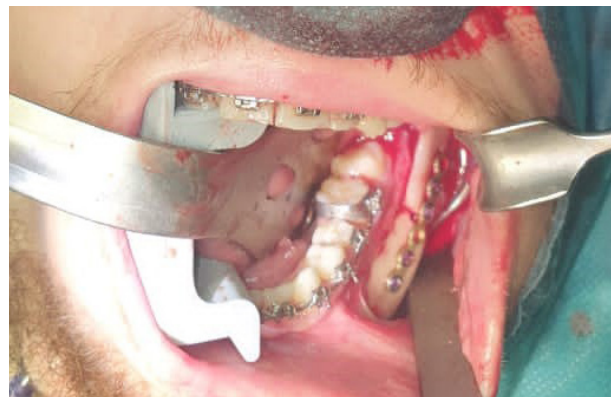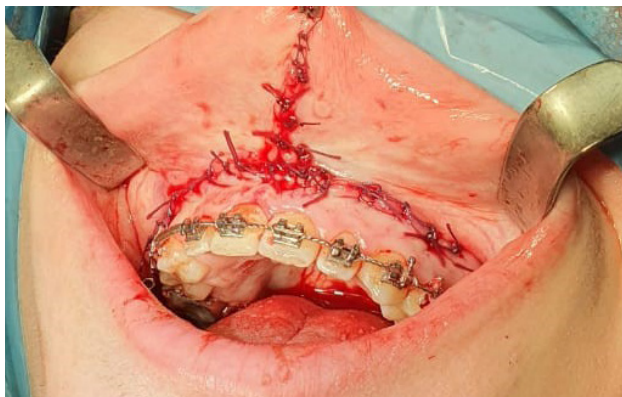


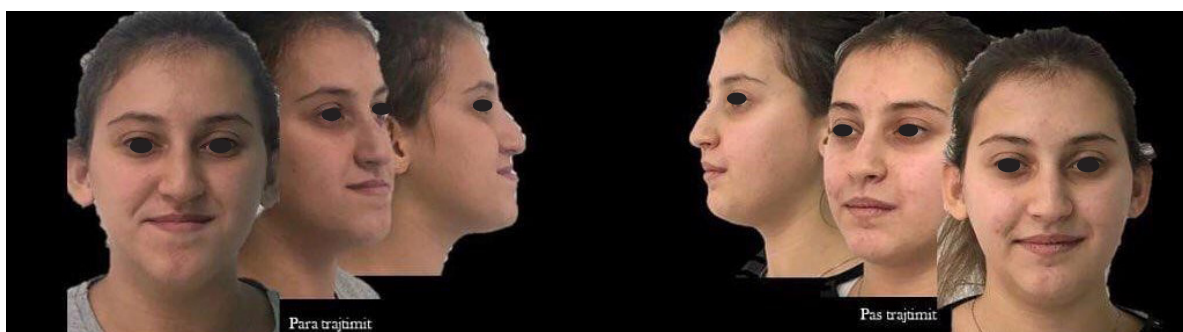
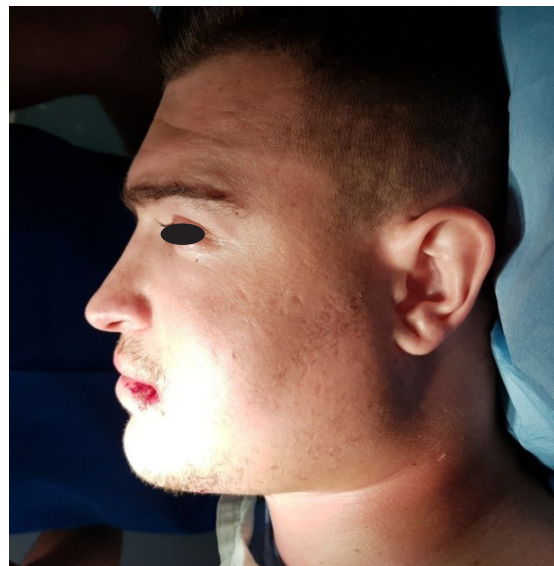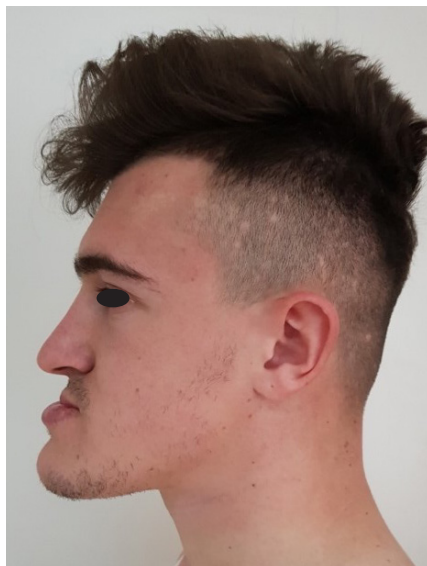Fig 3 – Surgical steps of orthognatic surgery
Fig 3 – Etapat kirurgjikale të kirurgjisë ortognatike

KUJDESI PAS INTERVENTIT

Diete e pasur me kalori dhe protein është e domosdoshme ne periudhen postoperatorore. Kerkesat e ushqyerjes se pacientit rriten ne te njejten kohe qe funksioni i nofullave eshte perkohesisht i dëmtuar.

CARE AFTER THE INTERVENT

Protein and caloric intake is vital in the postoperative period to counteract catabolic metabolism that ensues as a reaction to the stress of an operation. The patient's nutritional requirements increase at the same time as the function of the jaws is temporarily impaired.



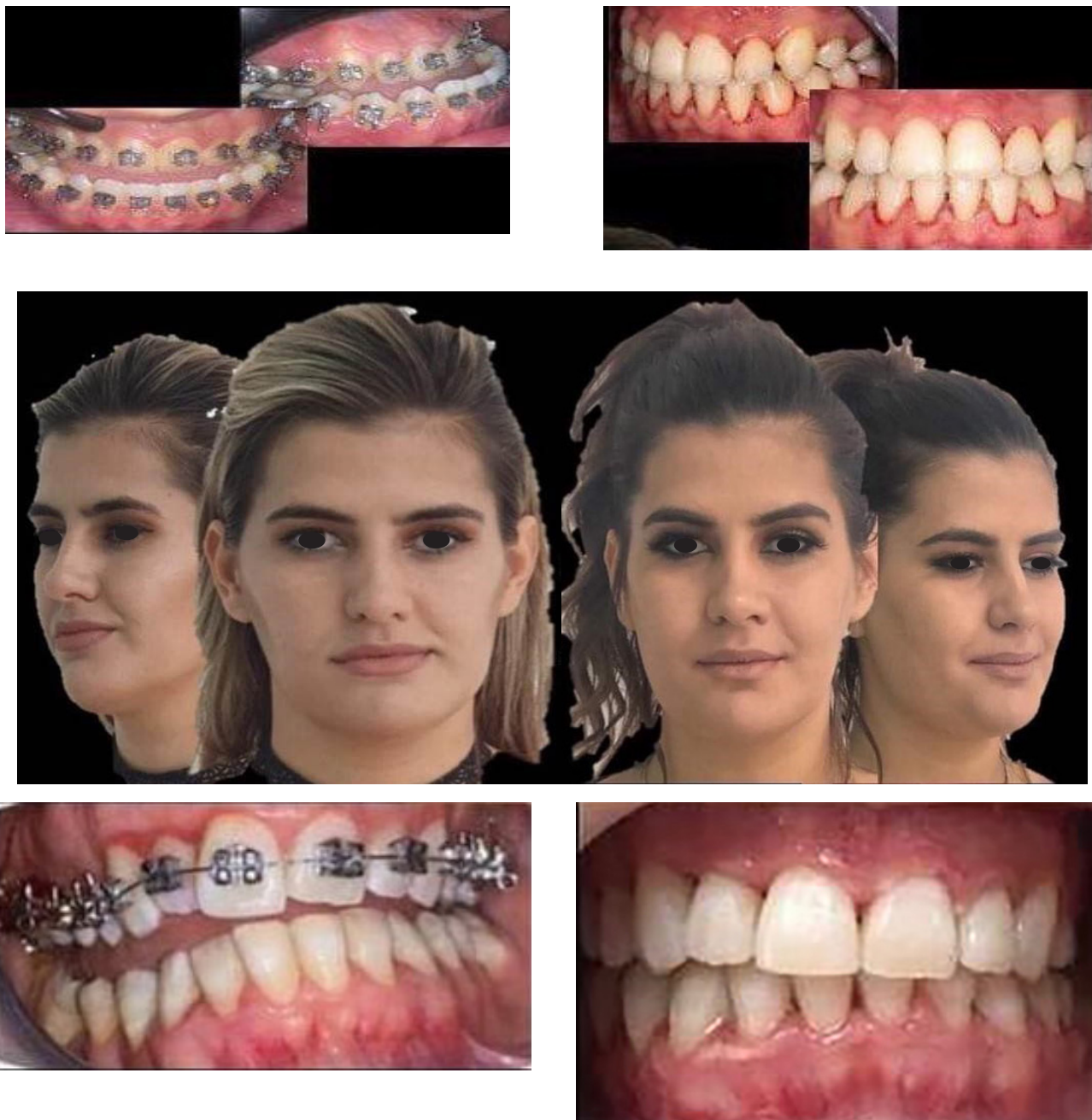


Fig 4 – Raste klinike te operuar me kirurgjiortognatike para dhe pas nderhyrjes
Fig 4 – Clinical Cases treated with orthognatic surgery before and after



COMPLICATIONS OF ORTHOGNATIC SURGERY

Overall, orthognathic surgical treatment is safe when executed by a well-trained, experienced surgeon in a hospital that performs a large volume of such cases. Some of the complications and risks of orthognathic surgery are : Blood Loss , Infection , TMJ Problems , Nerve Injury or Relapse

Conclusion

Orthognathic surgery is a procedure that need a close collaboration between the surgeon and the orthodontist across all stages of treatment, from preoperative planning to finalization of occlusion. An accurate planning is very important for satisfaction outcomes . It is a safe procedure and doesn't change during the hole life.

REFERENCES:

1. Posnick J. Saunders; 2000. Craniofacial and Maxillofacial Surgery in Children and Young Adult.
2. Proffitt W R, White R P, Jr, Sarver D M. Mosby International; 2002. Contemporary Treatment of Dentofacial Deformity. 1st ed.
3. Bell W H. Biologic basis for maxillary osteotomies. Am J Phys Anthropol. 1973;38(2):279–289
4. Precious D S Splinter W Bosco D Induced hypotensive anesthesia for adolescent orthognathic surgery patients J Oral Maxillofac Surg 1996546680–683., discussion 683-684
5. Samman N Cheung L K Tong A C Tideman H Blood loss and transfusion requirements in orthognathic surgery J Oral Maxillofac Surg 199654121–24., discussion 25-26
6. Hegtvedt A K, Ollins M L, White R P Jr, Turvey T A. Minimizing the risk of transfusions in orthognathic surgery: use of predeposited autologous blood. Int J Adult Orthodon Orthognath Surg. 1987;2(4):185–192.
7. Johnson A L. Temporomandibular joint litigation: resolving issues of medical necessity and contract ambiguity. Semin Orthod. 1997;3(2):128–132.

KOMPLIKACIONET E KIRURGJISE ORTOGNATIKE

Kirurgjia Ortognatike eshte nje procedure e sigurte kur behet nga nje kirurg i mire trajnuar dhe me eksperience dhe ne nje qender spitalore të specializuar për këto raste. Disa nga komplikacionet dhe rrisqet e kirurgjisë ortognatike jane : Hemoragjia , Infeksioni , Problemet e ATM-se , demtimi i nervave , apo recidiva.

Konkluzione :

Kirurgjia Ortognatike është një procedure që kërkon një bashkëpunim shumë të ngushtë midis kirurgut dhe ortodontit përgjatë gjithë fazave të trajtimit ,nga plani I trajtimit pre operator deri ne finalizimin e okluzionit. Një plan trajtimi I saktë është shumë I rëndësishem per rezultate shumë të kenaqeshme. Kirurgjia Ortognatike konsiderohet një procedurë e sigurtë dhe me rezultate që nuk ndryshojnë gjatë gjithë jetës.

BIBLOGRAFIA:

1. Posnick J. Saunders; 2000. Craniofacial and Maxillofacial Surgery in Children and Young Adult.
2. Proffitt W R, White R P, Jr, Sarver D M. Mosby International; 2002. Contemporary Treatment of Dentofacial Deformity. 1st ed.
3. Bell W H. Biologic basis for maxillary osteotomies. Am J Phys Anthropol. 1973;38(2):279–289
4. Precious D S Splinter W Bosco D Induced hypotensive anesthesia for adolescent orthognathic surgery patients J Oral Maxillofac Surg 1996546680–683., discussion 683-684
5. Samman N Cheung L K Tong A C Tideman H Blood loss and transfusion requirements in orthognathic surgery J Oral Maxillofac Surg 199654121–24., discussion 25-26
6. Hegtvedt A K, Ollins M L, White R P Jr, Turvey T A. Minimizing the risk of transfusions in orthognathic surgery: use of predeposited autologous blood. Int J Adult Orthodon Orthognath Surg. 1987;2(4):185–192.
7. Johnson A L. Temporomandibular joint litigation: resolving issues of medical necessity and contract ambiguity. Semin Orthod. 1997;3(2):128–132.



ISSN 1409-8768 (Print)
ISSN 1857-6087 (Online)
UDC 616.3

